

# 알레르기 비염 한약제제 KOB와 주요 구성약물인 황기(黃芪)의 난알부민 유도 알레르기 비염 마우스에서의 항알레르기 효능 연구

강석용<sup>1</sup>, 홍승욱<sup>2</sup>, 박용기<sup>1\*</sup>

1 : 동국대학교 한의과대학 본초학교실, 2 : 동국대학교 일산한방병원 한방이비인후피부과

## Effects of KOB, a polyherbal medicine for allergic rhinitis and its main herb, Astragali Radix on allergic responses in OVA-induced Allergic rhinitis mice

Seok Yong Kang<sup>1</sup>, Seung-Ug Hong<sup>2</sup>, Yong-Ki Park<sup>1\*</sup>

1 : Department of Herbology, College of Oriental Medicine, Dongguk University, Gyeongju 707, South Korea,

2 : Department of Oriental Medicine Ophthalmology & Otolaryngology & Dermatology, College of Oriental Medicine, Dongguk University Ilsan Oriental Hospital, Goyang 410-773, South Korea.

### ABSTRACT

**Objectives** : In this study, we investigated the effect of KOB, a polyherbal medicine for allergic rhinitis and its main herb, Astragali Radix on allergic responses in ovalbumin (OVA)-induced Allergic rhinitis(AR) mice,

**Methods** : Sprague Dawley (SD)-rats were orally administrated with KOB (500 mg/kg), Astragali Radix water extract (ARW, 100 mg/kg) or anti-histamine drug, dosodium cromoglycate (50 mg/kg) as a reference drug, and then intraperitoneally injected with compound 48/80 (8 mg/kg). Rats were measured the mortality and serum levels of histamine. BALB/c mice were orally administrated with KOB (500 mg/kg), ARW (100 mg/kg) or anti-histamine drug, Ketotifen (10 mg/kg) as a reference drug, followed by sensitization and challenge of OVA. Mice were measured the serum levels of histamine and IgE, and observed histopathological changes of nasa mucosa H&E staining.

**Results** : KOB and ARW significantly decreased the mortality and the serum levels of histamine in compound 48/80-induced anaphylactic rats. KOB and ARW also decreased the serum levels of histamine and IgE in OVA-induced AR mice, and inhibited histopathological changes of nasal mucosa with inflammation and the eosinophils infiltration.

**Conclusions** : These data suggest that KOB has a strong anti-allergic effect through the inhibitory property of Astragali Radix, the main component of KOB against allergic responses in allergic rhinitis.

**Key words** : Astragali Radix, KOB, anti-allergic effect, Allergic rhinitis, anaphylaxis

## 서론

알레르기(allergy)란 외부 자극 즉 항원(allergen)으로부터 반복적인 노출에 따른 변화된 상태 또는 이상반응이라는 광범위한 의미로부터 자극적이거나 해로운 작용을 일으키는 면역반응으로 해석되고 있다<sup>1)</sup>. 즉, 알레르기 반응은 염증에 대한 이상 과민반응을 일으키는 현상을 말하고 보통 면역 글로불린 E(IgE) 매개의 과민반응과 같은 의미로 사용되

고 있으며 대표적인 질환으로 두드러기, 비염, 천식, 아토피 등이 있다<sup>2,3)</sup>. 현재 사회가 점차 산업화되어감에 따라 환경오염과 생활환경의 변화로 인하여 알레르기 질환의 발생이 더욱 증가하고 있는 추세이며 특히 알레르기 비염의 경우 유병률이 급증함으로써 연간 약 2조원 넘는 수준의 사회경제적 비용이 들어가기에 이르렀다<sup>4,5)</sup>.

알레르기 비염은 IgE를 매개로 하는 코 안에서 발생하는 만성염증질환으로 재채기, 가려움, 비루, 코막힘 등의 증상을

\*교신저자 : 박용기, 경북 경주시 석장동 707번지 동국대학교 한의과대학

· Tel : 054-770-2661 · E-mail : yongki@dongguk.ac.kr

· 접수 : 2012년 6월 11일 · 수정 : 2012년 6월 21일 · 채택 : 2012년 6월 26일

동반하는 알레르기 질환이며, 알레르기 비염이 장기화되면 만성 비염, 부비동염과 같은 만성 염증질환으로 발전하게 되고 상당수의 알레르기 비염 환자들이 천식으로 진행되는 것으로 보고되고 있다<sup>5-7</sup>.

한편, 비만세포는 급만성 알레르기 반응에 관여하는 핵심 면역세포로서 다양한 염증매개물질과 분비 과립들을 함유하고 있으며, 항원자극에 의해 B세포로부터 생성되는 IgE 항체가 비만세포 표면의 Fcε RI에 교차결합을 하면서 활성화되면 탈과립(degranulation)에 의해 히스타민(histamine), 류코트리엔(leukotrienes), 사이토카인(cytokines)과 같은 다양한 알레르기 관련 물질들을 분비하게 된다<sup>8-10</sup>. 따라서 비만세포의 활성화는 다양한 알레르기 질환의 병태생리에 중요하게 작용하며 알레르기 비염 뿐 아니라 아토피 피부염, 결막염, 천식, 음식 알레르기 및 아나필락시스와 같은 급성 쇼크(anaphylactic shock)등을 유발하게 된다.

알레르기 질환은 서양 의학에서는 항원의 침입을 피하는 회피요법과 항히스타민제 등의 약물요법으로 치료하고 있지만 현재까지의 치료제 대부분은 근본적인 원인을 없애기 보다는 알레르기 증상을 완화시키는 화학합성약물들로 장기사용 시 부작용 등으로 보다 안전하고 효과적인 치료제 개발이 시급한 방실정이다<sup>11,12</sup>. 최근에는 한약이나 한약재와 같은 전통약물을 활용하여 다양한 알레르기 질환의 예방 및 개선을 위한 천연약물 개발에 대한 연구가 활발히 이루어지고 있다<sup>13,14</sup>.

KOB는 한방임상에서 益氣固表 작용에 의해 外邪의 체내 침입을 방지하고 면역력을 증강시키며 白朮, 防風, 黃芪로 이루어진 처방인 옥병풍신<sup>15</sup>과 發散風寒藥으로 일체의 風濕邪를 제거함으로써 風濕이 위로 鬱滯하여 된 頭痛鼻淵과 근골에 침습하여 된 風濕痺痛 와 더불어 피부에 음습하여 된 瘡疹瘙癢등의 증상에 사용하고 蒼耳子, 白芷, 辛夷, 薄荷로 구성된 창이자산<sup>16</sup>으로부터 유래된 복합 천연약물로 현재 알레르기 비염 한약제제로 개발하고 있다. 최근 본 연구진은 KOB의 기본 처방들에 대한 비만세포 매개 알레르기 염증반응에 대한 억제효과<sup>14,17</sup>에 대해 보고하였다.

황기(黃芪, Astragali Radix)는 콩과(豆科, Leguminosae)에 속한 多年生 本草인 황기(*Astragalus membranaceus* Bunge)로서 周皮를 거의 벗긴 뿌리를 사용하고, 봄과 가을에 채취하여 鬚根과 頭部를 제거하고 曬乾한다. 또한 同屬近緣植物로 중국에서는 개황기인 蒙古黃芪(*Astragalus membranaceus* Bunge var. *mongholicus* Hsiao)가 유통되고 있으며, 우리나라에서는 경북, 강원, 함남북의 산지와 고산에 분포하고, 현재 전국 각지에서 재배되고 있다<sup>18</sup>. 황기에 대한 실험연구로는 항산화효과<sup>19</sup>, 비활성 T 세포의 생존유지 및 활성 강화<sup>20</sup>, COX-2 발현 억제효과<sup>21</sup>, 선천적 및 특이적 면역기능 증진 효과<sup>22</sup> 등이 보고되었다.

본 연구에서는 알레르기 비염 한약제제인 KOB와 KOB 주요 구성약재인 황기의 알레르기 반응에 대한 조절효과를 확인하였다.

## 재료 및 방법

### 1. 재료

#### 1) 약재

본 실험에서 사용된 황기를 포함한 KOB(KOB03) 구성 약재는 (주)광명당제약(울산, 한국)으로부터 원료성적서가 첨부된 규격화된 약재를 구입하였으며, 동국대학교 한의과대학 본초학교실에서 검정한 후 약물제조에 사용하였다.

#### 2) 실험동물

실험동물은 Sprague Dawley(SD)계 수컷 흰쥐(rat, 180 ~ 210 g)와 6주령 BALB/c계 수컷 생쥐(mouse, 18±2 g)를 (주)샘타코(경기도, 한국)로부터 구입하였으며, 고형사료와 물을 제한 없이 공급하면서 일정한 온도(23±2 °C)와 습도(55±5 %) 및 12시간(오전8시~오후8시) 낮과 밤의 주기를 유지하여 사육하였다.

#### 3) 시약 및 기기

실험에 사용되어진 시약으로 compound 48/80, ovalbumin, AL(OH)<sub>3</sub> gel, disodium chromoglycate (DSCG), Ketotifen은 모두 Sigma-Aldrich사(St Louice, CA, USA)로부터 구입하여 사용하였으며, 기타 histamine enzyme immunoassay kit(Cayman Chemical, MG, USA), IgE ELISA kit(BD Pharmingen, Franklin Lakes, NJ, USA), H&E stain kit(Seoulin Biosciences Co., Seoul, South Korea) 등을 사용하였다.

실험에 사용되어진 기기는 rotary evaporator(Eyela, Tokyo, Japan), freeze-dryer(Daeil BioTech, Gyeonggido, South Korea), microplate reader(Asys, Eugendorf, Austria), microscope(LEICA, Wetzlar, Germany) 등이다.

## 2. 방법

#### 1) 약물 제조

먼저 KOB(KOB03)의 규격화 약물을 제조하기 위해서 GLP시설체인 (주)한풍제약(전주, 한국)으로부터 50 kg 구성약재에 물 1000 L를 넣고 98 °C에서 3시간 추출하여 연조 엑스를 수득한 후, 다시 700 mmHg, 55 °C에서 15시간 감압 건조하여 건조엑스(수득율: 41.1 %)를 제조하였다. 한편, 황기 200 g에 증류수 1 L와 함께 3시간 동안 2회 추출한 후 와트만여과지(Wathman No. 1)로 여과하였다. 여과액은 감압농축시킨 다음 동결 건조하여 황기 물추출물을 제조하였다. (수득율 : 15.7 %) KOB엑스(KOB03)와 황기 물추출물(ARW)은 냉장 보관하면서 실험 전 멸균된 증류수에 용해하여 시험약물로 사용하였다.

#### 2) 전신성 아나필락시 동물모델 제작

비만세포 매개 전신성 아나필락시 (Anaphylactic Shock) 동물모델을 제작을 위해 비만세포 탈과립 유도제인 compound 48/80을 8 mg/kg 용량으로 흰쥐의 복강 내 단회 투여하였다. 동물군은 각 군 당 6마리를 사용하였으며, 생리 식염수를 투여한 정상군(n=6), compound 48/80에 의해 아나필락시가 유발된 대조군에 KOB를 500 mg/kg 용량으로 투여한 실험군, 대조군에 ARW를 100 mg/kg 투여한 실험군 및 대조약물로 항히스타민제인 disodium cromoglycate

(DSCG)를 50 mg/kg 투여한 양성대조군으로 나누었다. 모든 약물은 compound 48/80 투여 1시간 전에 경구 투여하였다.

### 3) 난알부민 유도 알레르기 비염 동물모델 제작

알레르기 비염 동물모델(allergic rhinitis mouse model)을 제작하기 위해 난알부민(ovalbumin, chicken egg albumin; OVA) 1 mg을 PBS와 수산화알루미늄 겔(Al(OH)<sub>3</sub> gel)에 1:1로 혼합한 용액 1 mL을 난알부민 용액을 투여시작 1일, 8일, 15일에 마우스의 복강 내 주사함으로써 알레르기 면역반응을 유도하였다(Fig. 1). 마지막 복강 주사 7일 후 마우스를 50×15×50 cm 크기의 아크릴 상자 안에 넣고 2 mg/mL OVA용액을 3회 분사함으로써 비강 내 감작을 통한 알레르기 비염을 유도하였다.

난알부민의 비강 내 감작 후 모든 동물의 심장으로부터 혈액을 수집하였으며, 수집된 혈액은 6,000 rpm에서 10분간 2회 원심 분리하여 혈청을 분리하여 혈액학적 검사에 사용하였다. 또한 비점막 조직(nasal mucosa)의 조직학적 변화를 관찰하기 위해 동물의 머리를 분리하여 비강을 둘러싸고 있는 골을 포함한 조직을 채취하였다. 동물군은 각 군 당 6마리를 사용하였으며, 생리식염수를 투여한 정상군, 난알부민(OVA) 감작에 의한 알레르기 비염이 유발된 대조군, KOB를 500 mg/kg용량으로 투여한 실험군, ARW를 100 mg/kg 투여한 실험군 및 대조약물로 H1 항히스타민제인 Ketotifen 10 mg/kg (n=6)를 투여한 양성대조군으로 나누었다. 모든 약물은 감작을 하는 7일 동안 매일 1회 일정 시간에 일정 투여량(0.3 mL)을 경구투여하였다.

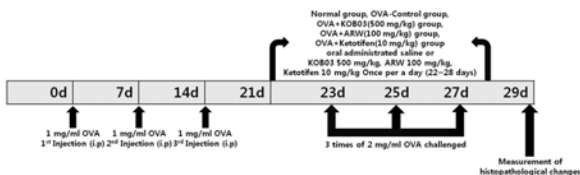


Fig. 1. Experimental scheme on ovalbumin-induced allergic rhinitis in mice.

### 4) 치사율 측정

전신성 아나필락시 동물에서 compound 48/80 투여 후 30분 동안 치사율(mortality)을 측정하였다. 치사율은 총 실험동물 수에 대한 죽은 동물의 수의 비율을 퍼센트(%)로 계산(치사율(%) = 총 죽은 동물 수 × 100 / 총 실험 동물 수)하였으며, 치사율 측정 혈액을 수집하여 혈청을 분리하였다.

### 5) 혈청 히스타민 측정

실험동물로부터 수집한 혈액에서 분리한 혈청 내 히스타민 농도는 histamine enzyme immunoassay kit(Cayman Chemical)를 사용하여 제조회사에서 제공한 방법에 의해 측정하였다. 즉, 혈청 100  $\mu$ L를 아실화(acylation) 튜브에 넣고 50  $\mu$ L의 아실화 완충용액을 넣어 반응시킨 후 18°C에서 30분간 반응시킨 후 아실화된 혈청 50  $\mu$ L를 히스타민 항체가 붙어있는 96-well plate에 넣고 enzyme conjugate 200  $\mu$ L를 첨가하여 4°C에서 18시간 정치하였다. 이를 3회 세척액으

로 세척하고 색소기질(chromogenic substrate) 200  $\mu$ L를 넣어 20분간 어두운 상온에서 반응시켰다. 반응액에 정지액(stop solution)을 각각 50  $\mu$ L씩 넣어 효소반응을 정지시킨 후 microplate reader의 405nm에서 흡광도를 측정하였다. 혈청 내 존재하는 히스타민의 농도는 표준용액의 정량곡선을 기준으로 계산하였다.

### 6) 혈청 IgE 측정

혈청 내 IgE 항체의 농도는 IgE enzyme-linked immunoassay(ELISA) kit(BD Pharmingen)를 사용하여 제조회사에서 제공한 방법에 의해 측정하였다. 즉, 96-well flat-bottom ELISA plate에 0.1 M NaHCO<sub>3</sub> 완충액(pH 8.3)에 녹인 OVA(20  $\mu$ g/mL) 용액 100  $\mu$ L를 넣어 4°C에서 하룻밤 코팅한 후 1% bovine serum albumin이 함유된 1×PBS로 실온에서 30분 간 blocking 하였다. 여기에 혈청을 희석하여 넣은 후 실온에서 2시간 반응시키고, 3회 세척한 다음 anti-mouse IgE 항체를 넣어 2시간 반응시켰다. 이를 3회 세척 한 후 peroxidase가 결합된 HRP-conjugated goat anti-rat IgG 항체와 함께 실온에서 1시간 반응시키고, 3,3',5,5'-tetramethylbenzidine(TMB) substrate로 발색시켰다. 반응액에 정지액(stop solution)을 각각 50  $\mu$ L씩 넣어 효소반응을 정지시킨 후 microplate reader의 450nm에서 흡광도를 측정하였다. 혈청 내 존재하는 IgE의 농도는 표준용액의 정량곡선을 기준으로 계산하였다.

### 7) 비점막의 H&E 염색

채취한 비강조직 중 경구개의 절치유두 부위 4% formaldehyde 용액으로 24시간 고정한 다음 비중격 부위(nasal septum)를 노출시켜 13% formic acid 용액으로 24시간 탈회하였다. 이를 다시 파라핀으로 포매하여 블록을 만든 후 microtome을 이용하여 비강 내의 전정부위를 중심으로 6  $\mu$ m 두께의 절편을 제작하였다. 조직절편의 구조적 변화를 관찰하기 위하여 Hematoxylin & Eosin(H&E) 염색시약으로 염색한 후 염색된 조직절편을 광학현미경 하에서 상피세포층(epidermal sheet) 손상정도, 점막하 조직의 부종과 충혈, 선세포(glandular cell)의 확장 등의 관찰을 통해 구조적 변화를확인하였다.

### 8) 통계학적 검정

결과는 3회 반복실험에 대한 평균과 표준편차(mean  $\pm$  SD)로 나타내었으며, 통계학적 유의성 검증은 GraphPad Prism 5.0 분석프로그램의 one-way ANOVA와 Tukey's test를 이용하였고, p값이 0.05 이하인 경우 유의성이 있는 것으로 판정하였다.

## 결 과

### 1. 전신성 아나필락시 반응에 대한 효과

#### 1) 치사율에 대한 효과

전신 즉시형 과민반응에 대한 KOB와 황기(ARW)의 효과를 확인하기 위해 compound 48/80 투여로 아나필락시가 유

발된 흰쥐에서 치사율(mortality)을 측정하였다.

그 결과, 표 1에서와 같이 생리식염수를 투여한 정상군(normal)의 생존율 100%를 기준으로 compound 48/80 투여한 아나필락시 유발군에서는 치사율이 100%로 나타났다. 반면 아나필락시 유발군에 KOB(500 mg/kg)과 ARW(100 mg/kg)를 투여하였을 때 각각 치사율이 17%와 33%로 대조군에 비해 유의적으로 감소되었다. 한편 대조약물인 disodium cromoglycate(DSCG)를 투여한 군에서도 치사율이 33%로 ARW투여군과 유사하게 치사율을 감소시킨 것으로 나타났다.

Table1. Effect of KOB and Astragali Radix extract on mortality in compound 48/80-induced anaphylactic rats.

Treatment	Dose (mg/kg/bw)	Compound 48/80 (8 mg/kg/bw)	Mortality (%)
Normal (saline)	-	-	0
C48/80 (saline)	-	+	100
KOB03	500	+	17
ARW	100	+	33
DSCG	50	+	33

Groups of rats(n=6 per group) were orally administrated with saline, KOB(500 mg/kg), Astragali Radix water extract(ARW, 100 mg/kg) or disodium cromoglycate(DSCG, 50 mg/kg) and then intraperitoneally injected with compound 48/80 (8 mg/kg). Mortality(%) was observed for 30 min at an interval of 5 min following compound 48/80 injection.

## 2) 히스타민 분비에 대한 효과

전신 즉시형 과민반응에 대한 KOB와 황기 물추출물(ARW)의 효과를 확인하기 위하여 효소면역분석법으로 혈청 내 히스타민의 농도를 측정하였다.

그 결과, 그림 2에서와 같이 혈청 내 히스타민의 농도는 정상군(normal)에서는  $267.92 \pm 30.26 \mu\text{M}$ , 대조군(C48/80)은  $1181.11 \pm 19.66 \mu\text{M}$ 로 아나필락시 유도 시 현저히 증가되었으며, KOB(C48/80+KOB03 500)과 ARW(C48/80+ARW 100) 투여군에서는 각각  $367.22 \pm 128.78 \mu\text{M}$ 과  $611.25 \pm 163.90 \mu\text{M}$ 로 대조군에 비해 유의적으로 감소하였다. 한편 대조약물인 DSCG 투여군(C48/80+DSCG 50)에서도  $452.65 \pm 66.27 \mu\text{M}$ 로 감소하는 것으로 나타났다. 따라서 아나필락시 반응에 의한 혈청 내 히스타민의 증가는 KOB가 가장 효과적으로 억제하는 것으로 나타났다.

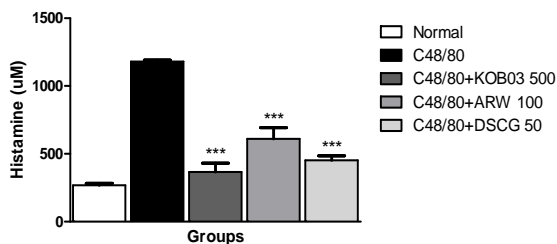


Fig 2. Effect of KOB and Astragali Radix extract on serum histamine levels in compound 48/80-induced anaphylactic rats. Rats(n=6 per group) were orally administrated with saline, KOB (500 mg/kg), Astragali Radix water extract (ARW, 100 mg/kg) or

disodium cromoglycate (DSCG, 50 mg/kg), and then intraperitoneally injected with compound 48/80 (8 mg/kg). The concentration of serum histamine was measured by enzyme immunoassay. Data represent mean±SD of three independent experiments. \*\*\* $P < 0.001$  vs. C48/80-treated group.

## 2. 난알부민 유도 알레르기 비염에 대한 효과

### 1) 히스타민 분비에 대한 효과

난알부민 유도 알레르기 비염 마우스에서 KOB와 황기추출물(ARW)의 알레르기 면역반응 조절 효과를 확인하기 위해 혈청 내 히스타민의 농도를 효소면역분석법으로 측정하였다.

그 결과, 그림 3에서와 같이 혈청 내 히스타민의 농도는 정상군(normal)에서는  $3.24 \pm 1.23 \mu\text{M}$ , 알레르기 비염이 유발된 대조군(OVA-Control)은  $40.70 \pm 5.56 \mu\text{M}$ 로 비염 유발 시 증가되었으며, KOB군(OVA+KOB03 500)과 ARW(OVA+ARW 100) 투여군에서는 각각  $13.06 \pm 2.56 \mu\text{M}$ 과  $25.60 \pm 3.84 \mu\text{M}$ 로 대조군에 비해 유의적으로 감소하였다. 한편 대조약물인 Ketotifen 투여군(OVA+Ketotifen 10)에서도  $11.81 \pm 2.73 \mu\text{M}$ 로 대조군에 비해 히스타민의 농도가 유의적으로 감소되었으며, 이는 KOB 투여군과 유사한 것으로 나타났다.

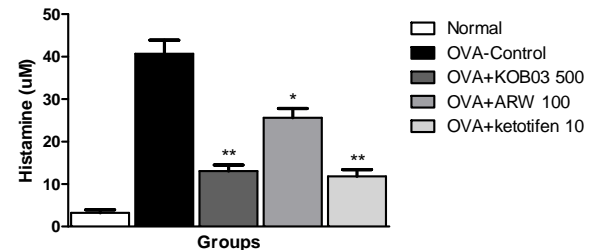


Fig. 3. Effect of KOB and Astragali Radix extract on serum histamine levels in OVA-induced allergic rhinitis mice. Mice(n=6 per group) were orally administrated with saline, KOB (500 mg/kg), Astragali Radix water extract (ARW, 100 mg/kg) or Ketotifen (10 mg/kg). The concentration of serum histamine was measured by enzyme immunoassay. Data represent mean±SD of three independent experiments. \* $P < 0.05$  and \*\* $P < 0.01$  vs. OVA-control group.

### 2) IgE 에 대한 효과

난알부민 유도 알레르기 비염 동물에서 KOB와 황기추출물(ARW)의 알레르기 면역반응 조절 효과를 확인하기 위해 혈청 내 IgE의 농도를 ELISA 방법으로 측정하였다.

그 결과, 그림 4에서와 같이 혈청 내 히스타민의 농도는 정상군(normal)에서는  $4.43 \pm 2.20 \text{ ng/ml}$ , 대조군은  $65.52 \pm 3.98 \text{ ng/ml}$ 로 알레르기 반응 유도 후 증가하였으며, KOB 투여 후  $26.46 \pm 2.04 \text{ ng/ml}$ 로 유의적으로 감소하였다. 또한 ARW 투여군에서도  $42.19 \pm 2.85 \text{ ng/ml}$ 로 대조군에 비해 유의적으로 IgE의 농도가 감소하였으며, 양성대조약물인 Ketotifen 투여군에서도  $34.94 \pm 9.79 \text{ ng/ml}$ 로 유의적인 감소를 나타내었다.

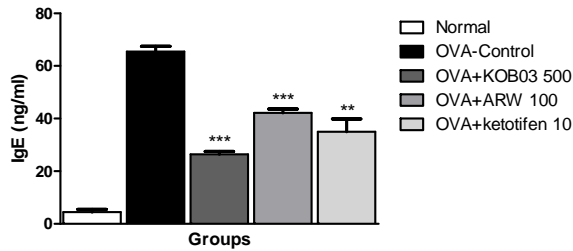


Fig. 4. Effect of KOB and Astragali Radix extract on serum IgE levels in OVA-induced allergic rhinitis mice. Mice(n=6 per group) were orally administrated with saline, KOB (500 mg/kg), Astragali Radix water extract (ARW, 100 mg/kg) or Ketotifen (10 mg/kg). The concentration of serum OVA-specific IgE was measured by ELISA. Data represent mean±SD of three independent experiments. \*\* $P$ <0.01 and \*\*\* $P$ <0.001 vs. OVA-control group.

### 3) 비점막 구조변화에 대한 효과

난알부민 유도 알레르기 비염 동물에서 KOB와 황기추출물 (ARW)의 알레르기 비염에 따른 비강 조직 손상에 대한 억제 효과를 확인하기 위해 비강조직을 H&E 염색하였다.

그 결과, 그림 5에서와 같이 난알부민 감작으로 알레르기 비염이 유발된 대조군의 비강 점막에서는 후각 상피세포층이 손상되어 치밀도가 떨어지고, 혈관이 비후되었으며, 술잔세포 (goblet cell)가 발달하는 것을 관찰하였다. 반면 KOB 투여군과 ARW 투여군에서는 모두 후각 상피세포층이 대조군에 비해 잘 보존되었으며, 혈관확장이나 술잔세포의 발달이 감소되는 것으로 나타났다. 한편, Ketotifen 투여군의 경우에도 후각 상피세포층 손상이 대조군에 비해 감소하였다.

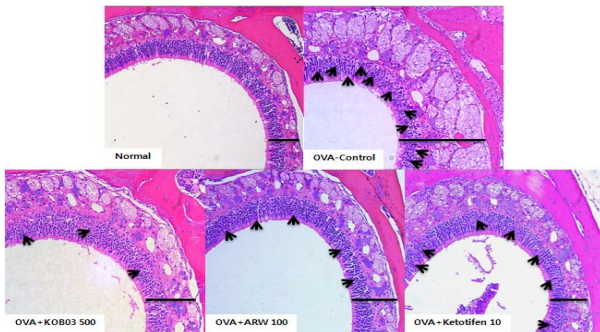


Fig 5. Effect of KOB and Astragali Radix extract on histological changes of nasal mucosa in OVA-induced allergic rhinitis mice. Groups of mice(n=6 per group) were induced allergic rhinitis by OVA sensitization/challenge, and then orally administrated with saline, KOB (500mg/kg), ARW (100 mg/kg) or Ketotifen (10 mg/kg) for 7 days. The histological changes of nasal mucosa were observed using H&E staining( $\times 200$ ).

## 고찰

알레르기 반응을 유발하는 요인 즉 항원(allergen)에는 유전적 요인과 기후변화와 같은 소인적인 측면, 집먼지진드기, 꽃가루, 동물의 털, 곰팡이, 기타 약물 등과 같은 외인성 요인을 들 수 있으며, 현대사회의 산업화로 인한 환경오염 증가나 식습관의 변화 및 흡연, 바이러스성 상기도 감염 등의 증

가는 알레르기 반응 증가의 중요 요인으로 작용하고 있다. 현재 전 세계 인구의 15~20% 정도가 알레르기성 천식, 비염, 아토피 등의 각종 알레르기 질환을 앓고 있다<sup>1-3)</sup>.

한의학에서 알레르기에 대하여 『素問瘧論』에서 "衛氣之所在 與邪氣相合則病作"이라 하여 위기는 면역방어기능과 거의 같은 작용을 한다고 하여 表部에서 外邪에 대한 저항력을 나타내는 위기의 견고한 정도가 면역계 불균형으로 인한 알레르기 질환의 발병여부로 해석하고 있다<sup>23)</sup>. 또한 알레르기 비염은 鼻鼽, 鼻涕, 鼻塞 등의 범위에 속하며, 鼻塞不利, 鼻流涕, 鼻中因痒爲嚏을 주요 증상으로 기타 鼻腫, 塞甚則濁涕, 不聞香臭, 不得息의 증상을 수반하기도 하며, 원인으로 肺脾腎의 허손과 風寒邪氣의 鼻竅侵襲으로 風寒化火와 火熱內伏 등의 병리학적 변화가 나타나며 유발인자로는 계절적 요인, 七情, 六淫, 음식, 勞役, 일광 등으로 보고 있다<sup>24)</sup>.

반면, 현대 의학에서는 알레르기 비염을 치료하기 위해 주로 비만세포 안정화, 비만세포 탈과립 억제 등 비만세포로부터 히스타민 유리를 억제하기 위한 비만세포 조절과 관련된 약물들을 사용하고 있으며, 기타 비만세포로 분비되는 알레르기 매개물질 및 염증물질에 대한 길항제 등을 다양하게 사용하고 있다. 그러나 이러한 약물들에 의한 양호한 치료효과에도 불구하고 여전히 완치를 기대할 수 있는 근본적인 치료법이 아니라는 한계가 있다<sup>6,25,26)</sup>.

최근에는 한약을 이용하여 면역기능을 조절하는 효능에 대한 연구가 많이 이루어지고 있으며, 알레르기 비염에서도 북강황<sup>13)</sup>과 가미옥병풍산<sup>14)</sup> 등의 항알레르기 효과에 대한 연구가 보고되었다. 본 연구에서는 현재 알레르기 비염 한약제제로 개발 중인 복합천연약물 KOB와 황기의 알레르기 비염에 대한 개선 효과를 확인하기 위하여 전신성 즉시형 알레르기 동물모델인 아나필락시스 흰쥐와 지연형 알레르기 비염 동물모델인 난알부민 감작 알레르기 비염 마우스에서 항알레르기 효능을 평가하였다.

비만세포(mast cell)는 알레르기 반응의 주요 원인이 되는 면역세포로 주로 동물의 결합조직과 점막조직에 널리 분포하며 세포질 안에 히스타민, 프로스타글란딘(prostaglandins), 혈소판활성화물질(PAF), 류코트리엔(leukotrien), 사이토카인(cytokine) 등의 다양한 화학매개물질들을 커다란 과립형태로 저장하고 있으며 이들의 분비를 통해 혈관투과성 증대, 혈관수축, 염증반응 등에 다양한 알레르기 면역반응에 관여하게 된다<sup>6,8,27)</sup>. 이런 화학매개물질들은 비만세포 표면에 존재하는 Fcε RI에 B 세포로부터 제공된 항원이 결합된 IgE 항체가 결합하면서 이루어지는 면역학적 자극과 compound 48/80이나 substance P, lectin, anaphylatoxin 등과 같은 화학물질에 의한 비면역학적 자극에 의해 활성화된 비만세포로부터 탈과립을 통해 유리됨으로써 염증매개물질의 지속적인 분비와 함께 급만성의 알레르기 비염을 유발시키는 원인이 된다<sup>28)</sup>. 히스타민은 여러 화학매개물질들 중 비만세포의 탈과립으로부터 가장 빠르게 유리되어 염증초기 말초혈관의 투과성 증가, 혈관 확장, 기관지 평활근 수축 및 점막표면 선세포의 분비 증가 등을 유도한다. 또한 히스타민은 즉시형 과민반응 외 염증물질의 합성과 분비를 촉진함으로써 알레르기 비염을 만성적 염증질환으로 진행시키는데 기여하게 되어 전반적인 알레르기 면역반응에 매우 중요한 역할을 하는 것으로 알려져 있다<sup>8,29)</sup>. 본 연구에서는 KOB와 황기 추출물은 compound



48/80에 의해 유도되는 아나필락시 흰쥐에서 히스타민의 분비를 유의적으로 감소시켰으며, 이를 통해 치사율을 줄이는 것으로 나타났다. 이는 KOB가 주요 약재인 황기와 더불어 급성 전신성 알레르기 반응을 억제할 수 있음을 의미하며, 이러한 효과는 비만세포안정화제로서 기관지 수축을 통해 천식, 아프타성 구내염 등의 증상 개선에 사용하고 있는 크로몰린제 (disodium cromoglycate)와 유사하게 나타남으로써 KOB의 항히스타민 효과는 비만세포막 안정화로부터 기인하는 것으로 사료된다. 또한 KOB는 난알부민 유도 알레르기 비염 마우스에서 혈청 내 히스타민과 IgE의 농도를 유의적으로 감소시켰으며, 이는 KOB가 구성약재인 황기와 더불어 지연형 알레르기 반응에 대해서도 비만세포막 안정화에 기여할 뿐 아니라 B 세포로부터 생성되는 IgE의 항체 생산을 감소함으로써 면역조절을 통해 알레르기 비염을 개선시킬 수 있음을 의미한다.

알레르기 비염에서 비점막 조직은 주로 호산구(eosinophil)의 침윤과 더불어 심한 점막 하 부종을 유발하고 비점막 상피층의 손상, 특히 섬모세포의 손실과 선세포의 비후, 비만세포와 호산구 수의 증가, 점액을 분비하는 술잔세포(goblet cell)의 증가 및 혈관 투과성 증대 등의 병리학적 변화가 나타나게 된다<sup>30)</sup>. 본 연구에서 KOB와 황기 물추출물은 난알부민 유도 알레르기 비염 동물의 비강조직에서 섬모세포의 손상을 줄였으며, 비만세포, 호산구 등 알레르기 반응 핵심 세포들과 점액분비 술잔세포를 감소시킴으로써 비염에 따른 비강조직 손상을 막고 혈관투과성 감소를 통해 후각 상피세포층을 잘 보존하는 것으로 나타났다. 이는 복합천연약물인 KOB와 주요 약재인 황기가 알레르기 비염에서 나타나는 비강조직의 비정상적인 손상으로부터 비강조직을 보호함으로써 알레르기 비염을 개선시킬 수 있음을 의미한다.

## 결론

본 연구에서는 알레르기 비염 한약제제인 KOB와 주요 구성약재인 황기의 알레르기 반응에 대한 조절효과를 아나필락시 흰쥐와 난알부민 유도 알레르기 비염 마우스에서 확인하여 다음과 같은 결론을 얻었다.

1. KOB와 황기 물추출물은 비만세포 탈과립제인 compound 48/80에 의해 유도된 전신성 즉시형 아나필락시 흰쥐에서 급성 알레르기 반응에 따른 치사율 증가를 감소시키고, 혈청 내 히스타민의 분비를 감소시켰다.

2. KOB와 황기 물추출물은 난알부민 감작으로 유도된 알레르기 비염 마우스에서 혈청 내 히스타민과 난알부민 특이 IgE의 분비를 감소시켰다.

3. KOB와 황기 물추출물은 난알부민 감작으로 유도된 알레르기 비염 마우스에서 비강 내 비점막 조직의 구조적 손상을 개선시켰다.

따라서 KOB와 황기는 비만세포에 의해 매개되는 알레르기 반응을 억제시켜줌으로써 효과적으로 알레르기 비염을 개선시

킬 수 있는 것으로 나타났으며, 이는 KOB가 황기와 더불어 알레르기 비염 치료제로 개발될 수 있음을 시사한다.

## 감사의 글

본 연구는 보건복지부의 한의약산업육성 제품화지원 연구 개발사업의 연구비(F090002) 지원을 받아 수행되었으며 이에 감사드립니다.

## 참고문헌

1. Korean Journal of Asthma, Allergy and Clinical Immunology. Asthma and Allergy disease. Seoul : koonja publisher, 2002 ; 66 : 431-433.
2. Lee JB , Yang HM, Min YK, Seok HS. Role of Chemokine in a in vivo Model of Food Allergy. J Kor Soc Living Environ Sys. 2009 ; 16 : 675-682.
3. Seoul National University College of Medicine. Immunology. Seoul : Seoul National University publisher, 1987 ; 188-197.
4. Kim YB, Chae BY. A Clinical study on the Sneezing, Nasal discharge, Nasal obstruction. Kor J Ori Med Soc. 1993 ; 14(2) : 162-167.
5. Kim HH. Allergic rhinitis, sinusitis and asthma: evidence for respiratory system integration. Kor J Pediatrics. 2007 ; 50(4) : 335-339.
6. Schwartz LB, Huff TF. Biology of mast cells. In : Middleton E, editor. Allergy : Principles and practice. 5th ed. Mosby : St. Louis, 1998 ; 261-276.
7. Spector SL. Overview of comorbid associations of allergic rhinitis. J Allergy Clin Immunol. 1997 ; 99 : S773-780.
8. Ahn KM. Role of mast cell in allergic inflammation and innate immunity. Korean Journal of Pediatrics. 2004 ; 47(11) : 1137-1141.
9. Kim SH, Kim SA, Park MK, Kim SH, Park YD, Na HJ, Kim HM, Shin MK, Anh KS. Paeonol inhibits anaphylactic reaction by regulating histamine and TNF- $\alpha$  . International Immunopharmacology. 2004 ; 4 : 279-287.
10. Kawakami T, Galli SJ. Regulation of mast cell and basophil function and survival by IgE. Nature Reviews Immunology. 2002 ; 2 : 773-786.
11. Poole JA, Rosenwasser LJ. The role of immunoglobulin E and immune inflammation: implications in allergic rhinitis. Curr Allergy Asthma Rep. 2005 ; 5(3) : 252-258.
12. Kim YJ, Park SJ, Kim TJ. Anti-Allergic Effects of Nodakenin in IgE/Ag-Induced Type I Hypersensitivity. Kor J Sci. 2011 ; 21 :

- 1721-1725.
13. Jung JK, Jung HM, Seo WG, Park YK. Anti-allergic effect of Osterici Radix water extract in human mast cells. *Kor J Herb*. 2010 ; 25(3) : 35-41.
  14. Jung JK, Park YK. Effect of modified -okbyungpoongsan on mast cell-mediated allergic responses in RBL-2H3 mast cell. *Kor J Herb*. 2011 ; 26(4) : 1-7.
  15. Ahn DK, Nac HS. *Oriental medicine and immunology*. Paju : openbooks. 1994 ; 15-48.
  16. Bae JH, Yoo JH, Kil GJ. Effects of NR on production levels of cytokines and distribution of BAL cells in allergic asthma. *Kor J Herb*. 2010 ; 25(1) : 33-38.
  17. Jung JK, Park YK. Anti-allergic effect of okbyungpoongsan-hap-changijasan. *Kor J Herb*. 2010 ; 25(2) : 55-63.
  18. The whole country a college of Oriental medicine The joint textbook publish commission compilation. *Herbology*. seoul : younglimsa. 2007 ; 579-580.
  19. Li CY, Rhee HI. Antioxidant Activity of Astragalus membranaceus Extracts. *J Agr Sci*. 2004 ; 15 : 103-110.
  20. Kang H, Bae HS, Ahn KS. Astragali Radix Increases Survival and Activity of Spleen Lymphocytes. *Kor J Ori Med Phy & Path*. 2001 ; 15(4) : 560-565.
  21. Kim EJ, Oh OJ, Lee SK, Yang KS. Inhibitory effect of Astragali Radix on COX-2 activity. *Kor J Phar*. 2001 ; 32(4) : 311-315.
  22. Song BK, Lee EJ, Kim HK, Jin SD, Kim SJ, Kim DH. Effects of Astragali Radix on the Function of Murine Immunocytes in Vivo and in Vitro. *Kor J Herb*. 1998 ; 13(2) : 115-128.
  23. HS Nak. *Immunity and Traditional Oriental Medicine*. Openbooks. 1994 ; 19-48.
  24. Kim KJ. Treatment for allergic rhinitis reported of gyejitanggamibang. *J Ori Med Surgery, Ophthalmology and Otolaryngology*. 1989 ; 10(1) : 99- 106.
  25. Shin JW, Kim NK. A Clinical study of Allergic Rhinitis(treated with aroma-therapy). *J Kor Ori Med*. 2000 ; 21(4) : 174-182.
  26. Jeon SY. Controversies in Management of Allergic Rhinitis: Immunotherapy vs. Medical Therapy. *J Clinical Otolaryngol*. 2000 ; 11 : 23-26.
  27. Church MK, Bradding P, Walls AF, Okayama Y. Human mast cells and basophils. In *Allergy and allergic diseases*. 1st ed. MA : Blackwell Science. 1997 : 149-170.
  28. Hu ZQ, Zhao WH, Shimamura T. Regulation of mast cell development by inflammatory factors. *Curr Med Chem*. 2007 ; 14(28) : 3044-3050.
  29. Brown JM, Wilson TM, Metcalfe DD. The mast cell and allergic disease : role in pathogenesis and implications for therapy. *Clin Exp Allergy*. 2008 ; 38(1) : 4-18.
  30. Rosenwasser LJ, O'Brien T, Weyne J. Mast cell stabilization and anti-histamine effects of olopatadine ophthalmic solution: a review of pre-clinical and clinical research. *Surr Med Res Opin*. 2005 ; 21(9) : 1377-1387.