

## 치아 마모 환자에서 수직고경 증가를 동반하여 단일구조 지르코니아 보철물로 완전구강회복을 시행한 증례

오경철 · 정문규 · 김지한 · 심준성\*

연세대학교 치과대학 보철학교실

과도한 치아 마모는 교합면에 손상을 야기하고, 치수 병변, 교합 부조화, 기능장애, 심미적 문제 등을 야기할 수 있다. 과도한 치아 마모를 갖고 있는 환자들을 치료하고자 할 때 수직교합고경(vertical dimension of occlusion, VDO)의 상실 여부와 수복을 위한 악간 공간의 적절성 여부에 기반하여 분류를 할 필요가 있다. 본 증례의 환자는 다수 치아들의 마모를 지닌 50세의 남성으로, 과도한 치아 마모가 있지만 수직교합고경의 상실은 없으며 수복을 위한 악간 공간이 부족하였다. 이러한 경우 수직교합고경을 증가시켜 치료를 진행하는 것을 고려할 수 있다. 수직교합고경의 증가를 필요한 범위 내에서 최소로 줄이고, 증가된 수직교합고경 상에서 안정화 기간을 거친 뒤 안정된 교합 접촉을 제공할 수 있다면, 수직고경 증가를 동반한 치료법은 안정성을 가질 수 있다. 본 남성 환자를 치료하기 위해 수직고경의 증가를 동반하여 전치부와 구치부에서 단일구조 지르코니아를 이용한 고정성 보철물로 수복을 하였다. 일련의 치료과정을 통하여 기능적인 면과 심미적인 면에서 만족스러운 결과를 얻었기에 보고하는 바이다. (대한치과보철학회지 2012;50:198-203)

**주요단어:** 치아 마모; 수직교합고경; 단일구조 지르코니아

### 서론

치아의 마모는 크게 생리적 마모와 과도한 마모로 구분될 수 있다.<sup>1</sup> 생리적 마모는 정상적인 현상으로 수정이 필요하기 전까지는 치열의 조기 악화를 일으키지는 않으며, 마모 소와가 발견될 수도 있지만 그 길이나 깊이 면에서 아주 소량이다. 일생에 걸쳐 치아의 교합면에서 이 같은 소량의 마모가 점진적으로 일어난다는 데 대부분의 치과의사들은 동의한다.<sup>2</sup> 이에 반해, 과도한 마모는 치열을 보호하기 위해 수정적인 치료가 필요한 마모로 언급될 수 있다. 과도한 마모는 교합면에 손상을 야기하고, 적절한 전방 유도가 이루어지기 위해 필요한 전치 구조를 파괴할 수 있다. 과도한 마모를 치료하지 않고 장기간 방치할 경우, 치수 병변, 교합 부조화, 기능장애, 악관절 및 저작근의 병리적 문제 등이 야기될 수 있다. 이러한 문제를 가진 환자는 적절한 기능, 심미, 편안함 등을 얻기 위해 광범위한 수복치료를 필요로 한다.<sup>2</sup> 과도한 치아 마모 환자를 치료하기 위하여 새로운 교합 평면과 수직고경을 설정하고자 하는 경우, 정확한 진단과 원인분석이 선행되어야 할 것이고, 근신경계와 악관절의 안정과 적응을 동반한 완전구강회복이 이루어져야 할 것이다.

수직교합고경(vertical dimension of occlusion, VDO)은 치아의 정출과 치조골의 신장에 의해 대부분의 경우 변하지 않고 유지된다.<sup>3,4</sup> 치아 마모가 있을 때에도 대부분의 경우 골의 병변에 의해 과두의 높이가 상실되지 않는 한 치조골의 성장이 치질의 상실을 보상함으로써 수직고경은 유지된다. 하지만, 적절한 전치 관계를 이루기 위해서 혹은, 수복물의 공간을 마련하기 위한 보철적인 편의성의 관점에서 수직고경을 증가시켜야 하는 경우가 있다. 수직교합고경의 증가를 동반한 치료 시에는 그 증가량을 필요한 범위 내에서 최소로 줄이고, 증가된 수직고경 상에서 가철성 교합안정장치와 고정성 임시 보철물을 이용한 안정화 기간을 거친 뒤 최종 보철물을 장착해야 한다.<sup>2,5</sup> 이러한 원칙 하에 수직교합고경을 증가시켰을 경우 환자들이 잘 적응하며 장기간의 경과 관찰 후에도 새롭게 확립된 수직교합고경은 안정적으로 유지된다는 보고들이 있다.<sup>6,8</sup> 본 증례의 환자는 다수 치아들의 마모를 지닌 환자로, 수직고경의 증가를 동반하여 전치부와 구치부에서 단일구조 지르코니아를 이용한 고정성 보철물로 수복을 하였으며, 기능적인 면과 심미적인 면에서 만족스러운 결과를 얻었기에 보고하는 바이다.

\*교신저자: 심준성

120-752 서울시 서대문구 성산로 250 연세대학교 치과대학 보철학교실 02-2228-3157; e-mail, jfshim@yuhs.ac

원고접수일: 2012년 7월 6일 / 원고최종수정일: 2012년 7월 16일 / 원고채택일: 2012년 7월 20일

**증례보고**

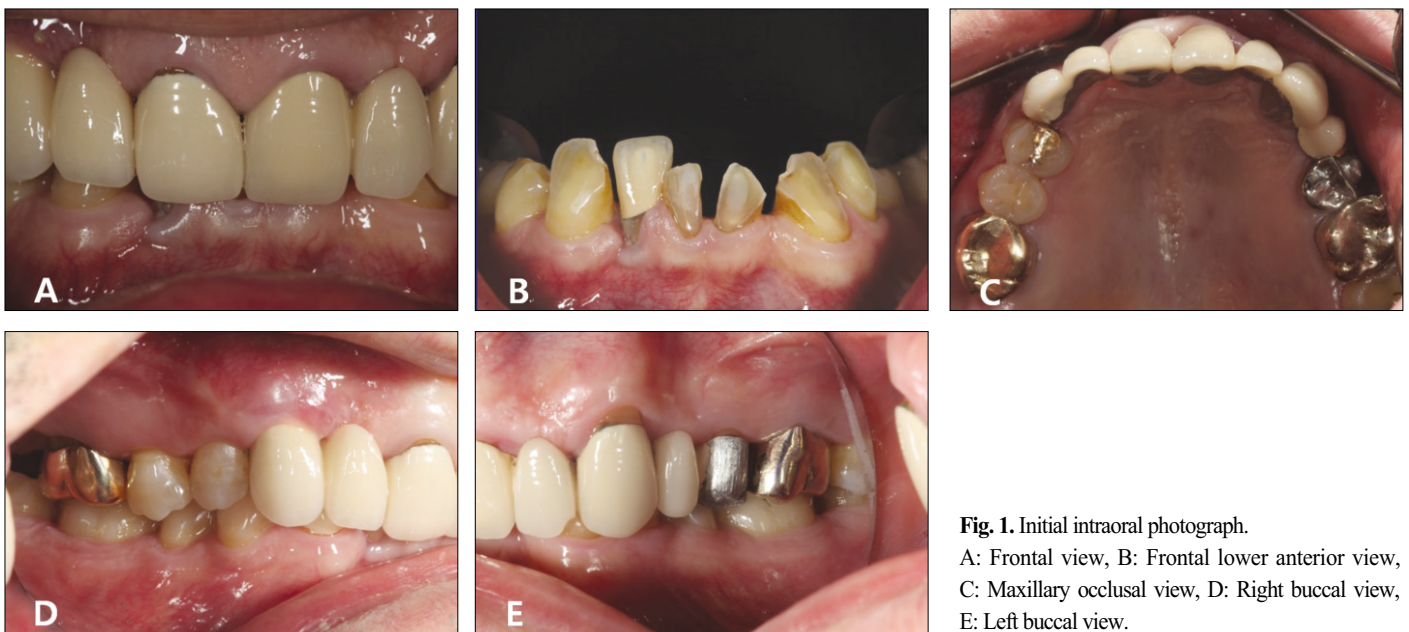
본 증례의 환자는 50세의 남성 환자로 아래 앞니가 마모된 것 같고 약 열흘 전부터 며칠 동안 아래 앞니 뿌리 끝부분이 시큰하게 아팠다는 주소로 내원하였다. 특이할만한 전신질환은 없었으며, 구내 검사 및 방사선학적 소견 상, 과도한 전치부 수직 피개, 그리고 하악 전치부 절단면과 협면의 과도한 마모가 관찰되었다(Figs. 1, 2).

구치부 지지의 상실 유무, 마모의 병력, 발음 및 안모 평가, 안정위에서의 약간 공간 분석 등을 통해 환자의 수직고경을 분석하였다.<sup>28</sup> 이를 바탕으로 Turner와 Missirian<sup>29</sup>은 수직교합고경과 관련하여 분류한 3가지 분류 중 ‘과도한 치아 마모가 있으나 수직교합고경의 상실은 없으며 수복을 위한 약간 공간이 부족한 경우’인 상태로 판단하였다.

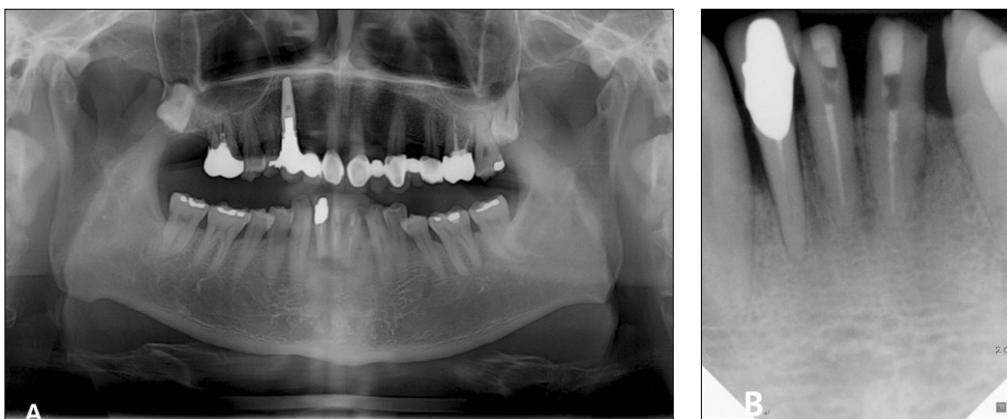
중심위(centric relation, C.R.) 기록 채득과 face-bow (Indirect Spring Bow, Waterpik®, Buffalo, NY, Colorado, USA) transfer 후 환자의 경석고 모형(New Plastone, GC Corp., Tokyo, Japan)을 반조절성 교합기

(Hanau™ Modular Articulator; Whip Mix Corp., Louisville, USA)에 마운팅하였다. 적절한 수복 공간을 부여하기 위해 Bloom과 Padayachy<sup>30</sup>의 논문을 참조하여 약 2mm의 수직고경 증가를 동반한 수복치료를 계획하였다. 구치부에서의 양측성 동시 접촉과 측방 운동시의 적절한 전치부 유도를 얻을 수 있도록 교합안정장치<sup>31</sup>를 제작하여 환자가 새로운 수직고경에 잘 적응하는지 검사하였다. 약 2개월 간의 경과 관찰 기간 동안 특이할만한 근신경계 이상이나 악관절 문제는 없었다. 새롭게 설정된 수직고경 상에서 진단 왁스업을 시행한 뒤, computer-aided design / computer-aided manufacturing (CAD/CAM)을 이용한 임시 보철물 (Jet Acrylic, Lang Dental Mfg, Wheeling, IL, USA)을 제작하였고 환자의 구강 내에 임시 접착제(TempBond, Kerr, Orange, CA, USA)로 접착하였다(Fig. 3).

약 6개월 동안 임시 보철물을 견치유도교합이 형성되도록 조정하면서 환자의 적응도를 경과 관찰하였다. 이 기간 동안 근육 불편감, 악관절 이상, 저작 및 발음 불편감 등과 같은 기능적인 문제가 없으며, 심미적인 측면에서도 특별한 이상 소견



**Fig. 1.** Initial intraoral photograph.  
A: Frontal view, B: Frontal lower anterior view, C: Maxillary occlusal view, D: Right buccal view, E: Left buccal view.



**Fig. 2.** Initial radiographs of the patient.  
A: Panoramic radiograph, B: Periapical radiograph of lower anterior teeth.

이 없음을 확인하였다. 또한, 적절한 전방 유도를 확립하였다. 임시 보철물 상에서 확립된 교합 관계를 아크릴릭 레진(Pattern Resin, GC Corp., Tokyo, Japan)을 이용하여 제작한 절치 유도판에 반영하였다."

최종 치아 삭제 후 polyether 인상재(Impregum™ Penta™, 3M ESPE, Seefeld, Germany)를 이용하여 정밀 인상 채득을 시행한 뒤 Orapix 3D Dental CAD/CAM system (Orapix, Seoul, Korea) 방식으로

단일구조 지르코니아 보철물(Orapix, Seoul, Korea)을 제작하였고, 환자의 구강 내에 레진 시멘트(SmartCem™2, Dentsply, DE, USA)로 접착하였다. 구강위생관리, 식이 조절, 그리고 교합안정장치 제작을 통해 치아 마모소견이 재발되지 않도록 노력하였다. 현재 보철물 장착 후 약 1.5년 check-up까지 시행하였으며, 환자와 술자 모두 심미적, 기능적으로 만족할만한 결과를 얻을 수 있었다(Fig. 4).

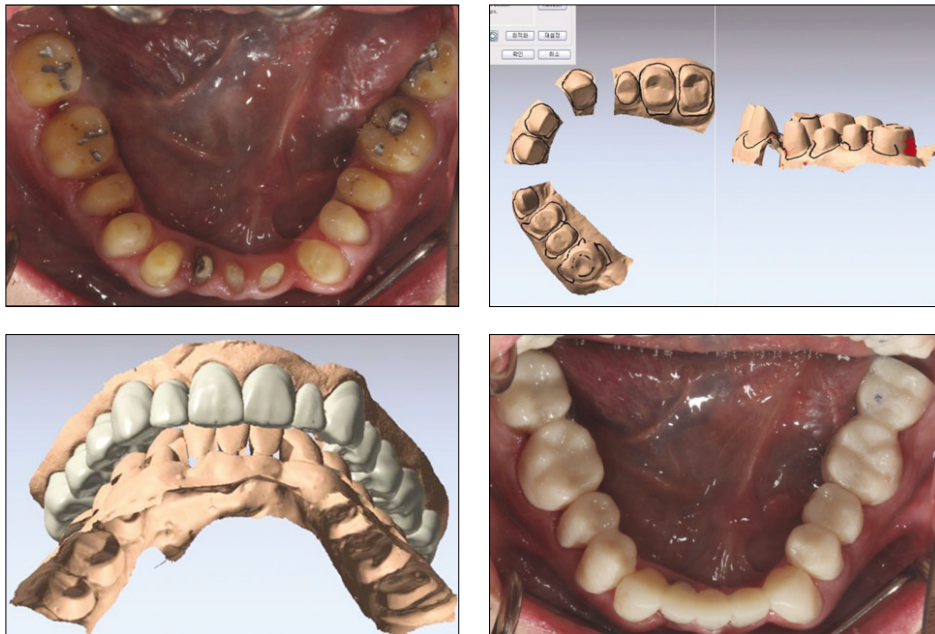


Fig. 3. Temporary prostheses using CAD/CAM system.

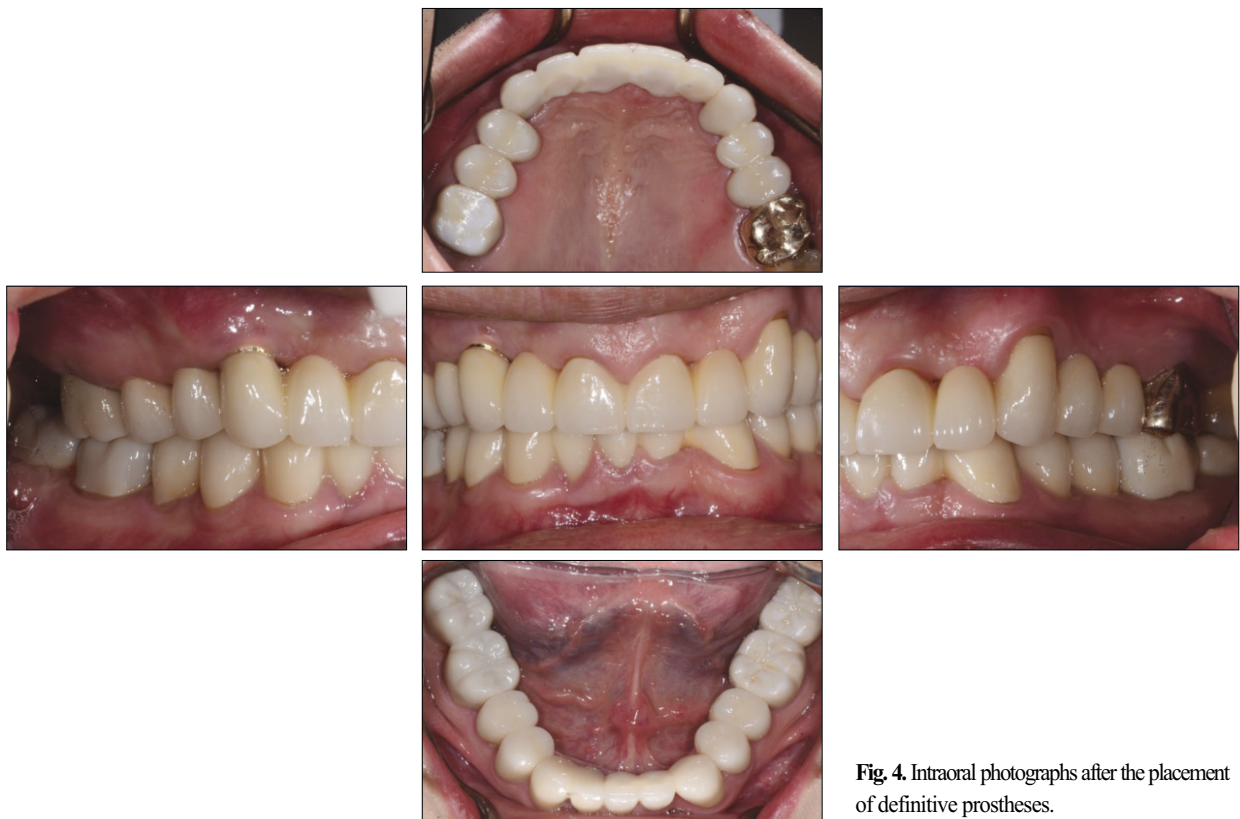

Fig. 4. Intraoral photographs after the placement of definitive prostheses.

## 고찰

과도한 치아 마모를 갖고 있는 환자들에 대한 치료는 매우 복잡하고 복합적인 과정이 요구된다. 1984년 Turner 등<sup>2</sup>은 과도한 치아 마모를 갖고 있는 환자들을 치료하는 데 있어 수직교합고경의 상실 여부와 수복을 위한 약간 공간의 적절성 여부에 기반하여 세 가지 분류법을 소개하였다.

- (1) 과도한 치아 마모와 함께 수직교합고경의 상실이 동반된 경우
- (2) 과도한 치아 마모가 있으나 수직교합고경의 상실은 없으며 수복을 위한 약간 공간이 존재하는 경우
- (3) 과도한 치아 마모가 있으나 수직교합고경의 상실은 없으며 수복을 위한 약간 공간이 부족한 경우

그는 이를 평가하기 위해 구치부 지지, 마모의 병력, 발음, 안정위에서의 약간 공간, 안모 등에 대해 평가하여야 한다고 하였다. 본 증례의 남성 환자는 일련의 검사 과정을 통해 세 번째 분류에 해당한다고 판단하였다. 수직교합고경을 증가시키는 것이 위험하다는 견해도 있지만,<sup>1,12</sup> Turner 등은 수복을 위한 약간 공간이 부족하여 수직교합고경을 증가시킬 때, 그 양을 최소로 하는 것은 적절한 치료법이 될 수 있다고 하였으며, 치료법으로 교정적 이동(orthodontic movement), 보철적 재위치(restorative repositioning), 수술적 재위치(surgical repositioning), 그리고 계획적인 수직교합고경의 수정(programmed occlusal vertical dimension modification)을 제시하였다. 뿐만 아니라, Griffiths<sup>13</sup>는 radiotelemetry를 이용한 연구에서 polycarbonate splint를 이용하여 수직교경을 2-3mm 증가시켰을 때 근신경계가 금방 적응을 함을 보고하였다. 또한, Rivera-Morales와 Mohl<sup>14</sup>은 적절한 수직교경의 변화가 저작계에 해로울 수 있음을 뒷받침하는 과학적 증거는 없다고 하였다. 나아가, 대부분의 경우 증가된 수직교합고경에 환자들이 잘 적응하며, 새롭게 확립된 수직교합고경이 장기간 경과관찰을 했을 때에도 안정적이라는 보고도 있다.<sup>6,7</sup>

이에 본 증례에서는 수직교합고경의 증가를 동반한 구강 회복을 시행하기로 하였다. 환자의 연령을 고려하여 교정적 혹은 외과적 접근법은 배제하였고, 보철적 관점에서 수직교합고경을 거상하기로 하였으며, 증가된 수직교경이 안정적으로 유지되는지 경과 관찰을 하기 위해 가철성 교합안정장치와 임시 보철물을 장착하여 각각 약 2개월, 그리고 6개월의 충분한 경과 관찰 기간을 가졌다.<sup>8</sup> 이 기간 동안 기능적, 심미적인 이상 소견이 없음을 확인한 뒤 최종 보철물 제작 단계로 이행하였다.

본 환자의 최종 보철물의 종류로는 veneering ceramic이 없는 단일구조 지르코니아를 사용하였다. 지르코니아가 veneering ceramic에 비해 더 단단하기 때문에, 즉 더 경도가 높기 때문에 대합치에 더 마모를 많이 일으킬 수 있을 것이라 생각하게 될 수 있다. 하지만, 1991년 Palmer 등<sup>15</sup>은 경도가 마모를 나타내는 표지가 아닐 수 있음을 보고하였고, 2002년 Oh 등<sup>16</sup> 또한 수복물의 경도와 대합치의 마모도 간에 강한 연관성이 있다고 과학

적으로 밝혀진 것은 없으며, 오히려 보철물의 미세구조나 접 측면의 거칠기, 또는 환경적인 영향과 더 연관이 있는 것으로 보이기 때문에, 단일구조 지르코니아를 보철물로 사용할 때 표면을 부드럽게 연마하거나 glazing하면 대합치의 마모도가 예방된다고 하였다. Albashairh 등<sup>17</sup>은 2010년 표준화된 지르코니아 볼(zirconia ball)에 대해 지르코니아 등을 포함한 여러 세라믹 재료들이 얼마나 마모를 일으키는지 알아보기 위한 two-body *in vitro* 마모도 검사를 시행하였는데, 그 결과 고도로 연마된 지르코니아가 가장 마모를 적게 일으키며, 따라서 고도로 연마된 지르코니아가 또다른 고도로 연마된 지르코니아와 대합된다면 마모가 아주 적을 것이라고 언급하였다.

이 같이 단일구조 지르코니아 보철물은 심미적이면서도 높은 강도를 가지고, veneering ceramic이 올라가지 않기 때문에 도재의 파절이 없고 약간 공간이 부족한 환자들의 치료에 적절히 사용될 수 있다. 그리고, 같은 이유로 강도가 강한 지르코니아를 전 두께에 걸쳐 제작함으로써 보다 보존적인 치아 삭제로도 기존의 전부 도재관보다 강도를 확보하기 쉽다는 장점을 갖고 있다. 또한, 높은 강도의 지르코니아의 마모와 관련된 최근의 연구들을 살펴보면 재료 자체의 강도보다는 미세 구조와 표면 특성 등이 마모에 주된 영향을 주는 것으로 생각되고, 따라서 고도로 연마된 지르코니아 보철물은 대합치의 마모에 큰 영향을 주지는 않을 것으로 생각된다.

보철물 장착 후 Turner와 Missirlian<sup>2</sup>이 제시한 바와 같이 예방적 목적의 교합안정장치를 제작하였고, 교합 간섭이나 마모 소견 등이 생기지 않는지 지속적인 검사를 시행하고 있다. 정기적인 내원을 통한 경과 관찰이 앞으로 중요할 것으로 생각된다.

## 결론

본 증례에서, 과도한 치아 마모가 있는 남성 환자에게 수직교합고경의 거상을 위해 진단 왁스업 후 가철성 교합안정장치와 임시 보철물을 장착한 뒤 수개월 동안의 안정화 기간을 거치며 특이할만한 이상 소견이 없음을 확인하였고, 단일구조 지르코니아를 이용한 고정성 보철물로 구강회복을 시행하였으며, 일련의 치료과정을 통하여 기능적인 면과 심미적인 면에서 만족스러운 결과를 얻을 수 있었다.

## 참고문헌

1. Dawson PE. Functional occlusion : from TMJ to smile design. St. Louis; Mo: Mosby; 2007. p. 430-52.
2. Turner KA, Missirlian DM. Restoration of the extremely worn dentition. J Prosthet Dent 1984;52:467-74.
3. Murphy T. Compensatory mechanisms in facial height adjustment to functional tooth attrition. Aust Dent J 1959;4:312-23.
4. Murphy TR. The progressive reduction of tooth cusps as it occurs in natural attrition. Dent Pract Dent Rec 1968;19:8-14.
5. Hemmings KW, Howlett JA, Woodley NJ, Griffiths BM. Partial

- dentures for patients with advanced tooth wear. *Dent Update* 1995;22:52-9.
6. Dahl BL. The face height in adult dentate humans. A discussion of physiological and prosthodontic principles illustrated through a case report. *J Oral Rehabil* 1995;22:565-9.
  7. Dahl BL, Krogstad O. Long-term observations of an increased occlusal face height obtained by a combined orthodontic/prosthetic approach. *J Oral Rehabil* 1985;12:173-6.
  8. Sato S, Hotta TH, Pedrazzi V. Removable occlusal overlay splint in the management of tooth wear: a clinical report. *J Prosthet Dent* 2000;83:392-5.
  9. Bloom DR, Padayachy JN. Increasing occlusal vertical dimension-why, when and how. *Br Dent J* 2006;200:251-6.
  10. Ramfjord SP, Ash MM. Reflections on the Michigan occlusal splint. *J Oral Rehabil* 1994;21:491-500.
  11. Hoyle DE. Fabrication of a customized anterior guide table. *J Prosthet Dent* 1982;48:490-1.
  12. Smith BH. Changes in occlusal face height with removable partial prostheses. *J Prosthet Dent* 1975;34:278-85.
  13. Griffiths MJ. Telemetry and the study of vertical jaw relations. *J Dent* 1975;3:261-6.
  14. Rivera-Morales WC, Mohl ND. Relationship of occlusal vertical dimension to the health of the masticatory system. *J Prosthet Dent* 1991;65:547-53.
  15. Palmer DS, Barco MT, Pelleu GB Jr, McKinney JE. Wear of human enamel against a commercial castable ceramic restorative material. *J Prosthet Dent* 1991;65:192-5.
  16. Oh WS, DeLong R, Anusavice KJ. Factors affecting enamel and ceramic wear: a literature review. *J Prosthet Dent* 2002;87:451-9.
  17. Albashaireh ZS, Ghazal M, Kern M. Two-body wear of different ceramic materials opposed to zirconia ceramic. *J Prosthet Dent* 2010;104:105-13.

## Full mouth rehabilitation of the patient with worn dentition using full-contour monolithic zirconia prostheses at an increased vertical dimension of occlusion: a case report

Kyung-Chul Oh, DDS, Moon-Kyu Chung, DDS, PhD, Jee-Hwan Kim, DDS, PhD, June-Sung Shim\*, DDS, PhD

*Department of Prosthodontics, Graduate School, Yonsei University, Seoul, Korea*

Excessive occlusal wear results in unacceptable damage to the occluding surfaces, and can cause pulpal injury, occlusal disharmony, impaired function, and aesthetic deformity. Patients with severely worn dentition need to be classified as several categories relative to the vertical dimension of occlusion (VDO) and the interocclusal distance for the prosthetic space. When treating patients classified as those who have excessive wear without loss of occlusal vertical dimension but with limited space, we could consider treating them at an increased vertical dimension of occlusion. Treatments at an increased vertical dimension of occlusion may provide stability, given that the amount of its increase was minimal, and a perfected occlusion was achieved after enough stabilization period. A 50-year-old male visited the department of Prosthodontics in Yonsei University Dental Hospital with the chief complaint of worn teeth on lower anterior area. Reconstruction at an increased vertical dimension of occlusion was planned. After the compatibility of the new vertical dimension of occlusion had been confirmed under interim fixed restorations, definitive fixed restorations composed of full-contour monolithic zirconia prostheses were placed. This case presents that a satisfactory clinical result was achieved by restoring the worn dentition at an increased vertical dimension of occlusion with an improvement in esthetics and function. (*J Korean Acad Prosthodont 2012;50:198-203*)

**Key words:** Tooth wear; Vertical dimension of occlusion; Full-contour monolithic zirconia

\*Corresponding Author: June-Sung Shim

*Department of Prosthodontics, Graduate School, Yonsei University, 50 Yonsei-ro, Seodaemun-gu, Seoul, 120-752, Korea*

+82 2 2228 3157; e-mail, jshim@yuhs.ac

Article history

Received July 6, 2012 / Last Revision July 16, 2012 / Accepted July 20, 2012