

비조절성 제2형 당뇨병 환자의 치아 탈구 손상에 따른 치수 괴사: 증례 보고

신한열, 이승중, 정일영, 이찬영*
연세대학교 치과대학 보존학교실

Pulp necrosis following luxated injury to teeth in a patient with uncontrolled type II diabetes mellitus: a case report

Haneol Shin, Seung-Jong Lee, Il-Young Jung, Chan-Young Lee*
Department of Conservative Dentistry, Yonsei University College of Dentistry, Seoul, Korea

Patients with diabetes mellitus show delayed wound healing and increased susceptibility to infection. Therefore, the effects of diabetes on pulpal and periodontal healing should be taken into consideration when treating diabetic dental traumatized patients. This case presents the treatment for dental traumatized 20 yr old female with uncontrolled type II diabetes. The traumatized upper central incisors had showed pulpal healing in early days. However, 7 mon after the trauma, the teeth had been diagnosed with pulp necrosis with apical abscess. Eventually, non surgical root canal treatment on the teeth had been performed. (*Restor Dent Endod* 2012;37(1):61-65)

Key words: Diabetes mellitus; Luxation; Pulp necrosis; Transient apical breakdown

Received December 16, 2011;
Last Revision January 16, 2012
Accepted January 20, 2012.

Shin H, DDS, Graduate Student;
Lee SJ, DDS, MS, Professor; Jung
IY, DDS, MSD, PhD, Professor; Lee
CY, DDS, MSD, DDS, Professor,
Department of Conservative
Dentistry, Yonsei University College
of Dentistry, Seoul, Korea

***Correspondence to**
Chan-Young Lee, DDS, MSD, DDS,
Professor, Department of
Conservative Dentistry, Yonsei
University College of Dentistry,
50 Yonsei-ro, Seodaemun-gu, Seoul,
Korea 120-752
TEL, +82-2-2228-8701; FAX, +82-
2-313-7575; E-mail, chanyoungl@
yuhs.ac

서론

치아 탈구는 외상으로 인해 치아의 변위가 일어나는 치아 지지 조직의 손상으로 치아 외상 후 전치 부에서 흔하게 일어나는 손상의 형태이다. 탈구 손상을 입은 치아의 치수는 정상상태를 보이기도 하나, 회복되지 못하고 치수 괴사가 일어나기도 한다. 이 중 손상의 정도가 크지 않은 아탈구 및 정출성 탈구는 치수의 회복에 있어서 비교적 좋은 예후를 보인다.¹ 그러나 외상을 받은 각각의 치아는 치유 과정에 있어 서로 다른 치유 능력과 치유 속도를 보이며 이에 따라 치수의 예후는 다르게 나타날 수 있다. 이는 여러 인자의 영향을 받게 되는데, 이 중 당뇨병과 같은 전신질환은 상처 치유를 저하시키는 요소 중 하나로 알려져 있다.

당뇨가 외상 후 치수 조직의 회복에 영향을 미친다는 연구 결과는 없다. 그러나 당뇨병 환자의 경우 상처 치유에 있어 각종 성장 인자(growth factor)의 발현, 신혈관 생성 능력, 그리고 섬유모세포 등의 각종 세포의 이주 및 분열이 저하되거나 손상됨이 밝혀져 있으며, 이 때문에 정상적인 상처 치유가 방해 받는다.² 또한 당뇨병 환자의 경우, 중성구의 부착, 화학주성, 포식작용, 세포 매개 면역반응 등이 모두 저하되어 감염에 취약해진다.^{3,4} 따라서 당뇨병 환자가 치아 및 치주 조직의 외상을 입었을 때 이에 대한 치유과정이 정상적인 경우에 비해 저하될 수 있고, 치유 과정에서 감염이 되기 쉽다. 따라서 치아 외상 환자의 처치 시 이러한 전신질환에 대한 고려가 필요하다.

본 증례보고는 치아의 정출성 탈구 및 아탈구 손상을 입은 비조절성 제2형 당뇨병을 가진 20세 환자의 치험례이다. 본 환자의 상악 양측 중절치는 외상 후 치근단 방사선 투과상이 나타났으나 치수의 회복을 기대하고 경과 관찰 시행하였다. 그러나 환자의 상악 두 중절치는 결국 치수 괴사 진단되었고 근관 치료를 시행하게 되었다. 이에 본 증례 보고에서는 환자의 경과 관찰 과정, 진단 및 치료 과정을 상세히 서술하고 이러한 전신질환을 가진 환자에서의 치아 외상에 대한 치료 시 고려사항에 대해 문헌고찰

을 통해 얻은 지견을 함께 보고하고자 한다.

증례보고

20세 여자 환자가 이를 다쳐 이가 흔들리고 아프다는 주소로 연세대학교 치과대학병원 보존과에 내원하였다. 환자는 내원 당일 새벽에 집 앞 골목에서 모르는 사람에게 가격당해 넘어졌다고 하였다. 환자의 전신 병력상 9세 경인 1999년에 연세대학교 의료원 소아청소년과에서 제2형 당뇨병으로 진단받고 치료받은 병력 있었으며, 약 5 - 6년 전부터 특별한 이유 없이 치료를 중단한 상태였다. 특기할만한 치과 병력은 없었다.

임상 검사상 상악 4전치의 타진 시 통증과 함께 상악 양측 중절치, 상악 우측 측절치의 3도의 동요도가 관찰되었다. 상악 좌측 측절치는 1도의 동요도가 관찰되었다. 환자는 외상을 당하기 전부터 원래 치아가 약간 흔들렸다고 하였다. Ice stick을 이용한 냉 검사상 상악 좌측 중절치는 반응을 보이지 않았으며, 상악 우측 중절치, 상악 양측 측절치는 냉 검사에 민감함을 보였다. 내원 첫 날 환자는 각종 검사에 공포를 호소하였고 이에 전기 치수 검사는 시행하지 않았다. 상악 전치부의 치근단 방사선 사진에서 고도의 치조골 소실 양상이 관찰되었다. 또한 상악 좌측 중절치는 정출성 탈구 소견이 관찰되었고, 상악 우측 중절치는 치주 인대 공간의 비후가 관찰되었다(Figure 1).

이에 상악 좌측 중절치의 정출성 탈구, 상악 우측 중절치와 측절치의 아탈구로 진단하고 소인으로 고도의 치주염이 있음을 기록하였다. 내원 당일, 국소마취 하에 탈구 치아의 정복 및 레진 강선 고정술을 시행하였다. 또한 외상 부위의 감염 예방을 위해 amoxicillin 500 mg을 하루 3차례, 일주일간 투약하였다. 환자와 보호자에게 구강 위생 관리를 철저히 하도록 교육하였고, 치아의 치주 지지 상실로 인해 예후가 불량함을 설명하였다. 현재 당뇨에 대한 처치가 이루어지지 않고 있어, 지속적인 당뇨 관리를 위해 예전에 진단 및 치료를 받았던 소아청소년과에 협진 의뢰하였다. 의뢰된 환자는 혈당 조절 및 당뇨 합병증

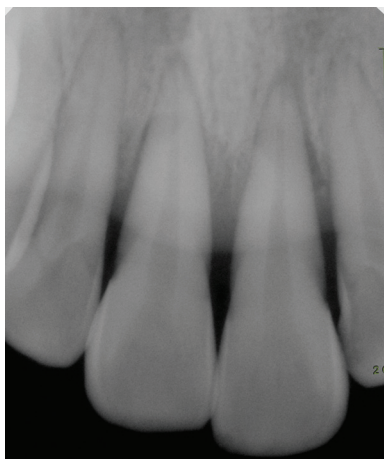

Figure 1. Radiograph of maxillary central incisors after traumatic injury.

평가를 위해 1주간 입원 치료 받았다. 입원기간 동안 혈당 수치는 최대 403 mg/mL로 측정되었고 대부분의 측정 시 정상 범위를 상회하는 잘 조절되지 않는 양상을 보였으며, 말초 혈행 장애로 인한 당뇨 합병증인 당뇨병성 족부병변(diabetic foot) 및 당뇨 망막 병증이 진단되었다. 퇴원 이후 통원치료를 통해 계속적 혈당 관리 및 당뇨 합병증에 대한 치료가 진행되었다.

외상 2주 후 치근단 방사선 사진에서 상악 양측 중절치에 치근단 방사선 투과상이 관찰되었다(Figure 2a). 또한 냉 검사 및 전기치수 반응 검사에 반응을 보이지 않았다. 그러나 명확한 감염 소견은 보이지 않았기에 경과 관찰 계획을 하였다. 순측의 고정을 위한 강선을 제거하였으며 치주 지지를 많이 상실한 상태였기 때문에 설측면을 따라 twist-flex 강선을 이용하여 영구적으로 splinting을 시행하였다.

6주 경과 시 치근단 방사선 사진에서 상악 양측 중절치에 치근단 방사선 투과상과 함께 치근단 부위의 외흡수가 진행됨이 관찰되었다(Figure 2b). 또한 냉 검사 및 전기치수반응 검사에 여전히 반응을 보이지 않았다. 그러나 타진 시 민감함을 보이지 않았고, 부종이나 농루형성과 같은 감염 소견도 없었다. 중절치의 치수 내 혈류를 측정하기 위한 초음파 도플러 검사(ultrasound Doppler test)를 시행하였다. 도플러 검사상, 명확하지는 않으나 치수의 혈류를 나타내는 파동상이 관찰되었다(Figure 3a). 이에 환자의 나이와 외상의 정도를 고려하여 상악 양측 중절치의 transient apical breakdown (TAB) 가진단 하에 치수의 회복을 기대하고, 근관치료를 시행하지 않고 경과 관찰하기로 하였다.

환자는 2주에서 4주 정도의 간격으로 계속해서 내원하여 임상 및 방사선 검사를 시행하였다. 약 6개월 경과할 때까지 특기할 변화 없이 이러한 상태가 유지되었다(Figure 2c). 두 중절치의 냉 검사 및 전기치수반응 검사는 여전히 없었으나, 타진 반응에 민감하지 않았으며, 초음파 도플러 영상에서 4전치 모두에서 치수내 혈행의 증거를 보이는 파동성이 명확하게 관찰되고 있었다(Figure 3b).

그러나 7개월 경과 후 내원하였을 때, 상악 좌측 중절치에서 타진에 민감함을 보였고, 치근단 방사선 투과상이 이전과 비교하여 증가되었다(Figure 2d). 또한 초음파 도플러 영상에서 상악 좌측 중절치의 파동성이 소실되었다(Figure 3c). 환자의 문진 결과 내원 간에 추가적인 외상은 없었다고 하였다. 검사를 통해 상악 좌측 중절치의 치수괴사로 진단하였고 당일 근관 치료 시작하였다. 근관 와동 개방 시 근관 내에서 화농성 삼출액을 확인할 수 있었다. 근관 성형 및 세척 시행하였고, 수산화칼슘 침착하였다. 다음 내원 시 근관 충전 시행하였다. 그러나 근관 충전 확인 방사선 사진에서 상악 우측 중절치에서도 치근단 방사선 투과상의 증가가 발견되었다(Figure 2e).

환자는 그 이후 내원 약속을 지키지 않았고, 재소환 연락 후에 11개월 경과하여 본과 내원하였다. 환자는 그 간 당뇨 관리를 다시 소홀히 했으며, 몸 상태가 악화되었다고 하였다. 소아청소년과의 내원 기록을 통해 외상 6개월 정도 경과하였을 때부터 환자가 소아청소년과의 외래 내원을 중단하여 투약이 중지되었고, 그 이후 족부 감염이 악화되어 재입원치료를 시행하였음을 확인하였다. 다발성 신경병증 등 다른 당뇨 합병증도 진단되었다.

지난 내원 시 방사선 투과상 증가가 확인되었던 상악 우측 중절치에 대한 검사 시행 시, 증가된 타진반응과 함께, 초음파 도플러에서도 파동성을 확인할 수 없었다(Figure 3d). 이에 상악 우측 중절치도 치수괴사로 진단하였다. 상악 좌측 중절치와 같은 방법으로 두 차례 내원을 통해 근관치료를 시행하였다(Figure 4).

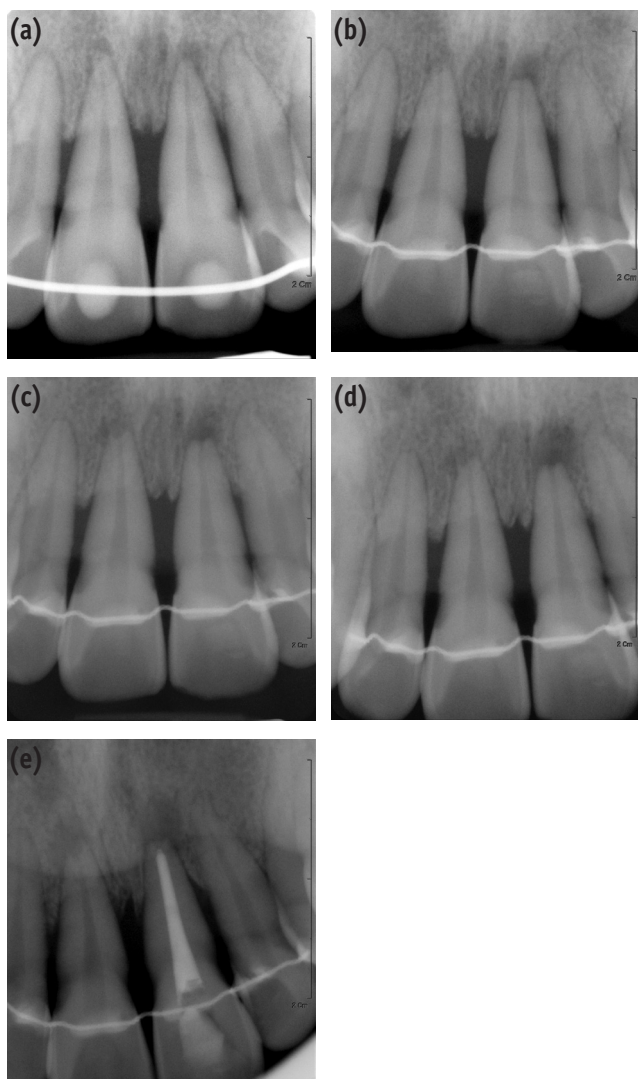


Figure 2. (a) Radiograph was taken 2 weeks after traumatic injury. Small periapical radiolucencies associated both central incisors were observed; (b) Radiograph was taken 6 weeks after traumatic injury. Root resorptions as well as periapical radiolucencies in both teeth were evident; (c) Radiograph was taken 6 months after traumatic injury. There were no definite changes in root resorptions and periapical radiolucencies compared to radiograph at 6 weeks after trauma; (d) Radiograph was taken 7 months after traumatic injury. Periapical radiolucency of upper left central incisor had been increased; (e) Radiograph was taken after endodontic treatment on maxillary left central incisor. Note the increase of periapical radiolucency on right central incisor.

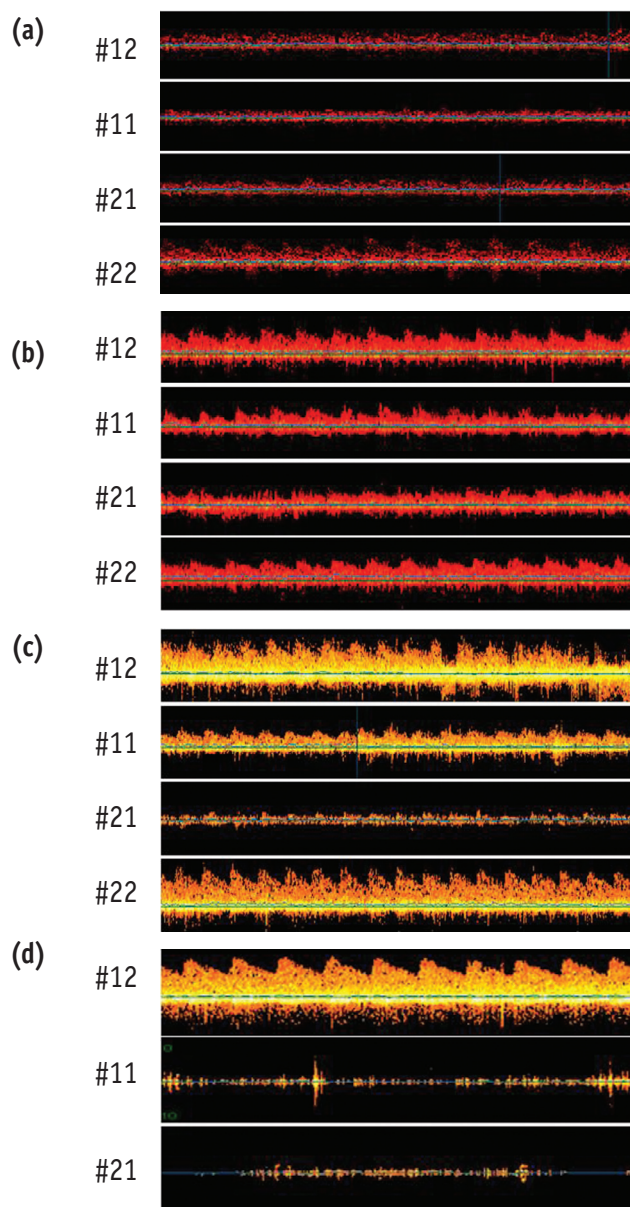


Figure 3. (a) Ultrasound Doppler images of upper anterior teeth at 6 weeks after traumatic injury. Pulsating signs in both upper central incisors were not clear like upper left lateral incisor, but observed faintly; (b) Ultrasound Doppler image of upper anterior teeth at 6 months after traumatic injury. Distinct pulsating sign were observed in all 4 anterior teeth; (c) Ultrasound Doppler images of upper anterior teeth at 7 months after traumatic injury. Pulsating sign on upper left central incisor had been disappeared; (d) Ultrasound Doppler images of upper anterior teeth at 11 months after traumatic injury. Pulsating sign on upper right central incisor was disappeared. Left central incisor had been root canal treated (negative control) and had no pulsating sign either.

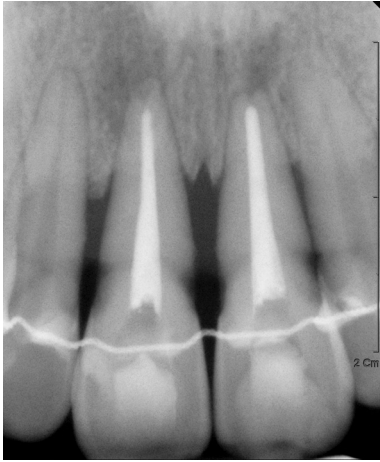


Figure 4. Radiograph was taken after endodontic treatment on right upper central incisor. Periapical radiolucencies on both teeth were remained.

고찰

외상에 의한 치아 및 지지 조직의 손상 이후 치근단 부위의 비감염성 경조직 흡수 현상이 일시적으로 일어날 수 있음이 알려져 있다.^{5,6} 또한 종종 온도 검사나 전기 치수 검사와 같은 치아 생활력 검사에 반응을 보이지 않기도 하며 치관의 변색이 나타나기도 하여 치수 괴사를 의심케 한다. 그러나 이들 치아는 대개 1년 이내에 자발적인 회복 양상을 보이며 정상 상태로 돌아오게 된다. Andreasen은 이러한 현상을 TAB이라 하였고, 손상 받은 치수의 회복 과정이라 설명하였다.⁵ 따라서 외상 후 치근단에서 이러한 흡수 양상이 관찰될 때, 치수 상태에 대한 정확한 진단을 통해 불필요한 근관치료를 시행하지 않아야 한다고 하였다.

본 증례에서 두 상악 중절치는 외상 후 2주경부터 치근단 방사선 투과상 및 치근단부의 외흡수 소견이 관찰되었고, ice stick을 통한 냉 검사 및 전기 치수 반응 검사에 반응을 보이지 않았다. 그러나 외상 받은 치아의 진단에 있어 온도 검사, 전기 치수 검사의 결과는 종종 부정확하다고 알려져 있다.⁶ Andreasen은 탈구된 치아의 발수 후 조직학적인 검사에서 치수 괴사를 진단할 수 있는 기준으로 이러한 치수 내 감각 신경에 대한 검사보다는 진단 당시의 타진에 대한 민감도가 더 중요한 요소라고 하였다.⁷ 몇몇 저자는 외상 받은 치아의 생활력을 평가하는데 있어 치수 내 혈행을 평가하는 레이저 도플러 검사(laser Doppler flowmetry test)가 유용하다 하였다.⁸⁻¹⁰ 그러나 이 방법은 기술적 민감도가 높아 적용이 어렵고 재현성 있는 검사를 위해 개인별 맞춤 틀을 제작해야 한다는 단점이 있다. Yoon 등은 치수의 혈행을 검사하는 다른 도구로서 초음파 도플러 그래피를 이용한 검사 방법을 소개하면서 레이저 도플러 검사에 비하여 적용 방법이 용이하다고 하였고 Yoon 등은 초음파 도플러 그래피를 이용하여 외상 후 변색이 일어난 치아의 치수 생활력을 확인한 증례를 보고하였다.^{11,12}

본 증례에서는 초음파 도플러 검사를 통해 치수 내 혈행을 조사하여

치아의 생활력을 판단하였다. 외상 후 초기 6개월까지 두 치아의 도플러 그래피에 명확한 파형이 관찰되어 치수 내 혈행이 있음을 확인할 수 있었다. 따라서 이 치아는 당시까지 생활력을 유지하고 있었던 것으로 보이며, 치수의 치유과정에 있었던 것으로 판단하여 TAB으로 진단하였고 치수의 회복을 기대하며 경과를 지켜보았다. 그러나 두 중절치는 각각 7개월, 11개월 후 도플러 검사에서 파동성이 소실 되었고, 치근단 방사선 투과상이 증가되어 결국 치수 괴사로 진단되었다.

본 환자는 제2형 당뇨를 앓고 있으며, 잘 조절되지 않는 양상을 보였다. 당뇨는 전신적으로 저하된 회복 능력을 보이며, 감염에 취약한 특징을 보인다. 당뇨의 영향으로 말초 부위의 혈관 병적 증상으로 인한 당뇨병성 족부 병변 등의 합병증이 발생할 정도인 본 증례 환자의 전신 상태를 고려할 때, 당뇨가 외상 받은 치수의 치유를 저해할 가능성이 있을 것으로 사료된다. 또한 괴사로 진단될 당시 혈당 관리가 잘 이루어지지 못하여 전신 상태가 악화되어 있었다는 점을 고려하면 이러한 전신 상태가 치유에 좋지 않는 영향을 미쳤을 가능성을 고려하여야 한다. Kim 등은 상아질의 제한된 공간에 둘러 쌓여 있고 측부 순환이 부족하거나 결여되어 당뇨 등의 특수한 상황이 더해질 경우 치수 내 작은 병리적 요소라도 치근단 병소로 이행될 가능성이 크다고 하였다.¹³

본 증례에서 외상을 받은 후 치수 치유 과정에 있던 치아가 결국 괴사되고 치수의 감염이 일어난 것이 당뇨에 의한 것이라고 단정적으로 인과관계를 설명할 수는 없다. 하지만 당뇨가 본 환자에게 전신적인 영향을 주고 있는 상황에서 외상 후 치유에 있어서 어느 정도의 영향을 주었을 것이라고 추정할 수 있다. 또한 두 치아의 치수 괴사 후 근관 내 감염이 일어나고 이것이 치근단 병소를 발전시키는데 있어서 당뇨에 의한 환자의 면역 저하가 영향을 미쳤을 것이다.

본 증례에서 두 중절치의 치수의 치유를 기대하고 경과 관찰 하였으나 결국 치근단 병소의 크기가 커진 이후에 근관치료를 시행하게 되었다. 당뇨는 근관치료 후 치근단 병소의 치유에도 영향을 미칠 수 있다. He 등은 쥐를 이용하여 bacteria에 의해 유도된 골소실의 치유에 있어서 당뇨의 영향을 실험하였다.¹⁴ 그 결과 당뇨를 일으킨 쥐에서는 대조군에 비해 유의하게 적은 신생 골 형성 능력을 보였으며 조골세포의 세포사멸이 유의하게 많이 관찰되었다. 이를 통해 치근단 병소의 치유에 있어서 당뇨가 영향을 미칠 수 있음을 짐작할 수 있다. Britto 등은 제2형 당뇨를 가진 환자에서 당뇨가 없는 환자보다 근관치료 이후 더 많은 치근단 병소가 잔존하고 있음을 보고하였다.¹⁵ 또한 Fouad 등은 근관치료의 성공률에 대한 당뇨의 영향을 조사하였는데, 치근단 병소가 있는 치아의 근관치료 후 당뇨환자에서 유의하게 낮은 성공률을 보였다.¹⁶ 저자는 근단부 병소가 있는 치아의 근관치료의 경우, 병소의 치유에 당뇨가 영향을 미친다 하였다. 이를 통해 보아 치근단 병소가 발생한 상태에서 근관치료를 시작한 본 증례에서의 치아의 예후는 치근단 병소의 발생 전에 미리 근관치료를 시행하였을 때에 비해 불량할 수 있을 것으로 사료된다. Wang 등도 49,334개의 비외과적 근관치료 시행된 치아의 2년 후 발치 여부를 조사한 연구에서 당뇨가 있는 환자의 치아가 발치 될 가능성이 유의하게 높다고 하였다.¹⁷

당뇨가 있는 환자의 치아 외상 시 치수 괴사 가능성이 높은 치아의 적절한 근관치료 시기를 결정하기란 어려워 보인다. 당뇨는 치수의 치유를 저해하여 치수 괴사의 가능성을 높일 수 있으나, 명확한 치수 감염 소견이 없는 치아의 선부른 근관치료는 과도하고 불필요한 치료일 수 있다. 그러나 근관치료의 시기를 놓쳐 치근단 병소가 발생한 이후

에 근관치료를 시행하게 되면 근단 병소의 치유가 저해될 가능성이 있다. 따라서 이러한 전신 질환이 있는 환자의 치아 외상 시 더욱 주의 깊은 진단 과정 및 보다 잦은 내원 간격의 경과 관찰이 필요할 것으로 보인다. 이 과정에서 외상 받은 치아의 생활력 검사에 유용하다고 알려진 도플러 검사 장비 등을 이용하는 것은 보다 정확한 진단에 도움이 될 것으로 사료된다. 이러한 장비가 갖추어지지 않아서 치수의 상태가 의문스러울 때, 혹은 환자의 협조도가 저하되어 주기적인 경과관찰이 어려울 경우에는 과사된 치수를 빨리 진단하지 못할 수 있고, 따라서 근관치료의 시기가 늦어지기 쉽다. 당뇨병에서 치근단 병소 발생 이후의 늦은 근관치료는 예후를 불량하게 할 수 있으므로 이런 경우 경과 관찰보다 예방적인 근관치료적 접근도 고려해 보아야 할 것이다.

결론

본 증례에서 제2형 당뇨병을 가진 20세 환자는 외상으로 인해 상악 중절치에 정출성 탈구 및 아탈구의 손상을 입었다. 외상 후 6개월까지 치수의 치유 소견을 보이던 두 치아는 7개월과 11개월 경과 관찰 시 각각 치수괴사로 진단되었다. 당뇨병은 외상 후 치유과정을 저해할 수 있으며 본 증례에서 그 영향을 짐작할 수 있었다. 따라서 이러한 질환을 가진 환자의 치아 외상의 처치시 주의 깊은 경과 관찰이 필요할 것으로 사료된다.

References

- Andreasen FM, Pedersen BV. Prognosis of luxated permanent teeth-the development of pulp necrosis. *Endod Dent Traumatol* 1985;1:207-220.
- Roy S, Trudeau K, Roy S, Behl Y, Dhar S, Chronopoulos A. New insights into hyperglycemia-induced molecular changes in microvascular cells. *J Dent Res* 2010;89:116-127.
- Delamaire M, Maugendre D, Moreno M, Le Goff MC, Allannic H, Genetet B. Impaired leucocyte functions in diabetic patients. *Diabet Med* 1997;14:29-34.
- McMahon MM, Bistrrian BR. Host defenses and susceptibility to infection in patients with diabetes mellitus. *Infect Dis Clin North Am* 1995;9:1-9.
- Andreasen FM. Transient apical breakdown and its relation to color and sensibility changes after luxation injuries to teeth. *Endod Dent Traumatol* 1986;2:9-19.
- Andreasen FM. Transient root resorption after dental trauma: the clinician's dilemma. *J Esthet Restor Dent* 2003;15:80-92.
- Andreasen FM. Histological and bacteriological study of pulps extirpated after luxation injuries. *Endod Dent Traumatol* 1988;4:170-181.
- Evans D, Reid J, Strang R, Stirrups D. A comparison of laser Doppler flowmetry with other methods of assessing the vitality of traumatized anterior teeth. *Endod Dent Traumatol* 1999;15:284-290.
- Lee JY, Yanpiset K, Sigurdsson A, Vann WF Jr. Laser Doppler flowmetry for monitoring traumatized teeth. *Dent Traumatol* 2001;17:231-235.
- Mesaros SV, Trope M. Revascularization of traumatized teeth assessed by laser Doppler flowmetry: case report. *Endod Dent Traumatol* 1997;13:24-30.
- Yoon MJ, Kim E, Lee SJ, Bae YM, Kim S, Park SH. Pulpal blood flow measurement with ultrasound Doppler imaging. *J Endod* 2010;36:419-422.
- Yoon TS, Kong HG, Kim E. Pulp vitality and coronal discoloration following traumatic injuries. *J Korean Acad Cons Dent* 2010;35:492-496.
- Kim JH, Bae KS, Seo DG, Hong ST, Lee Y, Hong SP, Kum KY. The role of type 2 diabetes as a predisposing risk factor on the pulpo-periapical pathogenesis: review article. *J Korean Acad Cons Dent* 2009;34:169-176.
- He H, Liu R, Desta T, Leone C, Gerstenfeld LC, Graves DT. Diabetes causes decreased osteoclastogenesis, reduced bone formation, and enhanced apoptosis of osteoblastic cells in bacteria stimulated bone loss. *Endocrinology* 2004;145:447-452.
- Britto LR, Katz J, Guelmann M, Heft M. Periradicular radiographic assessment in diabetic and control individuals. *Oral Surg Oral Med Oral Pathol Oral Radiol Endod* 2003;96:449-452.
- Fouad AF, Burleson J. The effect of diabetes mellitus on endodontic treatment outcome: data from an electronic patient record. *J Am Dent Assoc* 2003;134:43-51.
- Wang CH, Chueh LH, Chen SC, Feng YC, Hsiao CK, Chiang CP. Impact of diabetes mellitus, hypertension, and coronary artery disease on tooth extraction after nonsurgical endodontic treatment. *J Endod* 2011;37:1-5.