online © ML Comm
Korean J Bronchoesophagol 2012;18:5-8 ISSN 1226-0916
REVIEW ARTICLE

악성 기관-기관지 종양에 대한 냉동 수술법

고려대학교 의과대학 흉부외과학교실
조종호 · 김광택 · 이성호

Cryosurgery for Malignant Endobronchial Tumor

Jong Ho Cho, Kwang Taik Kim, Sung Ho Lee
Department of Thoracic and Cardiovascular Surgery, Korea University College of Medicine, Seoul, Korea

Cryosurgery is a safe method for palliation of endobronchial malignancies causing airway obstruction. Due to its simplicity and effectiveness for controlling bleeding, endobronchial cryosurgery is considered to be a good method that is clinically applicable to a malignant endobronchial tumor. In cases with stenosis caused by an endoluminal tumor, cryo-recanalization with a cryoprobe was immediately effective in most of the patients. A novel technique described by Hetzel in 2004 to achieve rapid recanalization of central airway obstruction with endobronchial cryoprobe. Cryorecanalization technique is feasible and offers many advantages in the interventional therapy of malignant intraluminal tumors of the respiratory tract.
Korean J Bronchoesophagol 2012;18:5-8

KEY WORDS Bronchial neoplasm · Lung cancer · Cryosurgery.

Introduction

폐암은 외과적 절제술이 유일한 완치를 기대할 수 있는 치료법이나 대부분 폐암 진단 당시 수술이 불가능한 경우가 많다.[1,2] 5년 생존율 역시 14% 내외정도로 보고 되고 있는바, 이러한 원발성 폐암환자 중 약 30%에서는 중심성 기도폐쇄를 동반하며 이로 인해 호흡곤란, 객혈 등을 호소하지만 수술적 제거가 곤란한 경우가 많다.[3] 이러한 중심성 기도 폐쇄를 동반하는 폐종양 환자들에게 고식적인 치료방법으로써 다양한 방법들이 시도되고 있다. 항암치료와 방사선 치료를 근간으로 한 치료에도 호전이 없는 환자들에게 레이저, 전기소작술, 근접방사선치료, 광역동 치료 및 냉동 치료가 사용되고 있다.[4] 냉동수술은 저온을 이용하여 생체조직에 진통과 항염 기전을 기대하는 것으로 오래전부터 사용되었다. 냉동 수술은 1851년 James Arnott에 의해 처음 악성 종양의 치료를 위해 시술 되었는데 그 기본 원리는 크게 물리적 요인과 혈관 요인이 있다. 물리적 요인으로는 조직을 냉동 시키면서 세포외 조직에 냉동 결절들을 많이 만들면서 고삼투압 환경을 만들어 세포내 수분을 제거하여 세포를 파괴 시키며, 혈관 요인으로는 온도 저하로 인한 조직으로의 혈류 저하 등으로 조직의 허혈 및 괴사가 일어나게 하는 것이다.

기관-기관지 병변에 대한 냉동 수술은 1981년 Sanderson DR[5,6]에 의해 최초로 문헌에 보고된 이후 유럽에서는 이미 수술이 불가능한 기관지내 종양의 치료에 있어서 효과적인 방법으로 인정되어 시행 되고 있다. Maiwand 등[5-8]은 냉동 수술을 통하여 효과적이고 빠른 치료 효과를 보일 수 있으며 또한 삶의 질 및 생존률 까지 상승 시켜주는 방법으로 특별한 합병증 없이 쉽게 시술이 가능 하다는 장점을 강조하였다. 레이저 등의 기존 치료 방법으로는 수 차례 반복 치료를 해야 하는 시간과 경제적 부담이 있으나 질소를 이용한 기관지내 냉동 수술은 한 두 차례의 시술 만으로도 1 cm 내외 크기를 한 번에 치료 할 수 있는 효과적인 치료를 할 수 있다(Fig. 1, 2). 또한 과거에는 경직성 기관지 내시경을 통한 냉동 수술을 시행 하였으나 최근 기술의 발전으로 냉동 탐침이 굴곡형 기관지 내시경으로 가능할 정도로 가늘어 졌으며, 이로 인해 국소 마취로도 시술이 가능해 졌다. 여기에서는 악성 기관-기관지 종

논문접수일: 2012년 6월 28일 / 심사완료일: 2012년 7월 5일
교신저자: 김광택, 136-705 서울 성북구 안암동 5가
고려대학교 의과대학 흉부외과학교실
전화: 02-920-5369 · 전송: 02-928-5678
E-mail: ktkim@korea.ac.kr

Copyright © 2012 Korean Journal of Bronchoesophagology

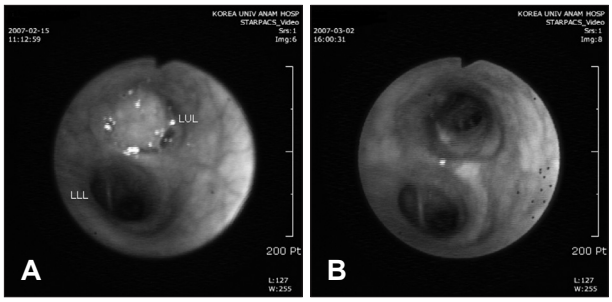

Fig. 1. Bronchoscopic findings of the endobronchial tumor. A: Preoperative bronchoscopic view. B: Postoperative bronchoscopic view.



Fig. 2. The resected endobronchial tumor with fiberoptic bronchoscopic cryo-extraction.

양에 대한 냉동수술에 관해 전반적인 고찰을 해보고자 한다.

Basic Principle of Cryosurgery

냉동 수술의 기본 원리는 극저온을 이용하여 국소조직을 급속 냉각시키고, 서서히 해동시키는 과정(freezing-thawing)으로 국소조직을 결빙손상을 유도하여 종양을 제거하거나 염증조직을 제거하는 것이다. 지속적인 저온 냉각이 되면, 세포내액에 결빙이 일어나고 세포손상이 가속 된다. 이러한 초기 세포손상과 이어서 극저온으로 손상된 부위는 모세혈관에는 미세혈전이 생성되고 혈액 공급이 중단되어 이로인해 혈관 투과성이 증가하고 조직의 부종이 일어난다. 시술과정 중 냉동탐침 주위에 만들어지는 냉각부위는 냉각시간과 탐침의 크기에 따라 제한되며 냉동 탐침으로부터 거리가 멀어질수록 온도가 증가하므로 어느 범위 이상에서는 세포사멸효과를 기대할 수 없다.[9]

기관-기관지 종양에 사용되는 냉매의 온도는 영하 70~80도 내외로 냉동시술중 호흡기를 이루는 조직인 기관, 기관지 그리고 주위혈관, 폐조직에 미치는 영향은 기존 실험을 통해 그 안정성 등이 입증되었다.[9-11] 1976년 Aryeh Gorenstein과 Bryan Neel 등 또한 동물 실험, 임상 시험결과 및 안정성에 대해 보고하였다.[5,10] 그 후 현재까지 유럽을 중심으로 기관-기관지 종양에 대한 치료방법으로 널리 이용되고 있다.

Concept of Cryo-Recanalization

기존의 냉동치료의 개념은 세포 사멸 효과를 얻기 위해 냉동-해동(freezing-thawing cycle)을 반복하여 시행하였으나 2004년 Hetzel 등은 cryo-recanalization이란 용어를 처음으로 적용하여 설명하였다.[12] Cryo-recanalization이란 냉동탐침을 이용하여 기관지내 종양을 제거하여 기관지 폐색을 재관통시켜 충분한 기도확보를 하는 것을 의미한다. 국소마취 또는 전신마취 하에 기관지내시경을 통해 냉동탐침을 넣어 종양부위에 거치시킨 뒤, 수 초간 냉동시키면서 iceball이 형성되는 것을 확인하면서 내시경과 함께 얼린상태로 냉동탐침을 제거하게되면 종양의 일부가 떨어져나올 수 있다. 이러한 과정을 반복하여 짧은 시간안에 충분한 기도확보를 할 수 있다.

어떤 방식으로든지 치료의 궁극적인 목적은 기도 폐색부위를 재관통시켜 기도확보를 하는 것이나, 시술자의 치료목적에 따라 치료방식이 일부 달라질 수도 있다. 즉, 대부분의 경우 이렇게 짧은 시간 안에 기도확보를 할 수 있도록 cryorecanalization목적으로 시술하나, 종양의 모양, 위치 등으로 적극적으로 제거가 불가능할 경우 세포 사멸 효과를 얻기 위해 냉동-해동(freezing-thawing cycle)을 반복하여 시행하여 지연성 효과(delayed effect)를 추가로 바라볼 수도 있다. 기존 대부분의 문헌보고에서도 악성 기관-기관지 폐색환자에서 cryorecanalization 목적으로 시행되고 있었으나 명칭이 기존의 폐실질 종양에 시행하던 cryoablation 방법과 일부 착오를 일으켜 freezing-thawing 과정이 중요한 것처럼 여겨질 수도 있었으나 근본적인 목적은 폐색의 완화를 통한 기도의 재관통이다.

Hetzel 등에 따르면 cryo-recanalization으로서 냉동 치료 효과의 판정은 다음과 같은 분류로 하였다.[12]

• Successful(완전 개통): no residual stenosis detectable by means of endoscopy(reference segment, bronchial segment without pathologic changes that lies immediately distal to the stenosis)

• Partially Successful(부분 개통): residual stenosis evident in endoscopy but stenosis passable with flexible bronchoscopy without pressure

• Unsuccessful(실패): persistent non-passable stenosis or closure

Techniques of Cryosurgery

기관지 종양에 대한 냉동 수술은 환자의 상태가 좋고 시술 시간이 짧을 것으로 예상되는 경우에는 국소마취제로 부분 마취를 한 후 굴곡형 기관지 내시경을 삽입하고 기관지 내시경을 통하여 냉동 탐침을 넣어 기관지 폐색부위를 치료할 수 있다. 시술 시간이 길어질 것이 예상되거나 기관분지부(carina)를 침범한 종양 등 환자의 상태가 좋지 않을 경우에는 전신 마취하에 기관삽관 튜브나 경직성 기관지 내시경을 삽입한 후 이를 통하여 굴곡형 기관지 내시경을 넣어 시술한다. 냉동 수술 기구는 Erbokryo(ERBE Medizintechnik GmbH, Tubingen, Germany)를 이용하여 -89.5℃까지 냉동 시킬수 있는 N_20 가스를 이용하였다(Fig. 1). 냉동 탐침은 78 cm 길이 및 2.3 mm의 지름으로 만들어 졌으며, 소독하여 재사용할 수 있도록 되어 있다.[12,13]

Results of Cryosurgery for Malignant Endobronchial Tumors

1986년도에 기관부 종양에 대한 냉동수술을 보고한 이후 Maiwand 등은 수 많은 경험을 통해 이에 관하여 다수의 문헌 보고를 하였다. 한 보고에 따르면, 총 476명의 폐종양 환자들을 대상으로 환자 당 평균 2.4회의 시술을 받았으며 시술 전, 후로의 폐기능 검사 및 증상이 호전됨을 객관적인 통계자료를 이용하여 보고하였다.[6] 이 환자들의 시술 후의 중간 생존기간(median survival)은 8.2개월이었다. Hetzel 등이 2004년 첫 문헌보고 이후 2010년에 악성 종양으로 총 225명의 환자를 대상으로 cryo-recanalization에 대한 결과를 발표 하였다.[13] 91.1%(205명) 환자들이 successful response를 보였으며, 추가적으로 airway stent(n=11,4.9%) 또는 argon plasma coagulation(n=37, 16.4%)가 필요하였다. 합병증으로는 27명(12%)에서 시술 후 출혈이 있었으나 대부분 경증 또는 중등도로 중증 출혈이나 다른 중요 합병증은 발생하지 않았음을 보고하였다. 저자들도 폐암 환자에서 기관내 종양으로 호흡곤란을 유발하는 경우에 냉동 수술을 받은 10명의 환자를 대상으로 후향적 분석을 하여 문헌보고하였다.[14] 시술의 실패는 없었으며 10명의 환자 중 4명에서 완전 개통을 보였으며, 6명에서 불완전 개통을 보였다. 시술은 모두 굴곡형 기관지 내시경을 통하여 폐색부위의 종양을 제거하였으며, 합병증으로 객혈(100%), 기침(50%)이 발생하였으며 대부분 특별한 치료 없이 평균 4.9일만에 호전되었다. 시술 후 모든 환자에서 호흡곤란의 완화와 활동도(Performance scale)의 호전을 확인 하였다.[14]

기존 치료들과의 효과면에서도 레이저 및 광역동 치료 등은 수 차례 반복 치료를 해야 하는 시간과 경제적 부담이 있으나 기관지내 종양에 대한 냉동 수술은 한 두 차례 만으로도 효과적인 치료, 즉 recanalization을 얻을 수 있었으며, 무엇보다도 시술 중 사망 등 중증 합병증이 없는 등 안정성 면에서도 좋은 장점이 있다. 더욱이 시술도중 -89.5℃로 냉동시키기 때문에 혈관이 수출되어 출혈도 최소화 할 수 있으며, 냉동시술은 결체조직의 손상이 적기 때문에 치료 후 회복의 가능성이 높고 열을 이용한 치료후에 발생할 수 있는 기관지 협착의 발생을 최소화 할 수 있다는 장점이 있다.[15] 저자들도 시술 과정 후에 기관지 협착이나 천공 등의 심각한 합병증은 발생하지 않았고 약간의 각혈과 기침 등의 경미한 합병증만 발생하였다.

Another Application of Cryo-Probe as Biopsy Tool

최근 기관지 내시경을 통한 조직 검사의 하나로서 Schumann 등이 cryorpobe를 이용한 조직검사가 기존의 mechanical extraction 방법보다 진단율을 높일 수 있다는 보고를 하였다. 기존 forcep을 이용한 기관지내 종양의 병리소견상 artifact-free tissue area는 평균 3.59 mm^2로 측정되었으며, cryobiopsy을 이용하여 시행하였을 때 9.58 mm^2($p<0.0001$)로 유의한 차이를 보일 정도로 조직의 손상없이 진단 할 수 있는 장점이 있다. Aktas 등 또한 기존의 forcep biopsy의 진단율(78%) 보다 cryoprobe를 이용한 진단율(92.7%)로 보고하여 cryoprobe를 이용한 기관지내 종양의 진단에서 그 유용성을 볼 수 있었다.

이러한 진단율에 있어서 장점을 고려해 볼 때, 향후 목표 종양 치료(targeted therapy)에 있어서 추가적인 immunohistochemistry 및 comprehensive molecular analysis 시에 기존 진단방법보다 더 선호될 수 있다고 생각된다.

Summary

냉동 치료의 장점은 비침습적이며 통증이 없고 재치료가 가능하기 때문에 수술 고위험군, 재발환자 등에서 국소암 치료로서 적용될 수 있다는 점이다. 외부영상과 굴곡내시경을 통하여 위치를 파악하고 내시경으로 표적부위만을 냉동하기 때문에 주변조직의 손상이 거의 없으며 심폐 기능에 큰 위험을 주지 않는다. 처음 치료 후에도 치료를 한 부위나 다른 부위에도 여러 번의 추가적 치료가 가능하므로 치료로 불완전한 부분을 추가적으로 치료를 하여 좋은 결과를 얻을 수 있다. 냉동 수술의 특성을 잘 이용하여 적절한 환자에게 적용한다면, 기관-기관지의 폐색을 일으키는 악성 종양 환자들에게 좋은 치료방법의 하나라고 생각된다.

REFERENCES

1) Parkin DM. Global cancer statistics in the year 2000. Lancet Oncol 2001;2:533-43.
2) Montazeri A, Gillis CR, McEwen J. Quality of life in patients with lung cancer: a review of literature from 1970 to 1995. Chest 1998;113: 467-81.
3) Hetzel MR, Smith SG. Endoscopic palliation of tracheobronchial malignancies. Thorax 1991;46:325-33.
4) Maiwand MO. Endobronchial cryosurgery. Chest Surg Clin N Am 2001;11:791-811.
5) Sanderson DR, Neel HB, 3rd Fontana RS. Bronchoscopic cryotherapy. Ann Otol Rhinol Laryngol 1981;90:354-8.
6) Asimakopoulos G, Beeson J, Evans J, Maiwand MO. Cryosurgery for malignant endobronchial tumors: analysis of outcome. Chest 2005;127:2007-14.
7) Maiwand MO. The role of cryosurgery in palliation of tracheo-bronchial carcinoma. Eur J Cardiothorac Surg 1999;15:764-8.
8) Maiwand MO, Evans JM, Beeson JE. The application of cryosurgery in the treatment of lung cancer. Cryobiology 2004;48:55-61.
9) Kim KT, Chung BK, Lee SH, Park SM, Cho JH, Son HS, et al. Cryosurgery of lung with 2.4mm cryoprobe: An experimental in vivo study of the cryosurgery in canine model Korean. J Thorac Cardiovasc Surg 2006;039:520-26.
10) Gorenstein A, Neel HB, 3rd Sanderson DR. Transbronchoscopic cryosurgery of respiratory structures: experimental and clinical studies. Ann Otol Rhinol Laryngol 1976; 85:670-8.
11) Rodgers BM, Rosenfeld M, Talbert JL. Endobronchial cryotherapy in the treatment of tracheal strictures. J Pediatr Surg 1977;12:443-9.
12) Hetzel M, Hetzel J, Schumann C, Marx N, Babiak A. Cryorecanalization: a new approach for the immediate management of acute airway obstruction. J Thorac Cardiovasc Surg 2004;127:1427-31.
13) Schumann C, Hetzel M, Babiak AJ, Hetzel J, Merk T, Wibmer T, et al. Endobronchial tumor debulking with a flexible cryoprobe for immediate treatment of malignant stenosis. J Thorac Cardiovasc Surg 2010;139:997-1000.
14) Lee SH, Kim KT, Chung JH, Chung WJ, Kang MC, Kang EH, et al. Clinical Appilication of Endobornchial Cryoablation That's Performed through Flexible Bronchoscope for Treating Tracheobronchial Ostruction Korean. J Thorac Cardiovasc Surg 2008;41:457-62.
15) Shepherd JP, Dawber RP. Wound healing and scarring after cryosurgery. Cryobiology 1984;21:157-69.