

초자연골 유리체를 동반한 견봉하 공간의 활막 연골종증 - 증례 보고 -

순천향대학교 의과대학 정형외과학교실

김준범 · 박종석 · 권세원 · 소재완 · 김민수 · 양성석

Synovial Chondromatosis in the Subacromial Space with Hyaline Cartilage Loose Body - A Case Report -

Jun-Bum Kim, M.D., Jong-Suk Park, M.D., Sai-Won Kwon, M.D.,
Jae-Wan Soh, M.D., Min-Soo Kim, M.D., Seong-Suk Yang, M.D.

Department of Orthopedic Surgery, Soonchunhyang University Hospital, Cheonan, Korea

Synovial chondromatosis develops by metaplasia of synovial cell into chondroblast in synovium of joint. It most commonly involves large joints such as knee or hip, and rarely occurs in shoulder joint. It is often difficult to be diagnosed preoperatively and surgical synovectomy is known to be effective treatment. We encountered a case of synovial chondromatosis with hyaline cartilage forming loose body in subacromial and subdeltoid synovium on the shoulder of a 44-year old female suffered by pain and discomfort. The authors report this case with a review of the relevant literature.

KEY WORDS: Subacromial synovium, Subdeltoid synovium, Synovial chondromatosis

활막 연골종증은 관절 활막을 침범하는 활액막 세포의 연골모세포로의 화생에 의해 발생하는 것으로 슬관절, 고관절, 견관절, 주관절 등의 큰 관절에 발생한다. 대부분은 관절 내에서 발생되나 드물게 건초, 활액낭 등에서 발생할 수 있고¹⁾ 관절낭 밖에서 발생하는 경우도 보고되고 있다.

남자가 여자보다 약 3배 정도 많이 발생하며, 30-50대 사이에서 많이 발생하는 것으로 알려져 있다.¹⁾

그 원인은 아직 분명하게 밝혀져 있지 않은 상태로, 일차적 및 이차적 활막 연골종증으로 나눌 수 있는데, 일차적 활막 연골종증은 명확한 원인없이 관절내 유리체나 활액막에 연골종

이 형성되는 경우이고, 이차적 활막 연골종증은 이전에 존재하는 질환(골관절염, 류마티스 관절염, 골괴사증, 골결핵, 골연골 골절 등)에 의해 발생한 골연골 파편이 활액막에 이식되거나, 활액막 주변의 연골의 화생으로 연골종이 형성되는 경우를 말한다.

본 교실에서는 특별한 과거력 및 기존 질환이 없었던 환자에서 초자연골 성분의 유리체를 동반한 견봉하 공간의 활막 연골종증을 1예 경험하였기에 문헌고찰과 함께 보고하고자 한다.

증례 보고

44세 여자환자는 내원 4년 전부터 발생하고 3개월 전부터 악화된 우측 견관절 통증을 주소로 내원하였다. 견관절 외전 시와 야간에 심해지는 통증을 호소하고 있었으며, 이학적 검사상 견관절의 부종 및 종창은 없었고 운동범위는 정상이었으나, 외전 및 전방 거상 시 통증이 악화되는 충돌징후가 관찰되었다. 과거력상 결핵이나 류마티스 관절염 등의 병력은 없

* Address reprint request to

Sai-Won Kwon, M.D.

Department of Orthopedic Surgery, Soonchunhyang University Cheonan Hospital,
8 Soonchunhyang 2-gil, Dongnam-gu, Cheonan, Korea
Tel: 82-41-570-3643, Fax: 82-41-572-7234
E-mail: cyclopa@naver.com

접수일: 2012년 5월 17일 게재심사일: 2012년 6월 1일

게재승인일: 2012년 7월 27일

있고 외상력도 없었다. 혈액검사상 염증반응 검사 및 류마티스 인자는 정상 소견이었으며 가족력상 특이 사항은 없었다. 단순 방사선 검사상 우측 견봉하 공간에 다발성의 석회성 병변이 관찰되었으며(Fig. 1) 병변 주변의 골 침식소견이나 변형소견은 관찰되지 않았다. 자기공명영상 소견상 견봉하 공간에 약 2×1 cm, 삼각근하 부위에 약 1.5×1 cm 크기의 경계가 분명한 타원형의 저신호 강도의 종괴가 관찰되었으며

일부 활액막 주변에 비특이적인 신호강도의 변화 소견을 확인할 수 있었다(Fig. 2).

수술은 전신마취 하에 측와위(lateral decubitus position)에서 전방, 후방 및 측방 삼입구를 통해 관절경을 시행하였다. 관절경 소견상 다발성의 미립체(rice body)는 없었으며 연골로 이루어진 2개의 관절내 유리체를 확인하고 관절경 검자를 이용하여 제거하였으며 견봉성형술은 시행하지 않았다. 견

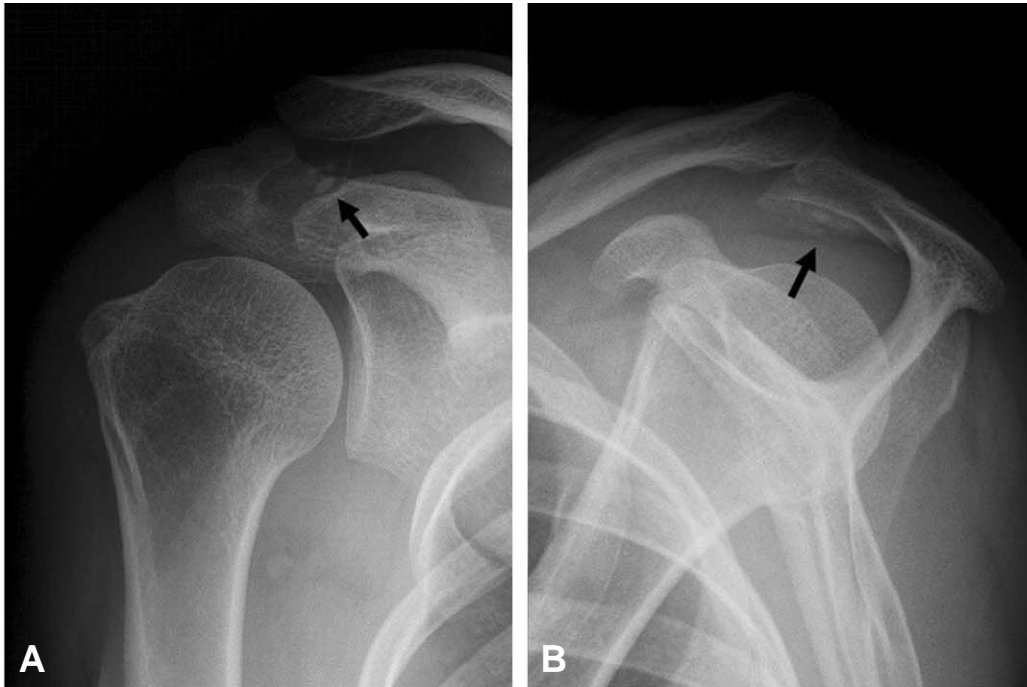


Fig. 1. The preoperative right shoulder (A) anteroposterior and (B) lateral radiograph demonstrates radio-opaque loose bodies (black arrow) in the subacromial space and subdeltoid area.

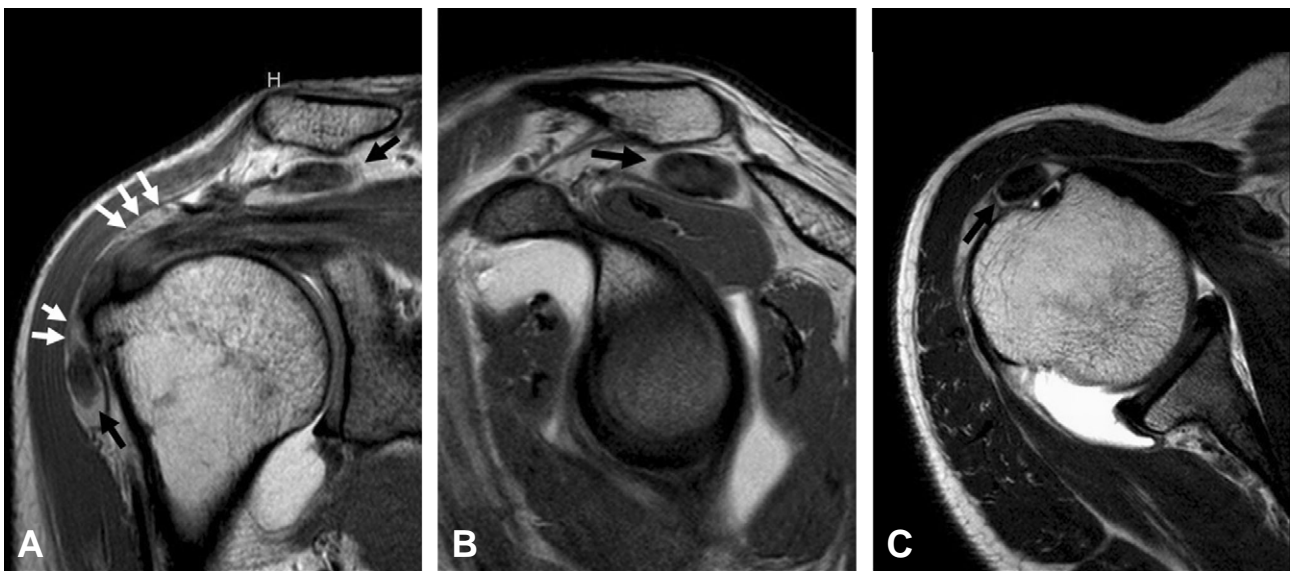


Fig. 2. The magnetic resonance (MR)-arthrogram scans show intermediate signal loose bodies (black arrows) in the subacromial space and subdeltoid area and non-specific signal change of synovium (white arrows). (A) Coronal, (B) sagittal, and (C) axial view.

봉하 공간 및 삼각근하 공간의 활액막에 다수의 결절이 발아의 형태로 관찰되어(Fig. 3), 절삭기를 이용한 활액막 절제술을 시행하였다. 제거한 유리체는 각각 2×1 cm, 1.5×1 cm 정도의 크기였으며 병리검사 소견상 초자연골 성분의 조직(hyaline chondroid tissue)으로 구성되어 있었다(Fig. 4). 발아 형태의 활액막 조직에 대한 병리소견은 만성 활액막염의 소견을 보였으나 색깔과 형태가 단순 활액막염과는 달리 다양한 크기의 미립체와 연결되어 있는 양상을 보여 이를 근거로 활막 연골종증으로 진단하였다. 수술 직후 수동적 및 능

동적 관절운동을 시작하였으며 1년 추시상 단순 방사선 결과 특이소견 없었으며 임상 증상의 재발 없이 정상적인 소견을 보였다.

고 찰

활막 연골종증은 정확한 원인은 밝혀지지 않았지만 활막의 반응성 화생(synovial reactive metaplasia) 또는 신생물의 생성과정(neoplastic process)으로 알려져 있다.

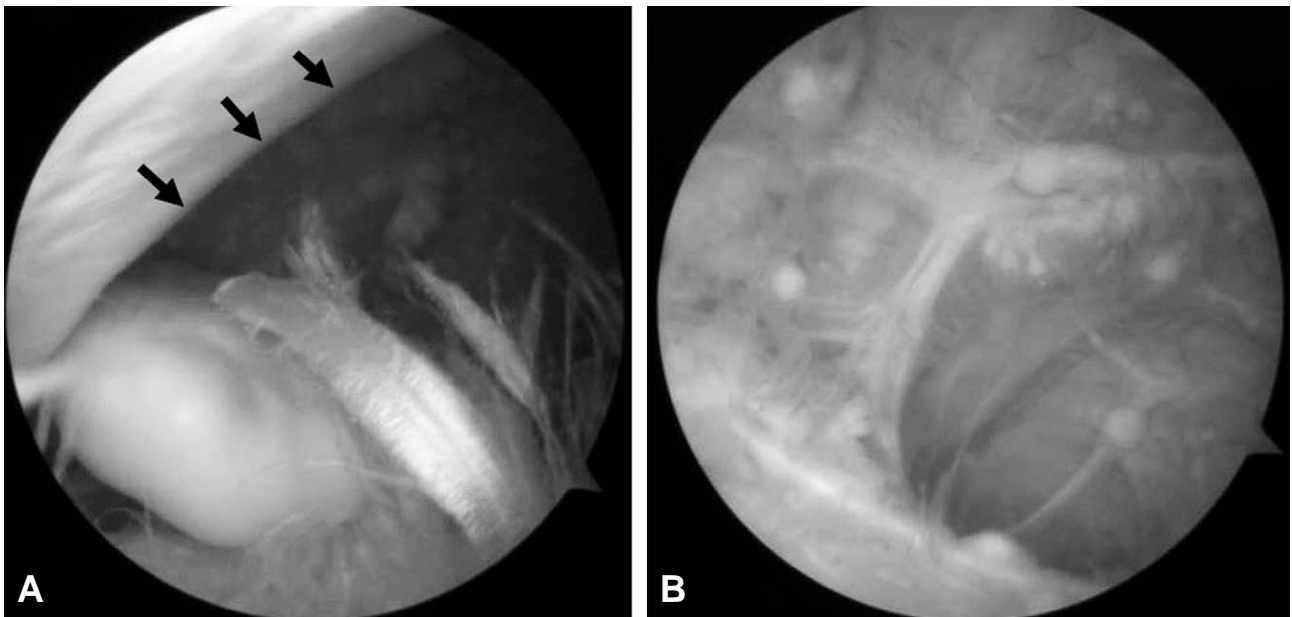


Fig. 3. (A) Arthroscopic finding reveals the chondroid loose body in subacromial space and (B) the budding of synovium. Black arrows mark the lateral margin of coracoacromial ligament.

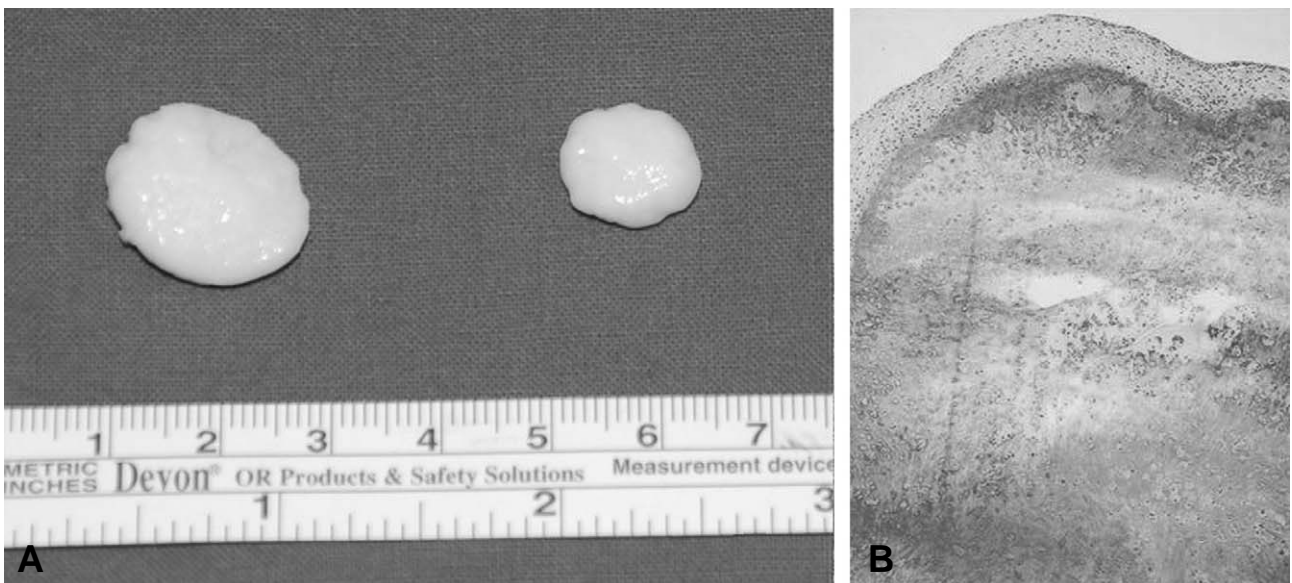


Fig. 4. (A) Removed loose bodies and (B) microscopically, mainly composed of chondroid tissue (hematoxyline-eosin stain, ×40).

임상증상으로는 관절의 동통이 주된 증상이며 이학적 소견으로 관절액 저류, 관절운동 범위제한, 압통, 관절내 이물촉진 등이 나타날 수 있으며 방사선 소견상 연골의 석회화나 화골 현상이 있는 경우 관절강 내에 다수의 방사선 음영이 증가된 난형의 유리체가 나타나지만, 관절 조영술 또는 자기공명영상 검사를 하여야만 비로소 유리체를 확인 할 수 있는 경우도 있다.

활막 연골종증은 Jaffe³⁾에 의해 처음 기술되었으며, 활액막 결체 조직의 연골성 화생에 의해 다발성 관절 내 유리체가 발생하는 질환으로 퇴행성 관절염, 골연골 골절, 박리성 골연골염 등 다른 질환의 진행경과에 따른 속발성 연골종증과는 감별이 필요하다. 1977년 Milgram³⁾은 활막 연골종증에 대해 병리경과에 따라 세가지 단계로 진행된다고 언급하였다. 제1단계는 초기로 활액막 연골화생은 있으나, 유리체가 없는 경우이고, 제2단계는 과도기로 활발한 활액막 질환과 유리체가 있는 경우이며, 제3단계는 후기로 활액막 질환 없이 유리체만 있는 경우이다.

활막 연골종증의 수술 전 진단방법으로 단순 방사선 촬영, 관절 조영술, 컴퓨터 단층촬영, 자기공명영상 등이 있는데, 단순 방사선 검사는 유리체나 연부조직의 무기질화가 진행되어 석회화나 화생이 발생 되어야만 볼 수 있어 초기 진단이 어렵고 Milgram의 제2단계 이상에서만 유효하며 실제 유리체의 크기와 개수를 과소평가 할 수 있는 단점이 있다. 관절 조영술은 침습적 시술로 근래에는 잘 사용되지 않으며 컴퓨터 단층촬영은 단순 방사선 사진보다 석회화된 부위나 관절 단면을 잘 보여줄 수 있어 유리체의 정확한 크기, 위치, 개수를 파악하거나 골극이나 골미란 등을 발견하는데 가장 정확하지만 활막 연골종증이 의심될 시 활액막의 병변을 밝히는 데는 제한이 있다. 자기공명영상 촬영은 유리체가 주로 관절막의 부착 부위에 위치하기 때문에 이에 대한 정확한 위치 및 관절내 확장 정도를 미리 알 수 있고 활액막 병변상태에 대해 정보를 얻을 수 있어 발병 초기 단계에서 색소 용모 결정성 활액막염 등 다른 질환과의 감별에도 용이하기 때문에 최근 많이 이용되고 있다.

활액막 연골종증의 치료로 Jeffreys⁴⁾는 유리체의 단순한 제거만이 가장 좋은 수술 방법이라 하였고, Milgram³⁾도 제3단계에서는 활액막 제거 없이 유리체의 제거만으로 충분하다고 하였다. 그러나, Ogilvie-Harris와 Saleh⁵⁾는 단순 골연골종 제거와 관절경적 활액막 절제술을 비교한 연구에서 재발 방지를 위해서는 유리체의 제거와 함께 활액막 절제술을 같이 시행해야 한다고 주장하였다. 반면, Shpitzer 등⁶⁾은 단

순 골연골종 제거와 활액막 절제술을 병행한 군 사이에 임상적 차이는 없다고 하였다.

예후는 양호하며 악성 변화는 거의 없는 것으로 알려져 있으나, 활액막 연골종증의 악성 변화는 Davis 등⁷⁾이 처음 보고한 이래 최근 드물게 보고되고 있다. Wittkop 등⁸⁾은 방사선학적으로 일차성 활액막성 연골육종과의 구별은 매우 어려우며, 단순 방사선 사진상 골을 침식하며 자라는 형태, 조직학적인 세포 충실도 정도, 연골 세포의 핵의 유사분열과 과다 염색성, 기질의 형태 등에 따라 구분할 수 있다고 하였다. 이는 드물지만 매우 치명적인 합병증이므로, 방사선 사진상 골의 침식이 있거나, 조기에 재발하는 경우에는 반드시 악성 변화의 가능성을 염두에 두고 치료를 해야 한다.

저자들의 경우 견봉하 공간에서 연골종이 발아되는 양상의 활액막 병변과 함께 초자연골 성분의 유리체가 존재하는 Milgram³⁾ 제2단계 형태로 관절경을 이용하여 활액막 절제술 및 유리체 제거술을 시행하여 좋은 결과를 얻었기에 문헌 고찰과 함께 보고하는 바이다.

REFERENCES

1. Unni KK. Dahlin's bone tumors: general aspects and data on 11,087 cases. 5th ed. Philadelphia, PA: Lippincott-Raven; 1996. 40-5.
2. Jaffe HL. Tumors and tumorous conditions of the bones and joints. Philadelphia: Lea and Febiger; 1958. 558-76.
3. Milgram JW. Synovial osteochondromatosis: a histopathological study of thirty cases. J Bone Joint Surg Am. 1977;59:792-801.
4. Jeffreys TE. Synovial chondromatosis. J Bone Joint Surg Br. 1967;49:530-4.
5. Ogilvie-Harris DJ, Saleh K. Generalized synovial chondromatosis of the knee: a comparison of removal of the loose bodies alone with arthroscopic synovectomy. Arthroscopy. 1994;10:166-70.
6. Shpitzer T, Ganel A, Engelberg S. Surgery for synovial chondromatosis. 26 cases followed up for 6 years. Acta Orthop Scand. 1990;61:567-9.
7. Davis RI, Hamilton A, Biggart JD. Primary synovial chondromatosis: a clinicopathologic review and assessment of malignant potential. Hum Pathol. 1998;29:683-8.
8. Wittkop B, Davies AM, Mangham DC. Primary synovial chondromatosis and synovial chondrosarcoma: a pictorial review. Eur Radiol. 2002;12:2112-9.

초 록

활막 연골종증(synovial chondromatosis)은 관절 활막에 존재하는 활액막 세포가 연골모세포로의 화생에 의해 발생하는 것으로 슬관절, 고관절 등의 큰 관절에 주로 발생하며 견관절에 발생하는 경우는 드물다. 술전에 진단하기는 어려운 경우가 많으며, 수술적 활액막 절제술이 치료에 효과적이다. 저자들은 어깨 관절의 불편감과 통증을 호소하는 44세 여자환자에서 초자연골로 구성된 유리체를 동반한 견봉하 공간의 연골종증을 경험하여 이를 문헌 고찰과 함께 보고하고자 한다.

색인 단어: 견봉하 활액막, 삼각근하 활액막, 활막 연골종증