

# 얇은 부분층 조갑상 이식을 통한 조갑하 외골종의 치료: 2예 보고

Thin Split-Thickness Toe Nail-Bed Grafts for Nail Bed Defects in Subungal Exostosis:  
Two Cases Report

오인석<sup>+</sup> • 김창희 • 최종순\* • 이상형

동국대학교 의과대학 정형외과학교실, \*병리학교실, <sup>+</sup>국군수도병원 정형외과

조갑하 외골종으로 nail bed의 파괴와 손톱의 변형이 동반된 2명의 환자를 대상으로 수술 후 발생하는 발톱 변형에 초점을 두고 수술적 치료를 시행하였다. 조갑상을 손상시킨 병변에 대해 직접 절개를 통해 병변을 제거하였고 제거 후 조갑상의 결손 부위가 넓어 얇은 부분층 조갑상 이식을 시행하였고 만족할 만한 결과를 얻었다. 부위가 넓어 얇은 부분층 조갑상 이식을 통한 조갑상 결손부위의 치료는 공여부를 비교적 잘 보존하면서 표면이 매끄럽고 접착성이 좋으며 비교적 정상에 가까운 형태의 발톱을 다시 얻는 데 효과적인 방법이다. 따라서 병변의 크기가 큰 조갑하 외골종의 절제 후 발생한 조갑상 결손의 치료에 좋은 치료방법으로 사료된다.

**색인단어:** 조갑하 외골종, 수술후 변형, 조갑상 이식

조갑하 외골종(Subungal exostosis)은 1847년 Dupuytren에 의해 처음 기술되어진 질환으로 주로 족지 원위지골부의 압통 및 종괴로 인해 보행시 불편감을 일으키며, 조갑하 부위 혹은 근접 부위에 주로 발생하는 양성 종양이다. 이 종양은 주로 정형외과나 피부과에서 치료 받는 비교적 드문 질환이다. 치료는 종양의 완전 절제술로 치료되며 재발을 막기 위해서는 연골모를 포함한 충분한 절제가 중요하다. 하지만 조갑상(nail bed) 부위를 포함하여 절제하는 경우 발톱의 수술 후 조갑 결손과 조갑박리증(Onycholysis) 등의 변형이 나타날 수 있는데 이를 예방하기 위한 다양한 수술법이 보고되고 있다.<sup>1-3)</sup> 그 중에서 인접한 정상 조갑상(nail bed) 부분에서 채취한 얇은 부분층 조갑상 이식(Thin Split-Thickness Toe Nail-Bed Grafts)을 시행한 수술법은 정상적인 발톱의 성장을 얻을 수 있으며 공여부의 합병증을 줄여줄 수 있다. 저자들은 수술 후 변형에 대한 예방책으로 얇은 부분층 조갑상 이식을 시행한 조갑하 외골종 환자에 대한 증례를 보고하는 바이다.

## 증례 보고

### 1. Case 1

14세 된 남아로 내원 2년 전부터 좌측 모지의 조갑 밑으로 서서히 자라나는 종괴와 동통을 주소로 내원하였다. 족모지에 대한 외상의 과거력은 없었으며 타부위의 종괴 또는 변형은 없었다. 족부 동통은 특히 보행 시에 심하였으며 이학적 검사에서 좌측 제1족

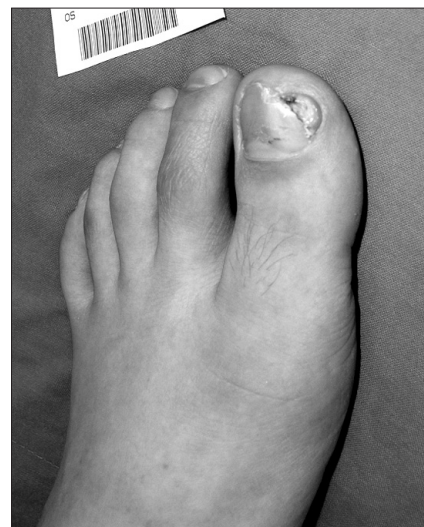

Figure 1. A 14 year old male patient had subungal exostosis of great toe with ulceration of medial border of the nail and elevation the nail plate.

접수일 2012년 10월 18일 심사수정일 2012년 11월 21일

게재확정일 2012년 11월 22일

교신저자 이상형

경기도 고양시 일산동구 식사동 814, 동국대학교 일산병원 정형외과

TEL 031-961-7296, FAX 031-961-7290

E-mail drlsh@hanmail.net

대한골관절종양학회지 : 제18권 제2호 2012 Copyrights © 2012 by The Korean Bone and Joint Tumor Society

"This is an Open Access article distributed under the terms of the Creative Commons Attribution Non-Commercial License (<http://creativecommons.org/licenses/by-nc/3.0/>) which permits unrestricted non-commercial use, distribution, and reproduction in any medium, provided the original work is properly cited."

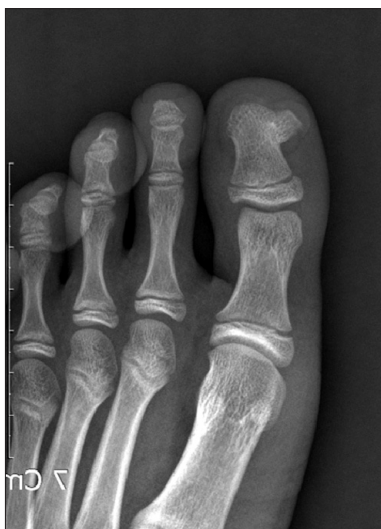

Figure 2. Preoperative radiograph showed a bony excrescence arising from the distal phalanx

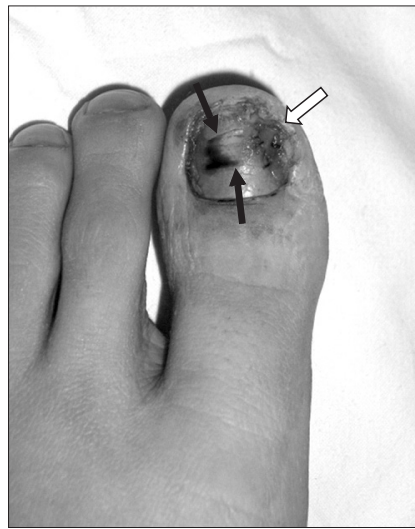

Figure 4. Thin split-thickness nail bed graft was done to the defect. The black arrows show donor site and the yellow arrow shows recipient site.

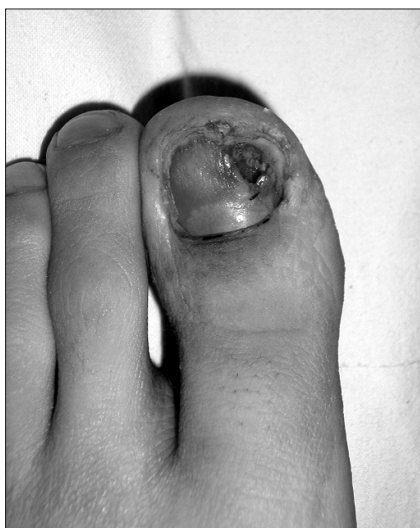

Figure 3. The tumor was approached directly from its top (After excision of the tumor).

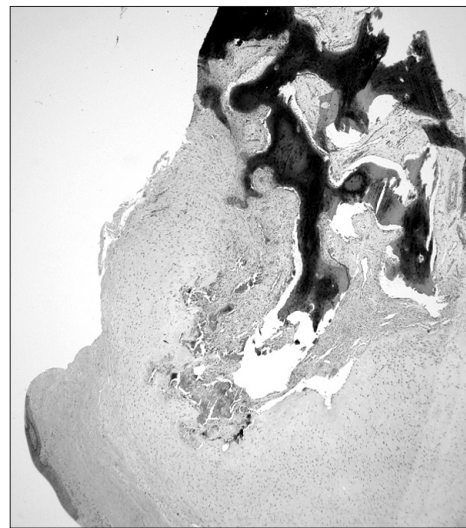


Figure 5. Pathologic features of Case 1. (A) A cartilaginous cap overlies the underlying bone of the stalk (Hematoxylin & Eosin,  $\times 40$ ).

지 배내측으로 각질화된 피부로 덮힌 종괴가 조갑의 변형과 함께 관찰되었다(Fig. 1). 방사선 사진에서 족모지 원위지골 말단부 배내측에서 원위부로 돌출된 외골종이 확인되었다(Fig. 2). 수술은 같은 방법으로 지혈대 착용 하에 뼈 돌출 부위에 직접적으로 피부 절개를 가하고 C-arm하에 골도(osteotome)를 이용하여 연골모를 포함한 종괴의 완전 절제술을 시행하였으며(Fig. 3), 손상되지 않은 배외측 조갑 부위를 이용하여 얇은 부분층 조갑상 이식을 시행하였다(Fig. 4). 조직검사에서 연골조직으로 둘러싸인 외골종으로 확인되었다(Fig. 5). 수술 후 재발 및 발톱의 변형이나 결손은 관찰되지 않았다(Fig. 6, 7).

## 2. Case 2

10세 남자 환아로 좌측 제1족지 내측에 압통을 동반 피부 병변을 주소로 내원하였다. 내원 3개월 전부터 조갑 및 피부 질환으로 개인 의원에서 항생제 투약하였으며, 이후 발톱이 빠지면서 결절성 병변이 발생하여 본원 피부과에서 경과관찰 중 진료 의뢰되었다. 신발을 신은 상태에서 보행 시 통증이 심하였고 이학적 검사상 각질화된 피부로 덮여 돌출된 종괴가 관찰되었고 조갑은 일부 들어 올려져 결손된 상태였다(Fig. 8).

단순 방사선상 좌측 제1족지 원위지골에 원위부로 돌출된 골병변이 관찰되었다(Fig. 9). 수술은 지혈대 착용하에 뼈 돌출 부위에 직접적으로 피부 절개를 가하고 c-arm하에서 골도와 Rongeur를 이용하여 연골모를 포함한 종괴의 완전 절제술을 시행하였으며,

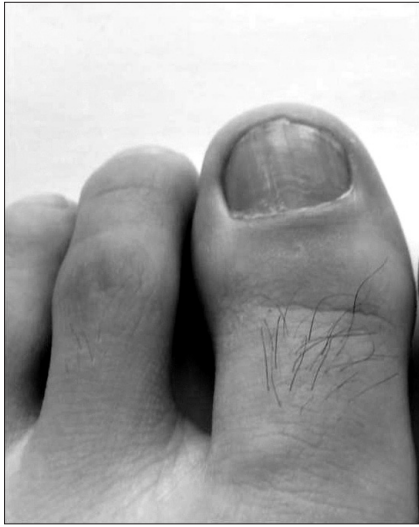


Figure 6. Seven months postoperatively, postoperative clinical photo showed improvement of nail deformity.

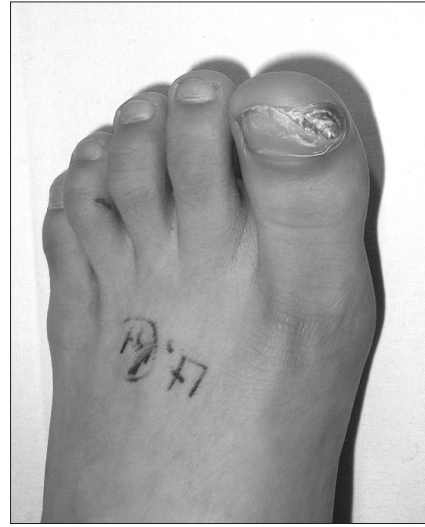


Figure 8. A 10 year old male patient had subungual exostosis of great toe with severe nail bed destruction and onycholysis.

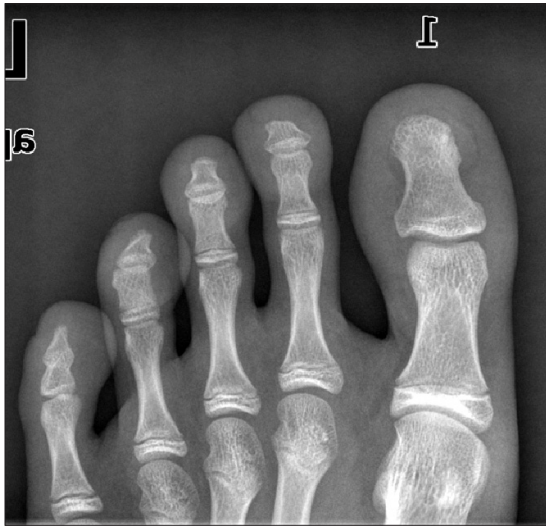

Figure 7. Postoperative radiograph showed no recurrence of the tumor.

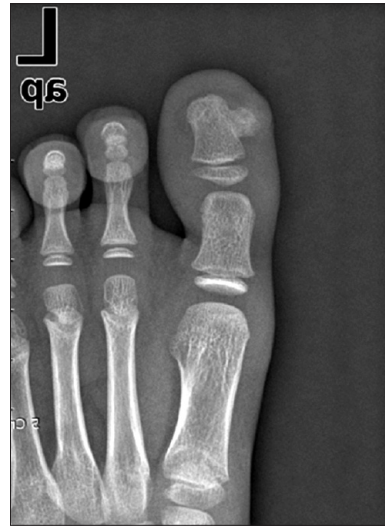

Figure 9. Preoperative radiograph showed a bony excrecence arising from the distal phalanx.

손상되지 않은 배외측 부위를 이용하여 얇은 부분층 조갑상 이식을 시행하였다. 조직검사서 연골조직으로 둘러싸인 외골종으로 확인되었으며(Fig. 10) 수술 후 재발 및 발톱의 변형이나 결손은 관찰되지 않았다(Fig. 11, 12).

## 고찰

조갑하 외골종은 주로 족부지 원위 내측 조갑을 변형시키면서 나타나는 흔하지 않은 양성 골종양이다. 원위지골 배내측 또는 내측에서 돌출된 골연골성 종괴로 대부분 족부에서 발생하나, 간혹 수부에서도 발생할 수 있는 것으로 보고되었다.<sup>4,5)</sup> 이 종양은 조갑 근처나 아래에서 서서히 자라나서 조갑 변형, 조갑 주위의 피

부 각질화, 착색 및 이차적인 감염을 일으키며, 동통, 압통 및 족지의 변형을 일으키는 질환이다. 방사선적 검사에서는 골소주가 연결된 상태로 원위지골의 원위부에서 배부 또는 배내부를 향하여 돌출되는 골소주 소견을 보이는 전형적인 양상을 관찰할 수 있다. 조직학적으로 연골내골화를 통해 골생성을 이루며 연골모는 초자연골과 함께 성장층의 섬유골 연골 또는 섬유골 연골과 조밀한 섬유조직으로 둘러싸인 소견을 보인다.

조갑하 외골종과 조갑하 골연골종과의 차이에 대해서는 여전히 논란이 있으며 단순 방사선 소견과 조직 소견상 골연골종과 유사하나 조갑하 외골종은 원위지골에 특히 족부의 무지에 호발하며 다발성 골연골종 환자에서 발생하지 않는다. 발생 빈도는 여자에서 많고, 연골모가 섬유성 연골로 구성되어 있으며 골 간단부에

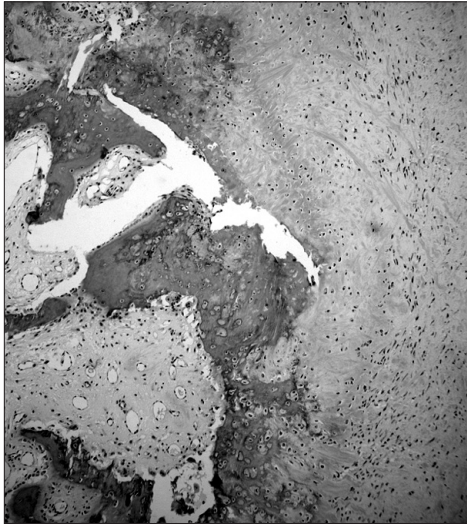


Figure 10. Pathologic features of case 2. The maturing chondrocytes in osteochondroma simulate endochondral ossification in the growth plate at the junction between the cartilaginous cap and stalk (Hematoxylin & Eosin,  $\times 100$ ).

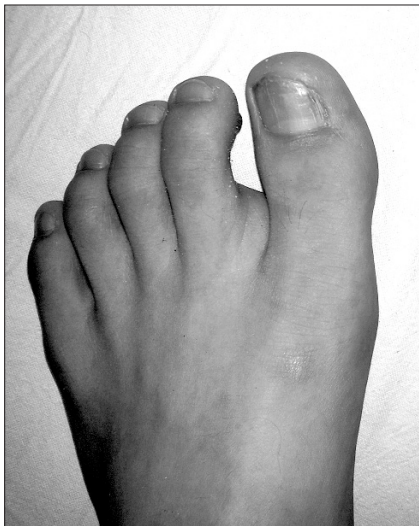


Figure 11. Seven months postoperatively, postoperative clinical photo showed improvement of nail deformity.

서 떨어진 부위에서 발생하여 골단판과는 연결이 없다는 차이가 있다. 이에 반해 골연골종은 남자에서 많고, 연골모가 초차 연골이며, 주로 골 간단부에서 발생하여 골단판과 연결되기도 한다.<sup>6)</sup> 조갑하 외골종의 치료는 최근 모든 보고자들이 연골모를 포함한 외골종의 완전한 절제술로 좋은 결과를 얻었다고 보고하고 있으며 가능한 한 조갑과 기질(matrix)은 보존해야 한다 하였다.<sup>7-9)</sup> 그러나 특히 종양이 클 경우 절제 시 때때로 조갑상 부위가 파괴되는 경우가 있다.

조갑하 외골종의 절제 후 조갑상 부위의 결손이 작은 경우는 발톱의 수술 후 변형을 일으키지 않지만 결손이 큰 경우 반흔 조

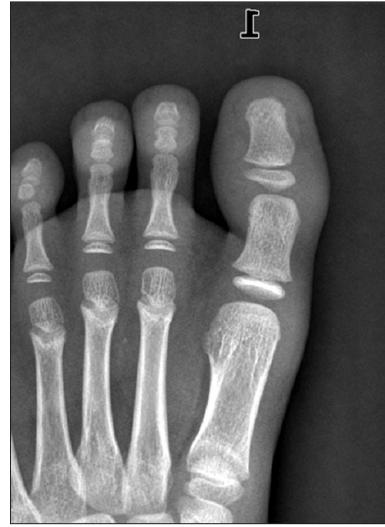

Figure 12. Postoperative radiograph showed no recurrence of the tumor.

직으로 치유되어 조갑 변형을 유발하고 발톱의 정상적인 재생성을 막는다.<sup>2,8)</sup> 이를 예방하기 위해 파괴된 조갑상 부위의 근위 조갑상 부위를 포함하여 절제하기도 한다. 이 경우 조갑 변형의 예방이 가능하나 건측 족지에 비해 조갑이 작아지게 된다. 조갑상 부위의 결손이 발생하여 수술 후 변형이 생기는 것을 예방하기 위해 얇은 부분층 조갑상 이식을 시행할 수 있으며 얇은 부분층 조갑상 이식은 정상적인 발톱의 성장을 얻을 수 있으며 공여부의 합병증을 줄여줄 수 있다.<sup>10)</sup> 조갑상 부위 결손이 발생한 환자에서 조갑상 이식의 성공은 조갑상 부위 조직을 사용할 때와 다른 부위의 조직을 사용할 때와는 상반된 결과를 가져 온다. 조갑상의 sterile matrix는 조갑상 조직을 새로이 형성하고 부착하게 하는 매우 특별한 기능을 가지는 고도로 특수화된 조직으로 이 조직이 유일하게 만족스러운 이식의 결과를 보여준다. 전층 조갑상 이식도 꽤 좋은 결과를 보여 주지만 이 수술법은 공여부의 변형을 일으킨다는 단점이 있다. 결손에 대한 이상적인 이식술은 공여부의 합병증을 최소화하면서 형태학적, 기능적으로 만족할만한 결과를 나타내어야 한다. 본 증례를 통해 외골종 절제 후 발생한 조갑상 부위 큰 결손에 대한 얇은 부분층 조갑상 이식은 좋은 결과를 보여 주었으며 이러한 수술법은 공여부의 변형을 일으키지 않고 만족할만한 조갑상 조직의 생성을 보여준다.

## 참고문헌

1. Hatoko M, Tanaka A, Kuwahara M, et al. Hard palate mucosal grafts for defects of the nail bed. *Ann Plast Surg.* 2002;49:424-8.
2. Dumontier CA, Abimelec P. Nail unit enchondromas and osteochondromas: a surgical approach. *Dermatol Surg.*

- 2001;27:274-9.
3. Lokiec F, Ezra E, Krasin E, Keret D, Wientroub S. A simple and efficient surgical technique for subungual exostosis. *J Pediatr Orthop*. 2001;21:76-9.
  4. Iizuka T, Kinoshita Y, Fukumoto K. Subungual exostosis of the finger. *Ann Plast Surg*. 1995;35:330-2.
  5. Ilyas W, Geskin L, Joseph AK, Seraly MP. Subungual exostosis of the third toe. *J Am Acad Dermatol*. 2001;45(6 Suppl):S200-1.
  6. Dahlin DC. Bone tumor: general aspects and data on 8542 cases. 4th ed. Springfield, Illinois: Charles C Thomas; 1986. 19-30.
  7. Landon GC, Johnson KA, Dahlin DC. Subungual exostoses. *J Bone Joint Surg Am*. 1979;61:256-9.
  8. de Palma L, Gigante A, Specchia N. Subungual exostosis of the foot. *Foot Ankle Int*. 1996;17:758-63.
  9. Moon MS, Lee IJ, Chung KH. Subungual exostosis. *J of Korean Orthop Surgery*. 1986;21:502-6.
  10. Koshima I, Soeda S, Takase T, Yamasaki M. Free vascularized nail grafts. *J Hand Surg Am*. 1988;13:29-32.

# Thin Split-Thickness Toe Nail-Bed Grafts for Nail Bed Defects in Subungal Exostosis: Two Cases Report

In Suk Oh<sup>†</sup>, Chang Hee Kim, Jong-Sun Choi\*, and Sang Hyeong Lee  
*Departments of Orthopaedic Surgery, \*Pathology, Dongguk University College of Medicine,*  
<sup>†</sup>*Department of Orthopedic Surgery, Armed Forces Capital Hospital, Seongnam, Korea*

We reviewed the clinical features of 2 patients who underwent surgery for subungal exostosis, focusing on postoperative deformity of the nail. The lesion destroyed the nail bed and was excised with a direct approach. then thin split-thickness sterile matrix graft was done after excision of the tumor because the defect of the nail bed was large. Good postoperative appearance of the nail was obtained by thin split-thickness sterile matrix graft. The use of thin split-thickness sterile matrix graft for the replacement of a nail bed defect can regain a smooth, adherent, and normal-looking nail and avoid donor-site morbidity. Thin split-thickness toe-nail bed graft is a good choice for the prevention of postoperative deformity.

**Key words:** subungal exostosis, postoperative deformity, nail bed graft

---

**Received** October 18, 2012 **Revised** November 21, 2012 **Accepted** November 22, 2012

**Correspondence to:** Sang Hyeong Lee

Departments of Orthopaedic Surgery, Dongguk University College of Medicine, 814, Siksa-dong, Ilsandong-gu, Goyang 410-773, Korea

**TEL:** +82-31-961-7296 **FAX:** +82-31-961-7290 **E-mail:** drlsh@hanmail.net