

Collarless 금속 도재 보철물을 이용한 심한 erosion 환자의 전악수복 증례

송희진 · 임영준 · 권호범 · 김명주*

서울대학교 치의학대학원 치과보철학교실

치아의 과도한 마모는 광범위한 치질의 상실, 교합평면의 부조화를 야기하고 기능적, 심미적 문제를 발생시킬 수 있다. 마모에 의한 수직 고경의 감소는 치조골의 보상성 성장에 의해 상쇄될 수도 있지만 보철물의 유지를 위한 치아의 길이가 부족하다면 환자에게 불편감이 없는 한에서 최소한의 수직 고경 증가를 동반한 보철적 수복이 필요하다. 본 증례는 33세 여성 환자로 하루에 콜라를 1리터 이상 마시고 밤에 심한 이갈이 습관을 가지고 있어 전악에 걸친 마모와 심미적, 기능적 불편감을 주소로 서울대학교 치과병원에 내원하였다. Erosion과 이갈이 습관으로 급속히 치아의 마모가 일어났고, 환자의 적절한 수직 고경을 결정하기 위해 안모와 발음, 심미, 기능 등을 평가한 결과 수직고경이 상실되었다고 판단되었다. 수복을 위한 5mm의 수직고경 거상이 계획되었고 환자의 적응을 위해 임시치아의 수직고경을 각각 3mm와 2mm로 두번에 걸쳐 증가시켰다. 총 16주의 관찰기간 동안 임상증상과 불편감이 없음을 확인한 후, 전악을 금속도재 보철물로 수복하였다. 환자가 젊은 여성이라는 점에서 전치부는 collarless 금속 도재 보철물로 수복하였다. 이상과 같은 과정을 통해 교합고경 회복을 동반한 보철 수복으로 적절한 심미적, 기능적 결과를 얻었기에 이를 보고하고자 한다. (*대한치과보철학회지* 2012;50:324-9)

주요단어: Erosion; 이갈이; Collarless 금속도재보철; 완전 구강 회복술

서론

Erosion은 세균에 기인하지 않은 화학적 작용에 의한 치질의 상실을 뜻한다.¹ 치질이 산에 노출되었을 때 보통은 타액에 의해 재광화가 일어나게 되지만 타액의 완충능보다 양적이나 질적으로 과다한 산이 공급되었을 때 erosion이 나타나게 된다. 환자에게 erosion이 의심된다면 치질이 상실된 패턴을 통해 원인을 파악할 수 있다. 구치부보다 전치부에서 치질의 상실이 많다면 만성적인 구토나 산도가 높은 과일의 잦은 섭취가 원인일 수 있다. 반대의 경우라면 탄산음료를 입안에 오래 머금고 있는 습관을 의심해볼 수 있다.² 이런 문제를 가진 대부분의 환자는 심미적인 문제를 가지는 경우가 많고 구치부에서 발생시 교합부조화, 수직 고경 상실 등의 문제를 가지게 된다. 본 증례는 과량의 탄산음료 섭취에 의한 erosion과 이갈이 습관이 동반되어 심한 마모를 보이는 환자로 구치부는 금속도재관을 이용하여 상실된 수직고경을 회복해 주고 전치부는 환자의 젊은 나이를 고려해 collarless 금속도재관을 이용해 수복하였다.

증례보고

본 증례는 33세의 여성 환자로 치아가 전체적으로 마모되어 음식을 씹기 힘들다는 주소로 내원하였다. 환자는 전반적인

치아의 통증으로 대부분의 구치에 근관치료를 받은 상태였다. 특이할만한 전신 질환은 없었으나 하루에 콜라를 1리터 이상 마시고 밤에 이를 가는 습관을 가지고 있다고 하였다. 구내 검사에서는 전반적으로 심한 치질의 상실을 보였고 구치부에서 더 심하였다. 수복물보다 주변 치질이 더 빨리 상실되어 발생하는 amalgam island, 교합면에서 대합치와 교합이 되지 않는 부위에 부드러운 변연을 가진 분화구 형태의 함몰부 등 erosion에 의한 증거가 관찰되었다(Figs. 1, 2).

Erosion에 의한 급속한 치아 마모 병력, 부정확한 's' 발음, 하악전치 순면의 마모로 인한 큰 피개교합, 6mm의 교합면간거리(interocclusal distance), 얇은 입술을 보이는 안모 등을 통해 환자의 수직고경을 분석한 결과 수직 고경의 상실로 판단되었다. 진단 모형을 제작하고 중심위 기록과 facebow transfer를 통해 반조절성 교합기에 마운팅하였다. 마운팅된 모형상에서 상하악 구치의 치은 변연 사이의 최단 거리는 5mm였다. 마모가 심한 부위에서는 ferrule을 얻기 힘들 것이라 생각되어 구치부는 치관연장술이 필요하였고 보철물의 유지를 위한 최소 공간을 확보하기 위해 구치부에서 1.5-2mm의 추가적인 공간이 필요하였다. 진단 왁스업을 시행한 후에 전치부 기준 5mm의 수직 고경 증가와 구치부에서 1mm의 치관연장술을 동반한 전악 수복을 계획하였다. 수직 고경 증가 후 전치부 치관/치근의 비율은 평균 1:2.5에서 1:1.5로 증가하였다. 수직 고경 변화에 대

*교신저자: 김명주

110-749 서울시 종로구 연건동 28 서울대학교 치의학대학원 치과보철학교실 02-2072-0815: e-mail, silk1@smu.ac.kr
원고접수일: 2012년 9월 19일 / 원고최종수정일: 2012년 10월 9일 / 원고채택일: 2012년 10월 12일

© 2012 대한치과보철학회

© 이 글은 크리에이티브 커먼즈 코리아 저작자표시-비영리 3.0 대한민국 라이선스에 따라 이용하실 수 있습니다.

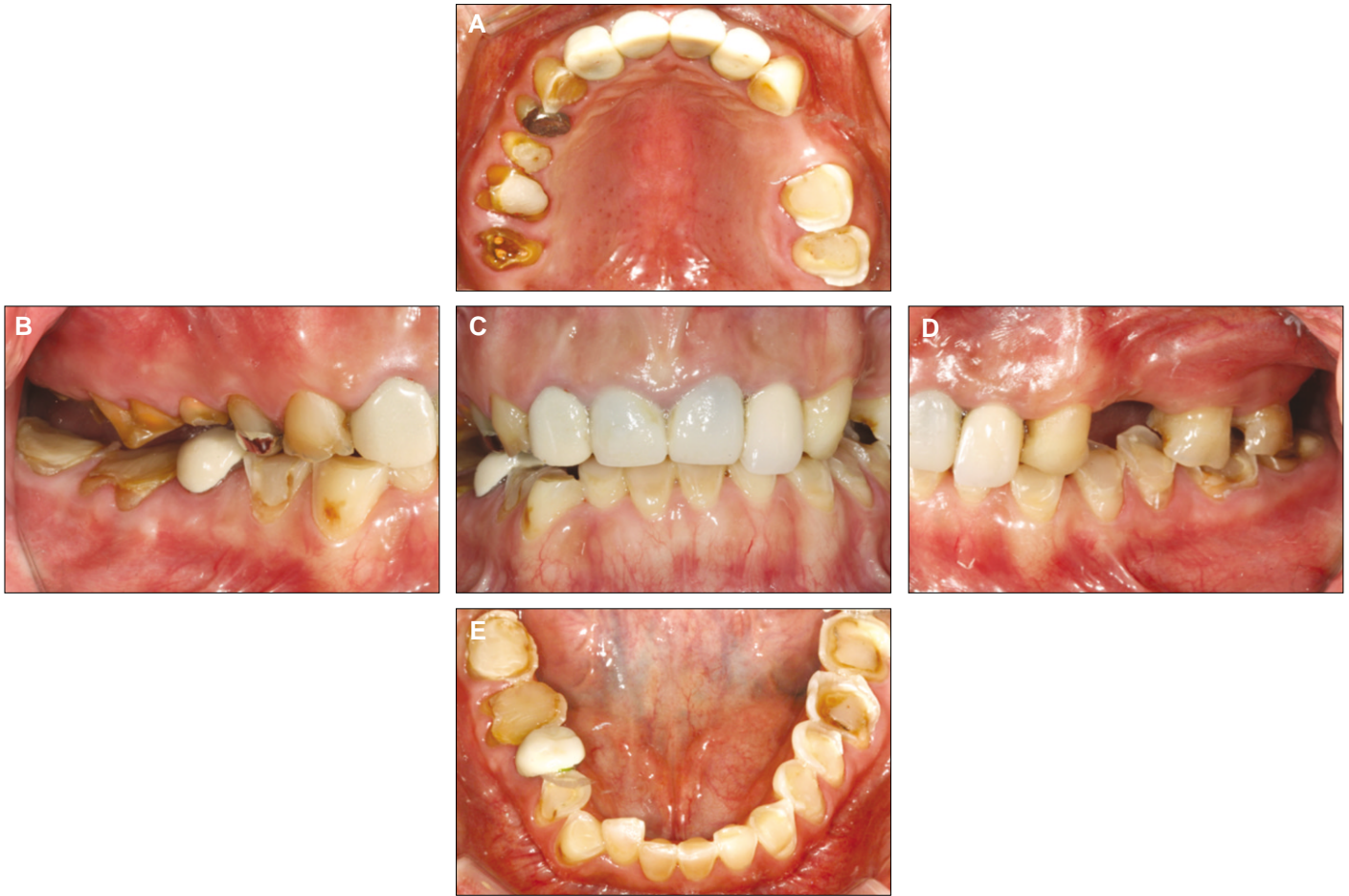

Fig. 1. Initial intraoral photographs. A: Maxillary occlusal view, B: Right buccal view, C: Frontal view, D: Left buccal view, E: Mandibular occlusal view.

한 환자의 적응력을 알아보기 위해 수직 고경의 증가는 두 번에 나눠 진행하기로 하였다. 구치부 치관연장술과 함께 전치부는 환자가 치은선의 비대칭성을 개선시키기 위해 진단 모형상에서 제작한 스텐트를 이용해 심미적 치관연장술을 시행하였다. 구치부에서 안정된 교합 접촉을 하고 측방 운동 시 견치 유도 될 수 있도록 3 mm의 수직고경 증가가 동반된 임시치아를 제작해 8주간 사용하도록 하였고 환자는 악관절 문제나 근신경계 이상을 보이지 않고 잘 적응하였다. 환자가 적응한 임시치아의 교합을 이용할 수 있도록 인상 채득해 반조절성 교합기에 마운팅하고 수직고경을 2mm 증가시켜 임시치아를 다시 제작하였다(Fig. 3). 약 8주간의 관찰 기관 동안 기능적, 심미적으로 환자는 만족하였고 특이할 만한 문제는 발견되지 않았다. 폴리비닐실록산 인상재(Imprint™ II Garant™, 3M ESPE, St Paul, USA)를 사용하여 최종인상을 채득하고 임시치아 모형과 지대치 모형을 크로스 마운팅하여 임시치아의 교합 관계를 교합기에 이전하였으며 customized incisal guide table을 통해 임시치아의 전치 유도를 기록하였다. 상하악을 금속 도재 보철물로 수복하였고 환자가 젊은 여성이라는 점을 고려해 전치부는 collarless 금속 도재 보철물로 제작하여 RMGI 시멘트(GC

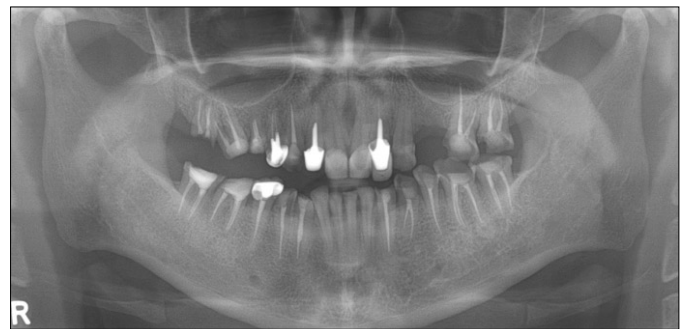


Fig. 2. Initial panoramic radiograph.

FujiCEM, GC, Tokyo, Japan)를 사용해 접착하였다(Figs. 4, 5). 이갈이에 의한 보철물과 주위조직의 손상을 방지하기 위해 밤에는 mouth guard를 사용하도록 했고 탄산음료 섭취를 조절하도록 교육하였으며 구강위생관리 교육을 하였다. 보철물 장착 후 6개월의 관찰 기간동안 특별한 문제는 발생하지 않았다.

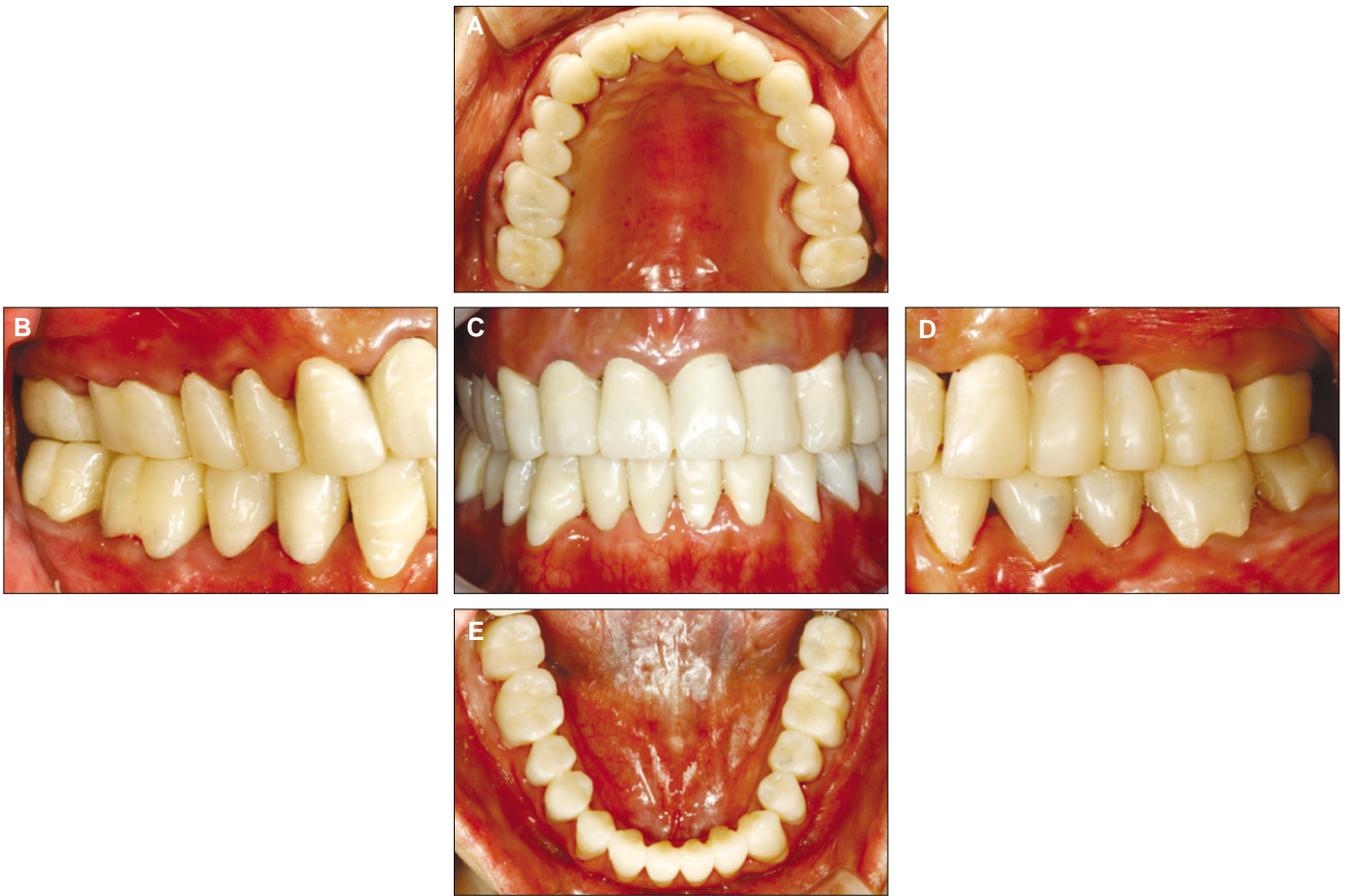

Fig. 3. Provisional restoration after increasing 5mm of occlusal vertical dimension. A: Maxillary occlusal view, B: Right buccal view, C: Frontal view, D: Left buccal view, E: Mandibular occlusal view.

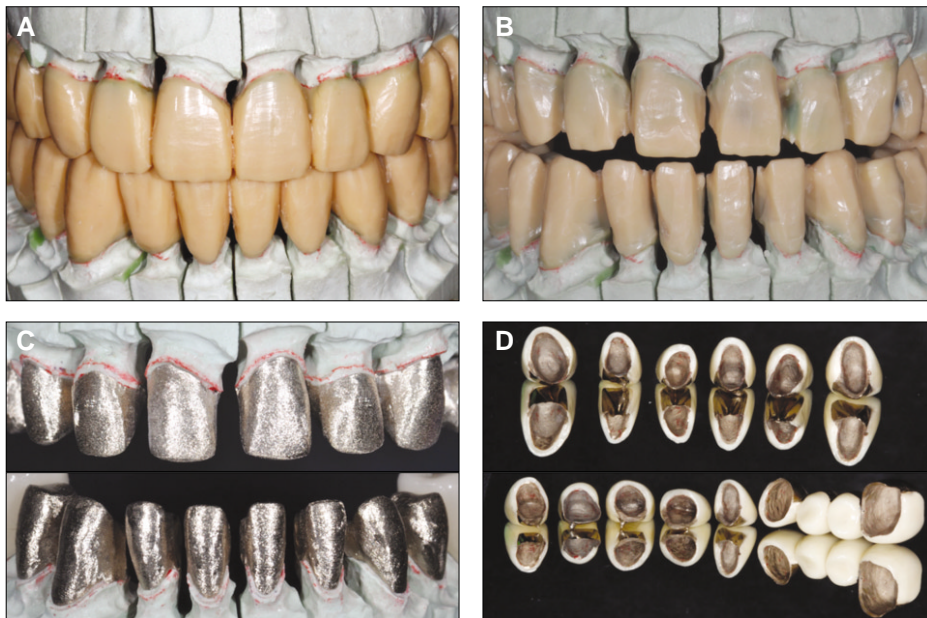


Fig. 4. A: Full contour wax up, B: Cutback, C: Collarless coping, D: Collarless PFG crown and bridge.

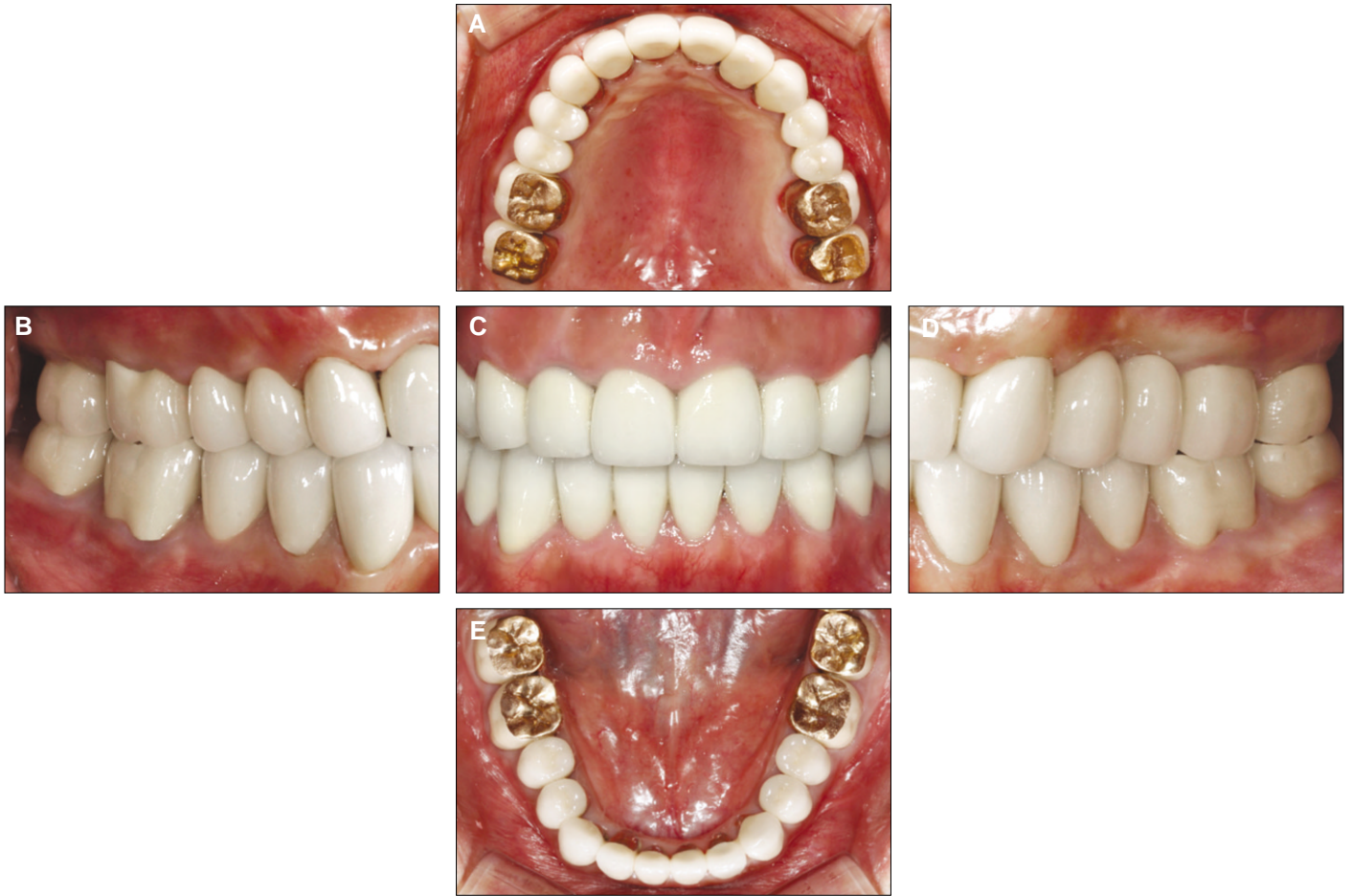

Fig. 5. Intraoral photographs of definitive restorations. A: Maxillary occlusal view, B: Right buccal view, C: Frontal view, D: Left buccal view, E: Mandibular occlusal view.

고찰

수직 고경 증가를 동반한 전악 수복은 이 악물기, 근육의 피로, 치아 및 주위 근육, 턱관절의 통증, 두통, 치아의 함입, 보철물 파절, 지속적인 마모 등 치료 후에 여러 가지 부작용이 나타날 수 있기 때문에 되도록 피하는 것이 좋다.³ 지속적인 치아 마모에 의한 수직 고경의 감소는 보통 치아의 정출, 치조골의 보상적 성장 등에 의해 상쇄되지만,⁴ 선천적 이상, 과도한 비정상적 습관, erosion 등에 의해 급속한 마모가 일어나는 경우 상쇄되는 속도보다 치아 마모의 속도가 더 빠를 수 있다. 이런 경우는 다방면의 주의 깊은 평가를 거친 후 수직고경의 증가를 동반한 수복이 진행되어야 한다.

Erosion에 의한 치아 손상을 예방하기 위해서 마모의 원인을 파악하는 것이 중요하다. 진단 단계에서 erosion에 의한 것이라 판단되면 외부적 요인(예를 들어, 탄산음료나 신 과일)에 의한 것인지 내부적 요인(구토, 역류)에 의한 것인지 확인한다. 그 다음 마모의 정도를 검사하는데 Bartlett은 마모 정도에 따라 경증, 중등도, 중증으로 구분하였다.⁵ 경증의 경우 상아질의 노출

이 1/3 이하인 경우로서 보통 치료는 필요하지 않다. 식이조절과 불소 함유 치약의 사용 등을 환자에게 교육한다. 상아질의 1/3에서 2/3 정도가 노출되었다면 중등도로 구분되는데 이 경우에는 환자의 요구에 따라 치료가 필요할 수 있고 치료하지 않더라도 지속적인 관찰이 필요하다. 그 이상의 심한 상아질 노출, 또는 이차 상아질의 노출과 치관 길이의 감소는 중증으로 진단되고 마모의 속도, 환자의 나이에 따라 개인차는 있지만 수복 치료가 필요하게 된다.

Erosion으로 약해진 법랑질에 기계적 마찰이 가해지면 치아의 손상은 더 급격히 일어난다. 산에 노출되어 부드러워진 법랑질은 연마제를 포함한 치약을 사용한 경우뿐만 아니라 치약 없이 칫솔질만 한 경우에도 마모가 더 잘 일어났다.^{6,8} 다른 연구에서는 산에 의해 약화된 상아질 또한 칫솔질 같은 마찰력에 취약함을 보여주었다.⁹ 본 증례에서는 탄산음료를 주기적으로 섭취해 약해진 법랑질에 이갈이에 의해 과도한 힘이 작용해 상아질이 노출되었고 이로 인해 치질의 파괴 속도가 더 빨라져 과도한 치질 상실을 보였다.

본 증례에서는 전치부에 collarless 금속도재 보철물을 이용해

수복하였다. 전부도재 보철물로 수복 시 더 심미적이겠지만 전치부에 존재하는 gold post의 색조를 비취보이지 않게 할 정도의 보철물 두께를 얻을 수 없어 지르코니아 등의 전부도재 보철은 배제하였다. Collarless 형태로 고정성 보철물을 제작하면 변연 부위에서 금속이 노출되지 않고 잇몸을 통해 금속의 색이 비취보이지 않아 심미적이다. Michalakis 등¹⁰의 연구에 따르면 금속도재 보철물에서 금속 변연과 도재 변연의 강도를 비교했을 때 금속 변연의 강도가 더 컸지만 두 가지 형태 모두에서 전치부의 교합력(60 - 200 N)보다는 훨씬 큰 강도를 보였다. Swati 등¹¹에 따르면 금속도재 보철물에서 하부 금속 구조의 변연 길이를 감소시킬수록 강도는 감소했으나 1.5 mm이하의 금속 변연 길이 감소는 전치부 교합력에 견딜 수 있을 정도의 강도를 보이므로 심미성을 위해서 하부 금속 구조물의 길이를 1.5 mm 짧게 하고 shoulder 변연을 형성해 주는 것을 추천하였다.

보철물 장착 후 환자에게 night guard를 사용하게 하여 이갈이 습관으로부터 보철물과 주위조직을 보호할 수 있도록 하였다. 또한 구강위생 교육과 함께 식이조절, 특히 탄산음료의 절제를 교육하여 향후의 치아 손상을 예방하도록 하였다. 장기간의 치료 기간 동안의 꾸준한 교육으로 환자의 습관은 많이 교정되었고 환자는 치료 결과에 대해 심미적, 기능적으로 만족하였다. 추후 주기적인 내원을 통해 교합의 변화와 보철물의 마모 등을 평가하기로 하였다.

참고문헌

1. Pindborg JJ. Pathology of the Hard Dental Tissues. Philadelphia: W. B. Saunders Company; 1970. p. 294-311.
2. Verrett RG. Analyzing the etiology of an extremely worn dentition. J Prosthodont. 2001;10:224-33.
3. Turner KA, Missirlian DM. Restoration of the extremely worn dentition. J Prosthet Dent 1984;52:467-74.
4. Murphy T. Compensatory mechanisms in facial height adjustment to functional tooth attrition. Aust Dent J 1959;4:312-23.
5. Bartlett DW. The role of erosion in tooth wear: aetiology, prevention and management. Int Dent J 2005;55:277-84.
6. Davis WB, Winter PJ. The effect of abrasion on enamel and dentine and exposure to dietary acid. Br Dent J 1980;148:253-6.
7. Jaeggi T, Lussi A. Toothbrush abrasion of erosively altered enamel after intraoral exposure to saliva: an in situ study. Caries Res 1999;33:455-61.
8. Eisenburger M, Shellis RP, Addy M. Comparative study of wear of enamel induced by alternating and simultaneous combinations of abrasion and erosion in vitro. Caries Res 2003;37:450-5.
9. Attin T, Siegel S, Buchalla W, Lennon AM, Hannig C, Becker K. Brushing abrasion of softened and remineralised dentin: an in situ study. Caries Res 2004;38:62-6.
10. Michalakis KX, Stratos A, Hirayama H, Kang K, Touloumi F, Oishi Y. Fracture resistance of metal ceramic restorations with two different margin designs after exposure to masticatory simulation. J Prosthet Dent 2009;102:172-8.
11. Swati S, Chowdhary R, Patil PS. Marginal strength of collarless metal ceramic crown. Int J Dent 2010;2010:521470.

Full mouth rehabilitation of the patient with severe tooth erosion using collarless porcelain fused to gold restorations: a case report

Hee-Jin Song, DDS, MSD, Young-Jun Lim, DDS, MSD, PhD, Ho-Beom Kwon, DDS, MSD, PhD, Myung-Joo Kim*, DDS, MSD, PhD

Department of Prosthodontics, School of Dentistry, Seoul National University, Seoul, Korea

Excessive tooth wear causes loss of tooth structure, disharmony of occlusal plane, functional and esthetic problems. Although the decrease of occlusal vertical dimension may be compensated by growth of alveolar bone, if the length of tooth is not enough for the retention of restoration, minimum increase of occlusal vertical dimension is required without discomfort of the patient. In this case, 33-year-old woman drinks more than 1 liter of soft drinks a day and has bruxism in night time, visited in Seoul National University Dental Hospital with chief complaint of generalized tooth wear and related esthetic and functional problems. It was considered as a loss of occlusal vertical dimension based on the accelerated tooth wear caused by erosion and bruxism and facial appearance, phonetic, esthetic, functional evaluations. It was planned to raise occlusal vertical dimension by provisional restoration two times for patient's adaptation, 3 mm and 2 mm each, total 5 mm. Confirming no discomfort and clinical symptom during total 16 weeks after restoration with provisional fixed restoration, it was restored with porcelain fused to gold crown and bridge. Because the patient was young woman, anterior teeth were restored with collarless porcelain fused to gold crown. This case presents that satisfactory esthetic and functional result by full mouth rehabilitation with increase of occlusal vertical dimension. (*J Korean Acad Prosthodont 2012;50:324-9*)

Key words: Tooth erosion; Bruxism; Collarless PFG; Full mouth rehabilitation

*Corresponding Author: Myung-Joo Kim

Department of Prosthodontics, School of Dentistry, Seoul National University 28 Yeongun-Dong, Chongro-Gu, Seoul, 110-749, Korea

+82 2 2072 0815: e-mail, silk1@smu.ac.kr

Article history

Received September 19, 2012 / Last Revision October 9, 2012 / Accepted October 12, 2012