

1

구강저에 발생한 거대한 유피낭종

단국대학교 치과대학 구강악안면외과학교실

김철환, 박성민, 이철원

ABSTRACT

Giant Dermoid Cyst in Mouth Floor

Department of Oral and Maxillofacial Surgery, School of Dentistry, Dankook University
Chul-Hwan Kim, DDS, Ph.D, Sung-Min Park, DDS, Chul-Won Lee, DDS.

Dermoid cyst is a benign neoplasm, so called by teratoma that is derived from both ectoderm and mesoderm during embryonic period. The majority of dermoid cysts are found in the ovaries and approximately only 7% of dermoid cysts are found in the head and neck. The growth of dermoid cysts in the floor of the mouth is considered a rare condition.

We report one case of huge dermoid cyst in the floor of mouth suffered with double chin appearance and difficulty in pronunciation and respiration. The cyst was excised successfully only intra-oral incision. Clinical progress was uneventful and postoperative recovery excellent without recurrence.

Key words : dermoid cyst, mouth floor

I. 서론

일반적으로 구강 내에 발생하는 유피낭종은 드문 질환으로 알려져 있다. 1778년 Jourdain이 그의 저술에서 가장 처음 발표하였으며¹⁾, New등이 1495명의 전신에 발생한 유피낭종 환자에서 두경부에 발생한 예는 103명, 구강저에 발생한 예는 24명(1.6%)으로 보고한 바가 있다²⁾. 유피낭종은 피지선 분비물과 유사한 물질로 채워져 있으며 배자의 발육부진으로 인한 피부

부속물 등을 함유하는 낭종으로서, 1859년 Roger에 의해 설하부에 발생한 증례들이 하마종 혹은 피지선 낭종과 혼동되어 보고되었으나, 1891년 Cham가 이들 중 태생기에 상피세포의 함몰에 의해 발생된 경우를 보고한 이래 유피낭종이 별도의 질환으로 인식되면서 많은 증례들이 발표되었다³⁾. 구강 및 구강주위 조직에 발생하는 유피낭종은 대부분 선천적 양성 병소로 모든 구강 낭종의 0.01%를 차지하며⁴⁾ 일반적으로 구강저 정중부에서 발생하고, 이설골근 상방에 발생시

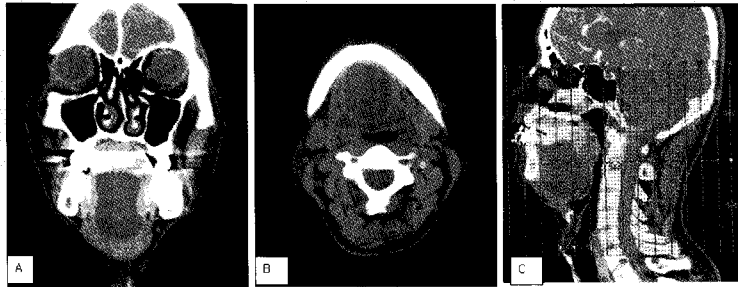


Fig. 1. A and B preoperative coronal & axial contrast enhanced CT scan of case shows a large cystic mass in floor of mouth. CT scan showing a large hypodense non enhancing mass between the genioglossus and mylohyoid muscles. C. Patient's chin looks like double chin due to size and location of cyst, and the mass compressed oropharyngeal airway space in mid-sagittal CT view.

설하 종창이 혀에서 입천장을 향해 발생되므로 저작, 발음, 호흡 곤란을 일으킨다. 이설골근 하방에 발생하는 경우에는 이부 종창으로 인하여 이른 바 '이중턱(double chin)'이 된다⁵⁾. 발생빈도는 성별에 따라 별 차이가 없으며⁶⁾ 연령별로는 어린이에게 드물며⁷⁾ 주로 10~20대에 발생하며 임상증상은 서서히 성장하며, 피부나 구강 촉진 시에 고무(rubber)를 누르는 듯한 촉감을 나타내는 무통의 종물성 질환이다^{8,9)}. 구강저 부위의 유피낭종은 대개 청년기에 발견된다. 초진시, 환자의 과거 병력과 임상증상, 흡입검사 및 방사선 소견 등을 참고하여 하마종 등의 다른 질환과 감별진단을 요하며, 수술 방법은 외과적 적출술이 추천된다. 술후 예후는 적절히 적출되는 경우에 양호하며, 재발률은 거의 없다. 조직병리학적으로 과립세포종이 잘 나타나는 증충편평상피로 이루어져 있으며 내강에는 각질이 풍부하고 낭종벽은 다수의 피지선과 한선 등 피부 부속기를 포함한 결합조직으로 구성되어 있다.

저자 등은 이설골근을 경계로 상방에 발생한 거대한 유피낭종을 구내절개법 만을 이용하여 외과적 적출술로 양호한 결과를 얻었기에 이를 보고하는 바이다.

II. 증례

42세 남자환자로 구강저 부위에 수년 전부터 점점 커지는 종물을 주소로 내원 하였다. 내원 약 3년 전부터 구강저의 종창이 인지되었다고 하며, 최근 아래턱이 붓고 발음 및 호흡의 곤란함을 주소로 단국대학교 치과대학병원 구강악안면외과에 내원하였다. 촉진 시에 구강저 중간에 좌우대칭의 고무의 촉감을 나타내는 종창이 존재하였으며, 압통은 없었다. 혀는 거상되어 있어 발음 시에 어려움이 있어 환자와 대화하기 어려웠으며, 턱 하방의 부종으로 인하여 외관상 안모형태가 이중턱의 모양을 띄고 있었다. 양측 악하부의 임파절 증대의 소견은 보이지 않았으며, 양측의 Wharton's duct의 개구부의 검사 시 타액 분비는 정상이었으며, 구강주위 조직에 누공은 관찰되지 않았다. 컴퓨터단층촬영 방사선 소견 상, 구강저의 악설골근 상방의 거대한 낭종성 종물이 관찰되었고, 종물로 인하여 구인두 공간의 협소화, 이설골근 및 설근을 침범하고 있었다(Fig. 1. A, B, C). 주변 조직과의 유착없이 가동성 종물인 구강저에 발생한 양성 질환인 유피낭종의 가진하에 내시경을 이용하여 비기관삽관을 시행한 후 전신마취 하에서 수술을 시행하였다.

거상된 설하부 종창이 발생한 정중부위의 설소대를 따라 수직으로 2cm 크기의 절개선을 설정한 후(Fig. 2), 종물 경계부를 따라 주위의 이설근, 악설골근, 이설골근과의 박리를 시행하였으나 종물의 크기로 인해 구강내 절개선만으로 적출하기 어려워 의도적으로 종물 피막에 1mm 정도의 자창 절개(stab incision)을 시행하자마자, 피막 내부의 황색의 과립들이 다수 배출되었다. 종물의 크기가 다소 감소하여, 다시 자창 절개 부위를 봉합한 후, 구강내 절개선을 통한 완전 적출이 가능하였다(Fig. 3).

조직학적 소견상, 섬유성 피막 내에 각화된 중층편평상피세포로 구성되어 있었으며, 이 섬유성 피막은 상피부속기, 즉 모포(hair follicle), 한선(sweat gland), 피지선(sebaceous gland)를 포함하고 있어, 유피낭종으로 확진하였다. 술후 환자는 수술일로부터 2일째 퇴원하였고, 술후 6개월 경과 후 지금까지 재발 등의 특이 소견 및 어떠한 합병증도 없이 추적 관찰 중이다.

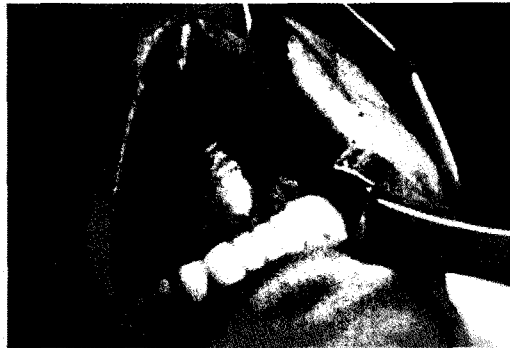

Fig. 2. Incision was designed vertically in mouth floor. Note severe elevated tongue and dome-shaped mouth floor because of huge mass.

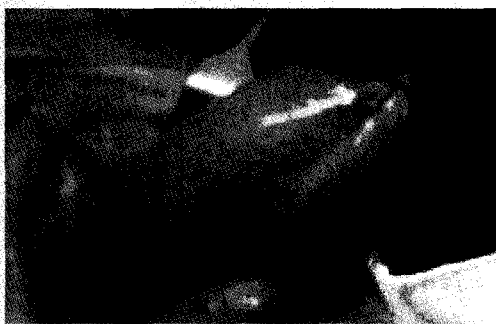

Fig. 3. After removal of some contents of mass with small stab incision in capsule of the mass, the mass was successfully extirpated from small intraoral incision without any disruption of capsule.

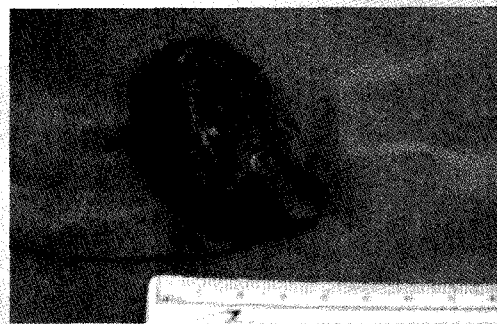

Fig. 4. The extirpated mass was round. The specimen was yellowish white in colour, soft in consistency and cystic in nature. The mass was measured 4×6×4 cm and upon sectioning, was filled with a cheesy material.

Ⅲ. 고찰

유피낭종은 조직학적으로 연관성이 있는 유피낭종(dermoidcyst), 유표피낭종(epidermoid cyst) 그리고 기형종(teratoma) 등의 낭종을 통칭하는 것으로 제1새열공과 제2새열공의 정중앙 융합 과정에서 포함된 상피조직의 증식에 의해 발생하는 선천성 종양으로 알려져 있다^{9, 11)}.

좁은 의미의 유피낭종은 외배엽 및 중배엽세포로 구성되어 있고, 외배엽 세포만으로 구성된 경우 유표피낭종, 그리고 기형종은 외배엽, 중배엽, 내배엽세포들로 구성되어 있다. 유피낭종은 신체의 다양한 부위에서 발생할 수 있지만 난소와 고환이 주된 호발부위이고 두경부 영역에서는 드물다. New와 Erich¹⁰⁾는 전체 유피낭종의 6.9%가 두경부에 발생하며 그중 안와부(49.5%), 구강부(23.3%), 비강(12.6%) 순으로 호발한다고 하였다.

유피낭종의 발생기전에 대해서는 여러 가지 이론이

있으나 제1새공 및 제2새공의 발달과정에서 포매된 외배엽 조직에서 기원한다는 학설이 가장 널리 받아들여지고 있으며¹²⁾, 두 번째 이론은 수술이나 사고에 의한 외상에 의해 표피세포가 조직 심부로 이식되어 발생한다는 가설이 제기되고 있다³⁾. 세 번째 가설로는 구강 중앙에 위치하는 유피낭종은 갑상선 설관 낭종의 다른 형태의 발현으로 주장하는 학자도 있다¹³⁾.

병리조직학적 소견을 보면 유피낭종의 벽은 각화된 중층편평상피세포로 이루어져 있으며 내부에는 치즈 모양의 각질을 함유하고 있다. 낭종벽이 모낭, 피지선, 한선 등의 피부부속 기관을 포함하고 있으면 유피낭종, 단지 편평상피로만 이루어져 있으면 유표피낭종으로 구분한다. 한편, 낭종 내부에 세 가지 배아세포층에서 기원하는 구조물인 피부 부속기관, 근육, 골조직, 위장관 상피, 호흡 상피 등이 존재하면 기형종으로 분류된다^{10, 11)}. 방사선 검사시, 경부 전산화단층촬영은 낭의 범위를 알 수 있으며, 낭종의 지방 조직 정도에 따라 유피낭과 지방종을 감별할 수도 있다.

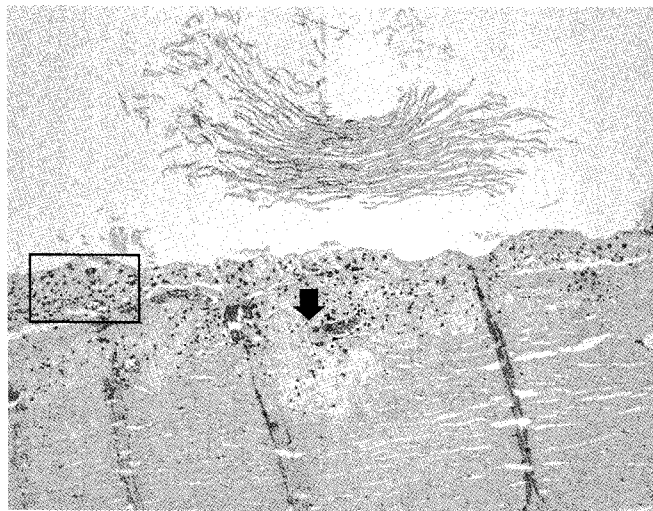


Fig. 5. Microscopic view of the extirpated specimen. Note demoid cyst wall(hematoxylin and eosin, magnification x100) with stratified epithelium(black box) and sebaceous glands(black arrow). The lumen contained multiple sebum-like keratin materials(white arrow).

임상적으로는 대개 서서히 성장하는 무통성의 종물로 발견이 되며, 그 크기에 따라서 연하장애나 호흡 곤란, 언어 장애 등을 유발할 수 있다. 구강저에 발생한 종물에서 감별하여야 할 질환으로는 악하선관의 폐색, 하마종, 설하선 또는 악하선에 발생한 양성 종양 또는 악성 종양, 그리고 갑상선설관 낭종, 낭포성 림프관종, 급성 감염 등이 있다. 그러므로 환자의 병력 청취와 임상적 영상학적 진단의 방법을 이용한 정확한 감별진단이 필요하다.

유피낭종의 술전 진단에 도움을 얻기 위해 CT, MRI, 세침 흡인 검사 등을 시행할 수 있다. CT와 MRI는 낭종의 성상에 대한 정보와 정확한 위치 및 주변 조직과의 관계를 알 수 있게 해 주지만 최종진단에 도움이 되지는 못한다. 세침 흡인 검사시 짙은 크림과 같은 액체가 흡인될 수 있으며, 대부분의 경우 병변의 위치, 촉진, 병력만으로도 진단이 이루어질 수 있다. 그러나 최종적인 유피낭종의 진단은 조직학적 검사에 의해 피부 부속기관의 존재에 근거한다⁴⁾.

치료 방법으로는, 외과적 적출술이 추천되며 절개선은 병소의 위치에 따라 구내법, 구외법 또는 구·내외 동시 접근법이 이용되고 있는데 이때 중요한 기준이 되는 해부학적 구조물로서 악설골근 혹은 이설골근이 언급되고 있다. 악설골근을 주장하는 학자들은 악설골근 상방에 존재 시에는 구내 접근법, 악설골근 하방에 존재 시에는 구외 접근법을 추천 하며, 이설골근을 주장하는 학자들은 이하부 종창을 나타내는 경우에도 이설골근과 악설골근 사이에 유피낭종이 존재하므로

구내 접근법이 가능하다고 주장하였으나, 대부분의 학자들은 악설골근을 기준으로 추천을 하고 있다⁹⁾. Seward⁹⁾는 낭종 주위에 큰 혈관이 없는 경우 구강저에 발생한 모든 유피낭종을 구강내로 제거 할 수 있다고 보고하였으나 다른 학자들은^{7, 15)} 큰 낭종인 경우에는 구내로의 감염 및 출혈방지와 시야확보를 위해서 구외접근법 혹은 구내 및 구외로의 양측성 접근법을 추천하였다. 특히 구강저에 발생한 유아의 유피낭종은 최대한 빨리 제거하는 것이 좋으며 전신마취를 위한 기관삽관이 곤란할 정도로 낭종이 큰 경우에는 흡입술로 낭종의 크기를 줄여야 한다고 하였다.

Francesco는 낭종의 크기가 큰 경우에도 경구를 통한 접근 방법이 미용적, 기능적인 면에서 유효한 결과를 보이며 악설골근 하부에 낭종이 위치한 경우에만 외부 접근을 통한 절개 방법이 필요한 것이라고 보고하고 있다⁶⁾.

종양의 외과적 적출시, 완전히 제거할 경우 재발은 드문 것으로 알려져 있으며¹⁷⁾ 피하 유피낭종은 대부분이 피하조직에 위치하지만 가끔 골막에 유착되어 그 하부 골 조직을 침범할 수 있으나^{8, 19)}, 본 증례에서는 악설골근을 경계로 명확히 구분되어 있었기 때문에 골막과 유착없이 박리되었다.

본 증례는 선천적으로 구강저에 발생한 종물로, 경계가 뚜렷하고, 주변 조직과의 유착이 없어 완전 제거가 가능하였으며, 술후 병리 소견 상, 피막이 피지선을 포함한 중층편평상피로 구성되어 유피낭종으로 진단된 경우로 문헌고찰과 함께 보고하는 바이다.

참고 문헌

1. Akinosi JO. Multiple sublingual dermoid cyst. *Br J Oral Surg* 1974;12:235-9
2. Chung K, Kim HD, Oh WH, Cho JH. A case of multiple dermoid cyst of the floor of the mouth. *Korea J Otolaryngol* 2000;43:447-9
3. King RC, Smith BR, Burk JL. Dermoid cysts in the floor of the mouth. Review of the literature and case reports. *Oral Surg Oral med Oral Pathol* 1994;78:567-76
4. Brown G.A, Baker R.D. Dermoid Cyst report of case. *J Oral Surg* 1972;30:55-58
5. 대한구강악안면병리학회. 구강악안면병리학. 1판. 서울:군지출판사,2002
6. New GB, Erich JB. Dermoid cysts of the head and neck. *Surg Gynecol Obstet* 1937;65:48-55
7. Katz AD, Passy V. *Calif Med.* 111, 96-98, 1969
8. Gold BD, Sheinkopf DE, Levy B. Dermoid, epidermoid, and teratomatous cysts of the tongue and the floor of the mouth. *J Oral Surg.* 1974 Feb;32(2):107-112
9. Seward GR. Dermoid cysts of the floor of the mouth. *Br J Oral Surg.* 1965;3:36-47.
10. New GB, Erich JB. Dermoid cysts of the head and neck. *Surg Gynecol Obstet* 1937;65:48-55
11. Pryor SG, Lewis JE, Weaver AL, Orvidas LJ. Pediatric dermoid cysts of the head and neck. *Otolaryngol Head Neck Surg* 2005;132(6):938-42
12. Meyer I. Dermoid cysts(dermoids) of the floor of the mouth. *Oral Surg* 1955;8(11):1149-64
13. De mello DE, Lima JA, Liapis H. Midline cervical cysts in children. Thyroglossal anomalies. *Arch Otolaryngol Head Neck Surg* 1987;113:418-20
14. Walstad WR, Solomon JM, Schow SR, Ochs MW. Midline cystic lesion of the floor of the mouth. *J Oral Maxillofacial Surg* 1998;56:70-4
15. Leveque H, Saraceno CA, Tang CK. Dermoid cysts of the floor of the mouth. *Laryngoscope* 1979;89:2967305
16. Longo F, Maremonti P, Mangone GM, De Maria G, Califano L. Midline(dermoid) cysts of the floor of the mouth: report of 16 cases and review of surgical techniques. *Plast Reconstr Surg* 2003; 112: 1560-1565
17. Gourin CG, Sofferman RA. Dermoid of the eustachian tube. *Otolaryngol Head Neck Surg* 1999;120:772-5
18. Samper A, Ruiz ER, Yeste L, Bazan A. Dermoid cyst on the auriculotemporal area. *Plast Reconstr Surg* 2000;106:947-8
19. Lee SJ, Jang JW, Lee JJ, Kim DW, Chung SL. A case of dermoid cyst causing deep erosion of the skull. *Ann Dermatol* 2000;12(4):280-2