

투고일 : 2011. 7. 3

심사일 : 2011. 7. 8

게재확정일 : 2011. 7. 22

# Bisphosphonate를 복용하는 환자에게 임플란트 치료시 고려사항

연세대학교 치과대학 통합진료학과, 연세대학교 치과대학 구강생물학교실<sup>2</sup>연세대학교 치과대학 구강악안면외과학교실<sup>3</sup>박원서<sup>1</sup>, 정원윤<sup>2</sup>, 김형준<sup>3</sup>, 김기덕<sup>1</sup>

## ABSTRACT

### Considerations during dental implant treatment for patients under bisphosphonate therapy

Department of advanced general dentistry, College of dentistry, Yonsei University<sup>1</sup>, Department of oral biology, College of dentistry, Yonsei University<sup>2</sup>, Department of oral and maxillofacial surgery, College of dentistry, Yonsei University<sup>3</sup>  
Wonse Park<sup>1</sup>, Won-Yoon Chung<sup>2</sup>, Hyung-Jun Kim<sup>3</sup>, Kee-Deog Kim<sup>1</sup>

Bisphosphonate inhibits the function of osteoclast, so they are widely used for multiple myeloma, Paget's disease, metastatic malignant bone disease, and severe osteoporosis. This drug is very effective for preventing severe complication of osteoporosis, some unpredictable complication occurred such as esophageal malignancy, atypical fracture of femur, and osteonecrosis of the jaw. Bisphosphonate related osteonecrosis of the jaw (BRONJ) is closely related with invasive, open bone surgery like tooth extraction. BRONJ associated with dental implant is rare, however, as the use of bisphosphonate increase, BRONJ cases with dental implant are increasing. In this article, we will describe the considerations during dental implant treatment for patient under bisphosphonate therapy.

Key words : Bisphosphonate, implant, dental considerations

## 1. 서론

Bisphosphonate 약물은 파골세포의 기능을 억제함으로써, 다발성 골수종, 파제트 병, 악성종양의 전이로 인한 악성골 질환, 그리고 심한 골다공증의 치료에 사용되어 왔다<sup>1-4)</sup>. 최근 Bisphosphonate 약물의 제형이 다양화 되면서, 심한 골다공증의 치료 외에도 예방적인 목적으로 그 사용이 점점 증가하고 있다. 호

르몬 치료등 기존의 골다공증 치료 약물보다 비교적 안전하고 효과적인 약물로 알려져 있었지만, 사용이 증가하면서 예상하지 못한 합병증이 보고되었는데, 그 중 대표적인 것이 치과와 관련된 주제, 즉 악골괴사(Bisphosphonate related osteonecrosis of the jaw, 이후 BRONJ)이다<sup>5-8)</sup>.

2003년 Marx에 의해 최초로 보고된 이후<sup>9)</sup>, 수 많은

## Acknowledgement

본 연구는 2010년 정부(교육과학기술부)의 재원으로 한국연구재단의 지원을 받아 수행된 것임 (2010-0026040)

증례들이 보고되었고<sup>5)</sup>, 2007년과 2009년 미국구강악안면외과학회(AAOMS)가 발간한 position paper에서 drug factor, demographic factor, local factor 등으로 위험 요소를 구분하였다<sup>6)</sup>. 그러나 아직까지 뚜렷한 발생 기전이 알려지지 않았기 때문에 100% 예방하는 것은 불가능하다. 그러므로, 외과적인 시술을 진행하는 치과 임상가 입장에서는 BRONJ가 발생하였을 경우, 술자의 잘못으로 오인되는 경우가 많아서, 이로 인해 시술을 기피하는 경우도 늘어나고 있다.

치과 임플란트 치료는 상실된 치아를 수복하는 가장 효과적인 방법으로 널리 대중화 되었다. 치과 임플란트는 악골에 타이타늄 금속을 매식하는 수술을 거쳐서, 시간이 지나 금속과 골의 유착이 이루어진 후, 상부 보철구조물을 제작하는 단계로 진행된다. AAOMS position paper에서는 임플란트 수술도 BRONJ의 local risk factor로 포함하였지만, 실제 임플란트와 관련된 BRONJ는 비교적 드문 편이며, BRONJ를 유발하는 가장 큰 원인인 발치에서 생긴 그것과는 조금 다른 임상적인 특징을 보인다.

본 논문에서는 골다공증 약물, 특히 Bisphosphonate를 복용중인 환자를 대상으로 임플란트를 치료할 때의 고려사항에 대해 정리해 보고자 한다.

## II. 연구방법

경구용 Bisphosphonate 제제를 투여중인 환자의 발치 증례와 임플란트 시술 증례에 대해 보고하고, 각 증례에 대해 기존의 문헌을 토대로 토의해 보고자 한다.

## III. 증례보고

### 1) 경구용 Bisphosphonate 제제를 투여중인

### 환자의 발치 증례

81세 여환이 상악 좌측 중절치의 발치를 위해 보철과에서 의뢰되었다. 환자의 과거력상 2004년 골다공증으로 진단을 받았으며, 7년간 Alendronate (Fosamax)를 투여중이었다. 골다공증 외의 과거력으로는 고혈압, 고지혈증, 관절염, 무릎인공관절 수술 경력, 그리고 우울증 등이 있었다. 구강내 검사상 좌측 상악중절치에 존재하던 보철물이 파절되면서 남은 치근이 관찰되었고, 보철적으로 치료가 불가능한 것으로 판단 되었다.

AAOMS position paper에 따르면, 고령에 7년 이상 투여한 환자이므로 high risk category에 들어가지만, 술전에 시행한 s-CTx(serum c-terminal telopeptide) 검사상 177pg/dl로 low risk category에 속하였다. 환자와 보호자에게 경구제 투여, s-CTx가 150이상인 것은 안전한 편에 속하지만, 고령이며 장기간 복용한 경력이 BRONJ를 유발할 수도 있음을 설명하였다. 발치에 대한 동의서, 특히 BRONJ에 관한 내용에 관해 동의서(informed consent)를 받은 후, 발치를 진행하였다. 발치전 충분한 항생제 전처치를 시행하고, 국소마취하에 발치하였다. 발치와의 골 치유양상을 평가하기 위해, 수술전, 수술 직후, 발치후 1달째 치근단 사진을 촬영하여 lamina dura가 흡수되는지, 발치부위에 골 소주 양상이 관찰되는지를 판독하였다. 다행히 BRONJ는 발생하지 않았으며, 발치 시술 2달 후 보철물을 제작하였다.

### 2) 경구용 Bisphosphonate 제제를 투여중인 환자의 임플란트 식립 증례

55세 여환이 하악 구치 상실부위를 임플란트로 수복하기 위해 내원하였다.

환자는 골다공증 치료를 위해 경구용 Bisphosphonate(Alendronate, Fosamax)를 1년간 복용

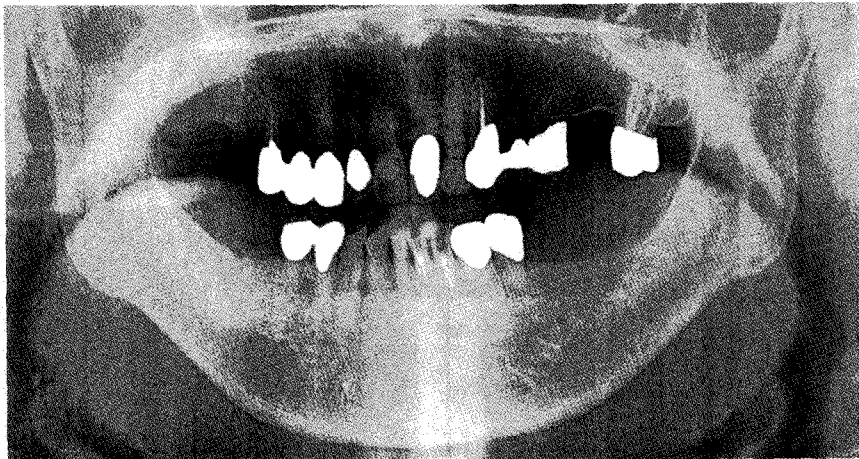


그림 1. 상악 중절치에 존재하던 보철물이 파절된 주소로 81세 여환이 발치를 위해 내원하였음. 초진 파노라마 사진.

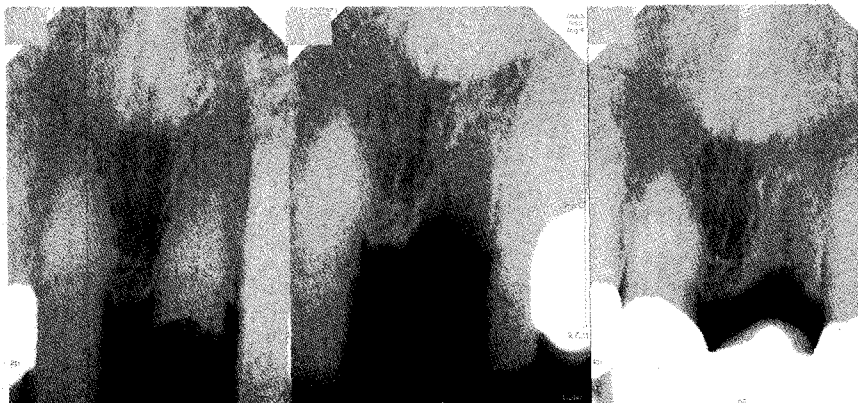

그림 2. 발치후 BRONJ가 발생하는지, 골 치유가 잘 나타나는지를 관찰하기 위해서는 치근단 사진을 술전, 수술 직후, 수술후 1~2개월째 촬영하여 비교하는 것이 추천됨.

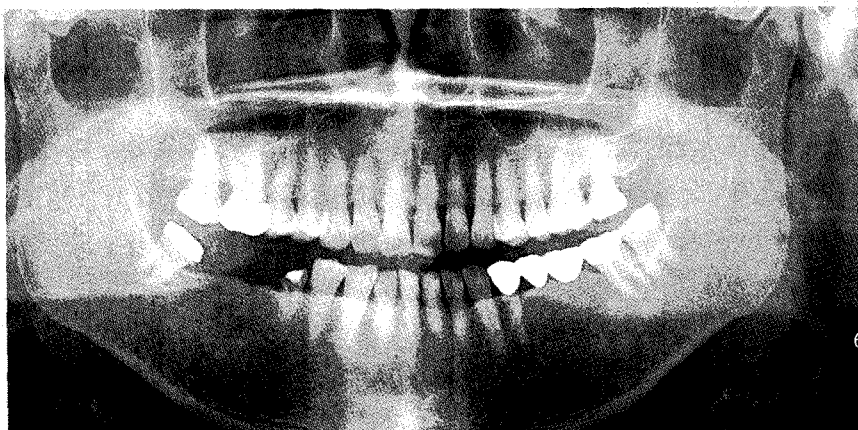


그림 3. 골다공증이 있는 환자의 임플란트 수복. 초진 파노라마 사진

임상가를 위한 특집 ③

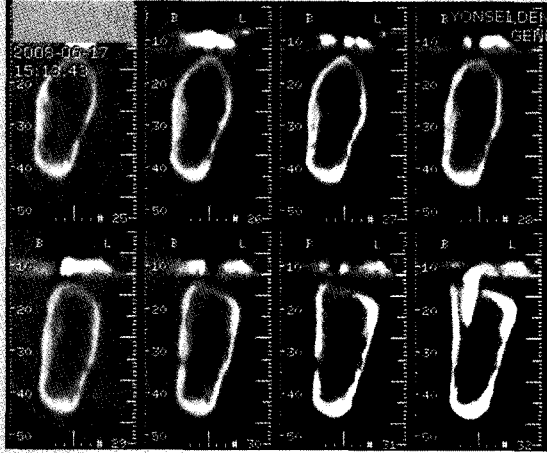


그림 4. 식립할 위치의 치조정의 cortical layer가 얇아져 있음. 부주의한 시술을 하는 경우 임프란트가 하악골 내로 이동할 수도 있으므로 주의해야 함.

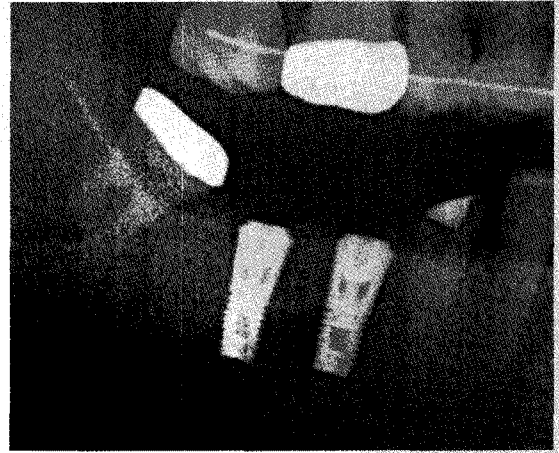


그림 5. 임프란트 식립 후 방사선 사진

하였다고 하였다. 임프란트 시술을 위해 내분비내과와 상의하여 약물을 칼슘제제로 바꾸고, 경구용 Bisphosphonate를 중단하였다. 악골에도 골다공증이 이환될 수 있으므로, 임프란트 식립부위의 골량과 골질을 평가하기 위해 치과용 CBCT(conebeam computer tomography)를 촬영하였다. 예상대로 무치악 부위의 골 소주가 감소된 양상이었으며, 치조정 부위의 cortical layer도 골다공증이 이환되지 않은 환자들에 비해 매우 얇았다.

수술 소견상 하악 구치부임에도 불구하고, CT 소견과 비슷하게 골질이 매우 약했다. 얇은 cortical layer에서 충분한 initial stability를 얻기 위해 신중히 drilling을 시행하였고, 임프란트의 디자인도 뼈기 형태의 매식체를 사용하였다. 초기고정을 얻은 후, 2회법으로 수술을 진행하기로 결정하고 봉합하였다. 이후 충분한 임프란트-골 유착기간을 부여한 후 2차 수술을 시행하였고, 2차 수술시 임프란트 주위에 각화치은을 얻기 위해 노력하였다. 통상적인 임프란트 보철을 시행하고 난 후 내과와 상의하여 다시 Bisphosphonate 제제를 투여하였다. 환자에게 임프란트 주위 구강위생관리의 중요성을 강조하였으며,

정기 검사를 통해 임프란트 주변의 골 변화 양상을 관찰하면서, late implant failure 발생 여부를 주의 깊게 관찰하고 있다.

#### IV. 토의

Bisphosphonate 약물을 복용중인 환자가 치과에 내원하였을 때, 치료전 고려사항은 크게 두 가지로 나눌 수 있는데<sup>1)</sup>, 어떤 종류의 치과치료를 예정하고 있는가?<sup>2)</sup> 어떤 종류의 Bisphosphonate를 복용중인가? 또는 복용전인가? 가 그것이다<sup>3,7)</sup>.

##### 치과치료의 종류에 따른 고려사항

어떤 치과치료를 예정하고 있는지에 대해 먼저 살펴보면 Bisphosphonate가 몸 전체 파골세포의 기능을 억제시키므로, 비단 발치뿐만 아니라 모든 치과 치료와 관계가 된다.

예를 들면 골다공증 및 골다공증 약제와 가장 관련이 적을 것 같은 교정치료와 관련된 이슈도 존재한다.

어린이나 청년이 교정 환자의 대부분을 차지하지만 중년 이후의 성인교정환자도 존재하며, 최근 임프린트나 보철을 위한 부분교정이 대중화되면서 중장년층 이후의 환자도 증가하고 있다. 2005년 Schwartz는 Bisphosphonate 치료중인 환자에서 교정력을 가했을 때의 효과와 관련하여 흥미로운 증례를 보고하였는데, 악성종양의 골전이를 치료하기 위해 정맥주사용 bisphosphonate 치료를 받은 환자에서 교정치료가 실패한 증례를 보고하였다<sup>10)</sup>. 2007년과 2009년 미국교정학회지에서 골다공증약물을 경구 투여하는 환자들의 교정치료 증례를 소개하면서 약제의 기전과 발생할 수도 있는 교정적인 문제에 대해 언급하였다<sup>11~13)</sup>. 그러므로 중장년의 환자나 악성종양의 치료를 받은 경력이 있는 환자가 교정치료를 위해 내원하는 경우 골다공증의 이환 여부, 그리고 Bisphosphonate 투약여부를 반드시 확인하여야 한다.

이와 반대로, Bisphosphonate나 BRONJ가 이슈화 되기 이전부터 골다공증과 관련하여 많은 연구들이 진행된 분야는 구강악안면방사선 영역이다. 구강악안면방사선학자 그리고 내분비내과의사들은 골다공증 진단 검사인 골밀도검사를 시행받는 환자보다, 치료에 치료를 받으러 오는 사람들이 훨씬 많기 때문에, 치료 내원 시 촬영하는 방사선 사진으로 골다공증을 조기에 발견할 수 있다면, 무증상이 특징인 골다공증을 조기진단 할 수 있고, 이것은 환자의 삶의 질 향상에 중요한 영향을 끼친다고 생각했기 때문이다<sup>14~15)</sup>. 이러한 연구의 한계는 방사선 사진의 촬영 방법이나 국소적 요인에 의해서 영상의 질(quality)이 영향을 받을 수 있기 때문에 주의해야 한다. 주 연구대상은 치근단 사진과 파노라마 사진인데, 파노라마 사진을 이용한 판독이 더 객관적으로 받아들여지고 있다. 치근단 사진과 step wedge 등을 조합하여 골밀도를 객관적으로, 그리고 정량화하여 평가하는 시도들이 있어 왔으나 위턱 치조골 부위의 골밀도는 전신적인 골밀도 상태 외에도 국소적인 염증 등 치아 및 주변상황에 따

라 달라질 수 있으므로 전신 골다공증과 연관성을 밝히기에는 한계가 있다. 파노라마 사진을 이용해 평가할 때 가장 주의해야 하는 점은 악골의 운동에 따라 골밀도가 달라질 수 있으므로 그 효과를 최소화할 수 있는 부위를 평가해야 한다는 것이다<sup>4)</sup>. 즉, 교근의 영향을 받는 하악각 부위를 계측하게 되면 환자의 전신적인 골밀도 요소뿐만 아니라 환자의 저작습관 및 교근의 활성화 요소에도 영향을 받기 때문에 다른 결과를 나타낼 수 있기 때문이다. 이러한 문제점을 극복하기 위한 index들이 소개되었는데, 그 중 가장 믿을만한 것은 이공(mental foramen) 근처의 하악골 inferior cortical bone의 형태를 평가하는 것이다. 정상인인 경우에 cortical lining이 뚜렷하게 보이는 반면, eroded cortex인 경우 골다공증과 관련이 있을 수 있으므로 파노라마 사진에서 이러한 소견이 관찰되면 환자에게 골밀도 검사를 권유하는 것이 추천된다<sup>4)</sup>.

#### Bisphosphonate 종류에 따른 고려사항

두 번째 고려사항은 Bisphosphonate 제제의 종류, 그리고 투약 여부에 관한 것이다. 이것은 AAOMS position paper에 잘 분류되어 있는데, 경구용 제제를 투여 예정인 환자, 정맥주사용 제제를 투여 예정인 환자, 경구용 제제를 투여 받았거나 투여 중인 환자, 정맥주사용 제제를 투여 받은 또는 투여 중인 환자로 나누고 있다. 이렇게 나누는 근거는 가장 확실히 알려진 사실, 즉 경구용 제제보다 정맥주사용 제제를 사용할 때 BRONJ가 더 많이 발생한다는 것에 근거한다. 각 내용에 대한 세부 내용은 다음과 같다<sup>3,6,7)</sup>.

경구용 Bisphosphonate 제제를 투여 예정인 환자는 주로 골다공증을 치료하거나 예방하기 위해 복용하는 경우가 많다. AAOMS position paper 및 많은 내과의사들은 경구용 제제를 투여하는 경우 BRONJ가 잘 발생하지 않기 때문에 큰 문제가 없다고 주장하는 경우가 많다. 그러나 경구용 제제라고 하

## 임상가를 위한 특집 ③

더라도 약의 특성상 반감기가 길고 cumulative effect가 있기 때문에 장기적인 투여까지 고려한다면 경구용 제제를 투여 예정이라고 하더라도 미리 치과 검진을 통해 원인이 될만한 치료를 받은 후에 Bisphosphonate 제제를 투여해야 하는 것이 추천된다. 물론 이 단계에서 환자와 충분한 대화를 통해서 골다공증 치료를 독려하면서 치과 치료를 진행해야 하는데, 환자에게 극단적인 단어, 예를 들면 “턱이 썩는다”, “악골이 녹는다” 등의 단어를 사용하게 되면 환자가 골다공증 치료 자체를 회피하게 될 수 있으므로 주의해야 한다.

정맥주사용 제제 투여 예정환자는 심한 골다공증, multiple myeloma, 파젯씨 병, metastatic bone tumor의 전신질환을 가지고 있는 환자로, 이러한 환자들은 정맥제제를 투여하기 전에 적극적인 치과치료를 받아야만 한다. 마치 ORN(Osteo Radio Necrosis)을 예방하기 위해 두경부암 환자의 방사선 치료 전 치과치료(PreRTx dental care)를 시행하는 것과 비슷한 프로토콜로 치과 치료를 끝내고 Bisphosphonate를 투약하는 것이 권장된다. 정맥주사 제제를 투여 받고 나면 발치 등 관혈적인 치료가 불가능하므로 불량한 예후를 보이는 치아는 모두 미리 발치되어야 하며, 장기적으로 유지하기 힘든 치아도 발치가 추천된다. 또한 적절한 치주 치료를 시행해야 하고, 맞지 않는 틀니는 다시 제작하는 등 BRONJ가 발생할 수 있는 원인을 모두 해결한 후에 치료를 진행하는 것이 추천된다. 그러나 이것이 항상 가능한 것은 아닌데, 특히 multiple myeloma와 같은 악성종양 환자인 경우 종양의 치료가 우선적으로 고려되어 치과적 전처치가 무시되는 경우가 있는데, 종양내과 전문의와의 협진과 신속한 진료 시스템을 구축하여 최대한 빨리 치과적인 문제를 해결하고 치료받는 것이 좋다. 만약 발치를 시행한다면, 골조직의 치유가 이루어진 후 Bisphosphonate 투여가 추천된다.

실제 치과 임상에서 가장 고민스러운 환자군은 경구

용 Bisphosphonate 제제를 투여 받았거나 투여 중인 환자들이다. 경구용 제제를 투여받는 환자에서 치료 후 악골괴사의 가능성은 낮은 것으로 알려져 있으나, 100% 발생하지 않는 것이 아니므로 시술 전에 주의를 요한다. 우선 시술 전에 발생할 지 여부를 평가하는 것이 가장 중요하데, BRONJ의 risk factor와 관련된 내용을 문진을 통해 확인하는 것이 첫 단계이다. 즉, 나이, 성별, 복용기간, 스테로이드 투약여부, 당뇨 등 다른 전신질환 여부 등을 문진해야 한다. 그 이후 serum CTx(c-terminal telopeptide) 검사를 통해 osteoclast의 function을 평가한다. Marx의 연구에 따르면 100, 150을 기준으로 위험여부를 판단하라고 추천하고 있지만<sup>6)</sup>, 검사 수치 자체의 오차가 있을 수 있으므로 절대적인 기준으로 삼는다고 보다 Bisphosphonate가 얼마나 효과적으로 osteoclast를 inhibition 시키고 있는지를 판단하는 정보로 사용하는 것이 좋다. 시술 전에 Bisphosphonate가 얼마나 효과적인지 예측할 수 있는 것은 치과 방사선 사진이다. 특히 치근단 사진에서 lamina dura가 뚜렷하게 관찰되거나 density가 증가하는 것이 보이는 경우 Bisphosphonate의 효과가 잘 나타나고 있음을 의심할 수 있으므로 주의해야 한다. 발치가 필요로 하는 환자인 경우 내과 주치의와 상의하여 drug holiday를 시행할 수 있는지를 자문한다. Drug holiday가 크게 의미가 없다고 하는 경우도 있지만, 골다공증이 경미하거나 다른 약제로 바꿀수 있는 경우 약 2~3달간의 drug holiday를 갖는 것은 나쁜 전략은 아니다. Drug holiday를 가진 후 다시 serum CTx 검사를 시행하여 CTx의 값뿐만 아니라 증가 또는 감소 정도를 평가하고, risk가 높지 않다고 판단되면 발치를 시행한다. 발치 전 예방적 항생제를 반드시 투약한 후 발치를 시행하고, 발치를 시행한 후에 반드시 시술 직후 치근단 사진을 촬영하여 잔존 치근이 있는지를 확인한다. 발치 1달 후 재내원 시켜서 시술 직후와 같은 방법으로 치근단 사진을 촬영하여 발치 직후와 차이를 비교하여 치조골의 개조(alveolar bone remodeling)를

판단한다. 만약 lamina dura가 열어지고 발치와에 trabecular pattern이 보인다면 정상적인 골 치유 양상으로 판단할 수 있으므로 후속 치료인 보철 치료를 진행하고, 필요하다면 다시 Bisphosphonate 치료를 진행한다.

정맥주사용 제제 투여받은 또는 투여 중인 환자, 즉 Zoledronate, Pamidronate 등을 투여 받은 환자의 치과 치료는 주의해야 한다. 관혈적인 치과 치료 후 악골괴사 발생 가능성이 매우 높기 때문에 반드시 구강악안면외과 의사에게 의뢰해야만 한다. 가철성 보철물은 연조직을 자극하지 않도록 잘 조절되어야 하며, 감염이 발생하는 경우 적극적으로 치료하되 비외과적인 치료를 위주로 즉, 항생제 요법, 구강양치약 사용 등 대증적인 요법을 주로 시행한다. 필요에 따라 악골 절제 후 재건술이 필요할 수도 있다.

#### Bisphosphonate와 치과 임프란트

지금까지 기술한 두 가지 이슈는 주로 임프란트가 아닌, 일반적인 BRONJ와 관련된 내용이었다. AAOMS position paper에는 local factor로 임프란트가 포함되어 있지만, 실제 임상에서 모든 임프란트 치료에서 BRONJ가 발생하지는 않았다. BRONJ가 이슈화 되기 시작하면서, 몇몇 retrospective study를 통해 Bisphosphonate를 복용중인 환자에서 임프란트 시술시 BRONJ나 success rate가 큰 차이가 없다는 논문들이 보고되었다. 2008년 Bell 등에 의하면 42명 101개의 임프란트를 추적 조사한 결과 95%의 성공율을 보였고, BRONJ를 유발한 증례는 없다고 하였다<sup>16)</sup>. Grant 등의 연구에서는 1319명의 40대 이상 여자환자에서 115명, 468개의 임프란트를 대상으로 한 retrospective study에서도 2개의 임프란트만 실패했고, 또한 BRONJ의 발생은 없었다고 하였다<sup>17)</sup>. 이러한 후향적인 연구를 근거로 임프란트와 BRONJ와의 관계는, 발생한 증례가 존재하지만, 흔한 것은

아니라는 의견이 대부분이었다<sup>8)</sup>.

그러나 2009년 shirota가 상악골에 임프란트와 관련하여 발생한 BRONJ에 대해 발표한 논문 이후<sup>19)</sup>, 2010년 미국구강악안면외과학회에 임프란트와 관련된 serial case들이 보고되면서, 임프란트와 BRONJ와의 관계가 재 조명되기 시작했다<sup>20~23)</sup>. 발치에 의해 발생하는 BRONJ와는 달리, 수술 직후에 BRONJ가 발생하는 경우는 적지만, 가장 큰 문제는 late failure가 발생하는 경우가 많고, 이것이 BRONJ와 연관된 경우가 많다는 것이다<sup>18, 20~21)</sup>. 즉, 보철물이 delivery 된 이후 몇 년이 지난 후에도 BRONJ가 발생할 수 있으며, 이것을 환자에게 주지시켜야 하고, 보철물 delivery 후 정기검진이 필수적이라고 하였다. 그러므로 경구 Bisphosphonate를 투여한 환자에서 임프란트를 식립한 직후에 BRONJ가 발생하지 않았다고 안심할 수는 없으며, 골다공증 약의 특성상 장기간 복용해야 하는 경우가 많으므로, 정기적인 검사를 통해 임프란트 주위 골질의 변화양상을 면밀히 관찰해야 하며, 필요시 내분비내과 의사와 협진하는 것이 추천된다.

## V. 결론

지금까지 기술한 내용들을 근거로 Bisphosphonate를 투여한 환자의 임프란트 시술시 주의할 점은 다음과 같다.

1. 정맥 주사제제 투여가 의심되는 경우, 적절한 문진과 주치의 자문을 통해 투약 여부를 확인한 후, 정맥제제를 투약한 환자의 임프란트는 피해야 한다.
2. 경구용 제제를 복용중인 환자에서는 주치의 자문을 통해 현재 골밀도를 포함하여 골다공증의 severity를 확인하고, Bisphosphonate 제제를 다른 약물로 대체할 수 있는지 협의한다.
3. 시술전 sCTX를 통해 osteoclast suppression

- 정도를 확인하고, 그 외의 위험요소를 평가한다 (나이, 복용기간, 당뇨, 신장질환, 스테로이드 투약등 관련된 전신질환여부, 하악골 하연의 두께등)
4. 전체적인 임플란트 시술의 risk and benefit를 평가하여, 임플란트 술식이 환자에게 도움이 된다고 판단되고, risk가 비교적 낮은 경우(젊은 나이, 짧은 투약기간, 150이상의 sCTX, Drug holiday를 가질 수 있을 정도의 골다공증 상태, 전신질환과 무관)인 경우 임플란트 시술을 시행한다.
  5. 시술전 late failure와 BRONJ 발생 가능성에 대해 충분한 설명을 해야 하며, 이에 대한 동의서를 받도록 한다.
  6. 보철물 장착후에도 구강위생관리가 중요함을 강조하고, 최소 6개월 간격으로 내원하게 하여 위생관리를 시행하고, 적절한 시기에 치근단 사진 등 방사선학적 평가를 시행하여, 임플란트 주위 골 밀도의 변화를 면밀히 관찰해야 한다.
  7. 임플란트 주위조직의 유지를 위해 임플란트 주위에 각화치은이 존재하는 것이 중요하며, 발치후 즉시 식립은 피하는 것이 좋다.

### 참 고 문 헌

1. Patel V, McLeod NM, Rogers SN, Brennan PA. Bisphosphonate osteonecrosis of the jaw-a literature review of UK policies versus international policies on bisphosphonates, risk factors and prevention. *Br J Oral Maxillofac Surg* 2011;49(4):251-257.
2. Yoneda T, Hagino H, Sugimoto T, et al. Bisphosphonate-related osteonecrosis of the jaw: position paper from the Allied Task Force Committee of Japanese Society for Bone and Mineral Research, Japan Osteoporosis Society, Japanese Society of Periodontology, Japanese Society for Oral and Maxillofacial Radiology, and Japanese Society of Oral and Maxillofacial Surgeons. *J Bone Miner Metab* 2010;28(4):365-383.
3. Ruggiero SL, Dodson TB, Assael LA, et al. American Association of Oral and Maxillofacial Surgeons position paper on bisphosphonate-related osteonecrosis of the jaws--2009 update. *J Oral Maxillofac Surg* 2009;67(5 Suppl):2-12.
4. Ruggiero SL, Dodson TB, Assael LA, et al. American Association of Oral and Maxillofacial Surgeons position paper on bisphosphonate-related osteonecrosis of the jaw - 2009 update. *Aust Endod J* 2009;35(3):119-130.
5. Filleul O, Crompton E, Saussez S. Bisphosphonate-induced osteonecrosis of the jaw: a review of 2,400 patient cases. *J Cancer Res Clin Oncol* 2010;136(8):1117-1124.
6. Marx RE, Cillo JE, Jr., Ulloa JJ. Oral bisphosphonate-induced osteonecrosis: risk factors, prediction of risk using serum CTX testing, prevention, and treatment. *J Oral Maxillofac Surg* 2007;65(12):2397-2410.
7. Ruggiero SL, Drew SJ. Osteonecrosis of the jaws and bisphosphonate therapy. *J Dent Res* 2007;86(11):1013-1021.
8. Markiewicz MR, Margarone JE, 3rd, Campbell JH, Aguirre A. Bisphosphonate-associated osteonecrosis of the jaws: a review of current knowledge. *J Am Dent Assoc* 2005;136(12):1669-1674.
9. Marx RE. Pamidronate (Aredia) and zoledronate (Zometa) induced avascular necrosis of the jaws: a growing epidemic. *J Oral Maxillofac Surg* 2003;61(9):1115-1117.
10. Schwartz JE. Ask us: Some drugs affect tooth movement. *Am J Orthod Dentofacial Orthop* 2005;127(6):644.
11. Zahrowski JJ. Optimizing orthodontic treatment in patients taking bisphosphonates for osteoporosis. *Am J Orthod Dentofacial Orthop* 2009;135(3):361-374.
12. Rinchuse DJ, Sosovicka MF, Robison JM, Pendleton R.



## 참 고 문 헌

- Orthodontic treatment of patients using bisphosphonates: a report of 2 cases. *Am J Orthod Dentofacial Orthop* 2007;131(3):321-326.
13. Zahrowski JJ. Bisphosphonate treatment: an orthodontic concern calling for a proactive approach. *Am J Orthod Dentofacial Orthop* 2007;131(3):311-320.
  14. Taguchi A. Triage screening for osteoporosis in dental clinics using panoramic radiographs. *Oral Dis* 2010;16(4):316-327.
  15. Taguchi A, Asano A, Ohtsuka M, et al. Observer performance in diagnosing osteoporosis by dental panoramic radiographs: results from the osteoporosis screening project in dentistry (OSPD). *Bone* 2008;43(1):209-213.
  16. Bell BM, Bell RE. Oral bisphosphonates and dental implants: a retrospective study. *J Oral Maxillofac Surg* 2008;66(5):1022-1024.
  17. Grant BT, Amenedo C, Freeman K, Kraut RA. Outcomes of placing dental implants in patients taking oral bisphosphonates: a review of 115 cases. *J Oral Maxillofac Surg* 2008;66(2):223-230.
  18. Javed F, Almas K. Osseointegration of dental implants in patients undergoing bisphosphonate treatment: a literature review. *J Periodontol* 2010;81(4):479-484.
  19. Shirota T, Nakamura A, Matsui Y, et al. Bisphosphonate-related osteonecrosis of the jaw around dental implants in the maxilla: report of a case. *Clin Oral Implants Res* 2009;20(12):1402-1408.
  20. Bedogni A, Bettini G, Totola A, et al. Oral bisphosphonate-associated osteonecrosis of the jaw after implant surgery: a case report and literature review. *J Oral Maxillofac Surg* 2010;68(7):1662-1666.
  21. Goss A, Bartold M, Sambrook P, Hawker P. The nature and frequency of bisphosphonate-associated osteonecrosis of the jaws in dental implant patients: a South Australian case series. *J Oral Maxillofac Surg* 2010;68(2):337-343.
  22. Lazarovici TS, Yahalom R, Taicher S, et al. Bisphosphonate-related osteonecrosis of the jaw associated with dental implants. *J Oral Maxillofac Surg* 2010;68(4):790-796.
  23. Martin DC, O'Ryan FS, Indresano AT, et al. Characteristics of implant failures in patients with a history of oral bisphosphonate therapy. *J Oral Maxillofac Surg* 2010;68(3):508-514.