

QUESTION ?

What is your diagnosis?

최지혜
대한수의사회
학술홍보국제협력위원회 위원
수의 영상 진단학 박사
전남대학교 교수
vetweicom@hanmail.net



신상명세

1. 품종 : 말티즈
2. 성별 : F/S
3. 연령 : 8년령

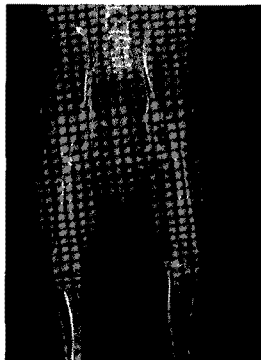
임상 증상 및 병변

어제 산책을 다녀온 후 갑자기 좌측 후지 파행을 보여 내원하였습니다. 좌측 다리에 간헐적으로 체중 부하를 하고 있지만, 심한 파행을 보이고 통증을 호소했습니다.

신체 검사를 실시한 결과 양측 고관절은 이상 소견이 없었고, 우측 슬개골은 grade 2 정도로 탈구되었으나 통증을 호소하거나 파행을 보이지 않았습니다. 좌측 슬관절 부분을 촉진할 때 통증을 심하게 호소했고, 관절 유동성이 확인되었습니다. 특히, 경골이 전방으로 변위되는 draw sign이 확인되었습니다. 양측 후지의 근육 위축이나 열감, 부종 소견은 없었습니다.

호흡 곤란의 원인을 찾기 위해 흉부 방사선 검사를 실시했습니다. 어떤 이상 소견이 확인됩니까?

(A)
전후방상



R

(B)
우측 슬관절 외측상

