

투고일 : 2011. 10. 25

심사일 : 2011. 10. 26

게재확정일 : 2011. 11. 17

근관치료에서의 레이저의 활용

신구대학교 치위생과¹⁾, 가톨릭대학교 성바오로병원 치과보존과²⁾, 강동경희대병원 치과대학병원³⁾
 경희대학교 치의학전문대학원 치과보존학교실⁴⁾
 허성윤¹⁾, 임은미²⁾, 김선영³⁾, *박상혁^{3,4)}

ABSTRACT

Lasers in Endodontics

¹⁾Department of Dental Hygiene, Shingu College,

²⁾Department of Conservative Dentistry, St. Paul's Hospital,

³⁾The Catholic University of Korea, Kyung Hee University Hospital at Gangdong

⁴⁾Department of Conservative Dentistry, School of Dentistry, Kyung Hee University

Sun Yoon-Huh¹⁾, Eun Mi-Rhim²⁾, Sun Young Kim³⁾, *Sang Hyuk Park^{3,4)}

Er: YAG laser irradiation utilizing the newly developed RCLase side-firing spiral tip was used for the cleansing of root canals following their bio-mechanical preparation with ProTaper Ni-Ti files. The distal and palatal roots of 20 freshly extracted molar teeth were instrumented to size F3 with ProTaper files. In the experimental group (10 teeth) the pulp chamber and the root canals were filled with EDTA 17% and the root canals were lased for 30 s using the Er: YAG laser irradiation at 600 mJ per pulse and a frequency of 12 Hz.

In the control group (10 teeth) the root canals were not lased. Scanning electron microscope analysis showed clean wall surfaces of the lased root canals with open dentinal tubules, free of smear layer and debris. In the scanning electron microscope photographs of the walls of the non-lased root canals a considerable amount of debris could be detected.

It appears that an efficient cleansing of the root canal system can be achieved by using the Er:YAG laser irradiation with the RCLase Side-firing Spiral Tip following bio-mechanical preparation of the root canal with Ni-Ti Taper files.

Key words : Er:YAG laser, RCLase side-firing spiral tip, ProTaper

* 교신저자 : 박상혁 shpark94@khu.ac.kr, 02-440-6206

* Corresponding to Sang Hyuk Park, D.M.D., M.S.D., Ph.D.

레이저 기술은 매우 빠르게 발전하였다. 오늘날 다양한 범위의 특성을 가진 새로운 레이저가 있고, 치과 분야에서 사용되고 있다. 지난 20년 동안 근관 치료를 위한 새로운 장치와 기술을 찾기 위한 연구가 언제나 이루어 졌고, 많은 경험과 지식이 얻어졌다.

성공적인 근관 치료는 근관 시스템으로부터 미생물을

제거하는 데에 달려있다. 이는 근관의 생역학적 기구 조작에 의해 달성된다. 그러나 여러 연구들은 근관 시스템 내 미생물의 완벽한 제거가 결국 불가능하다는 것을 보여주고 있다¹⁻³⁾. 4개의 Ni-Ti 형성 기술을 사용한 기구 조작을 통해서도 근관 표면의 35%는 변하지 않고 남아있다는 것이 밝혀졌다.

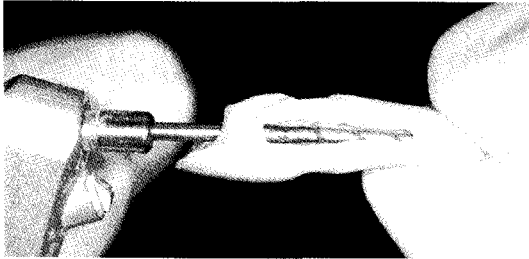


그림 1. 원통형의 RCLase Sidefiring Siral Tip

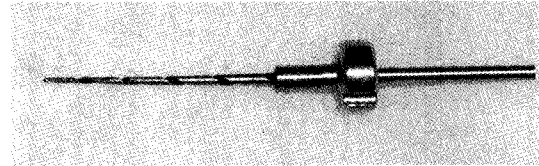


그림 2. RCLase Sidefiring Siral Tip

Nd:YAG, 아르곤, 다이오드와 같은 레이저 시스템에서 에너지는 근관내로 얇은 광섬유를 통해 전달된다. 살균 효과와 더불어 이러한 특징인 근관 충전 전의 기구 조작 단계 후 근관 시스템의 완벽한 세척을 얻기 위한 근관치료에 사용될 수 있다⁴⁾.

비록 Nd:YAG 레이저⁵⁾, 아르곤 레이저⁶⁾, 다이오드 레이저⁷⁾를 사용하여 레이저를 조사를 했을 때 미생물 또는 그 잔사가 근관 내에서 상당히 감소하지만, 이런 목적으로 광섬유를 사용하는데 간과할 수 없는 두 가지 단점이 있는데 모두 레이저 에너지가 광섬유 팁 끝에서 직선으로 나아가는 것과 관련되어 있다.

첫 번째 단점은 도말층, 미생물의 제거는 가능하지만, 모든 근관벽을 세척하기는 어렵고, 레이저가 직선 방향으로 향하기 때문에, 근관의 측면을 조사하는 것이 거의 불가능하다⁸⁾.

두 번째 단점은 이런 술식의 안정성과 관련되어 있다. 치근단 부근에서 광섬유로부터 조사된 레이저 빛이 근단공을 넘어서까지 뻗어나갈 수 있다. 이는 치아지지조직에 바람직하지 않는 효과를 일으킬 수 있고, 치아 근처에 있는 이공 또는 하악 신경관과 같은 구조물에 위해를 가할 수 있다.

근관 시스템에서 레이저 에너지를 사용할 수 있는 가능성이 큰 것은 사실이지만, 근관치료용 팁의 개선이 필요하다. 모든 근관벽에 조사를 하고 동시에 안전성을 확실하기 위해 새로운 근관치료 팁이 개발되었다. 치아의 경조직에 대한 사용 허가가 난 이후로, Er:YAG 레이저는 임상가들 사이에서 인기가 증가하였다⁹⁾.

팁의 맨 끝 부분만 열려있어 빛이 직선방향으로만 나아가는 것이 아니라, 이 레이저의 광선은 빈 관을 통해 전달되어 측방으로 빛이 조사될 수 있도록(side-firing) 팁이 개발되었다. 근관치료에서 레이저의 사용^{10~12)}에 대한 이전의 연구들에서 Er:YAG 레이저의 질에 대한 데이터와 경험이 얻어졌고, 이는 새로운 근관치료용 레이저 팁을 개발할 수 있는 길을 마련해주었다. Endolase side-firing 나선 팁은 Ni-Ti 회전 기구조작에 의해 성형된 근관의 부피와 모양에 맞도록 설계되었다. 이는 팁 전체를 따라 위치한 나선 슬릿을 통해 근관벽 전체에 측방으로 Er:YAG 레이저를 조사한다. 팁의 끝부분은 막혀있어 근단공을 넘어서 레이저가 통과하지 않도록 방지하고 있다(그림1,2).

20개의 발치된 하악, 상악 대구치의 원심, 구개측 근관을 Ni-Ti(ProTaper) 파일을 사용하여 F3 사이즈까지 형성하였다. 무작위로 골라진 10개의 치아(실험군)는 근관 성형을 따라 치수강과 근관내에 EDTA 17%로 채웠다. 실험군에 속하는 치아의 근심, 구개측 근관은 Er:YAG 레이저(Opus 20, Lumenis-Opus Dent, Israel)를 사용하여 12Hz의 주파수로 30초씩 각 근관 내에 1000mJ/pulse로 조사하였다. 레이저 조사를 위해 RCLase side-firing 나선 팁이 사용되었다. 레이저 조사한 치근을 제거하여, 장축 방향으로 쪼갬 후 SEM(scanning electron microscopic) 평가를 시행하였다(그림3). 레이저를 조사하지 않은 대조군 10개의 대구치의 근심, 구개측 근관도 비슷한 방법으로 준비하여 SEM 평가를 하였다.

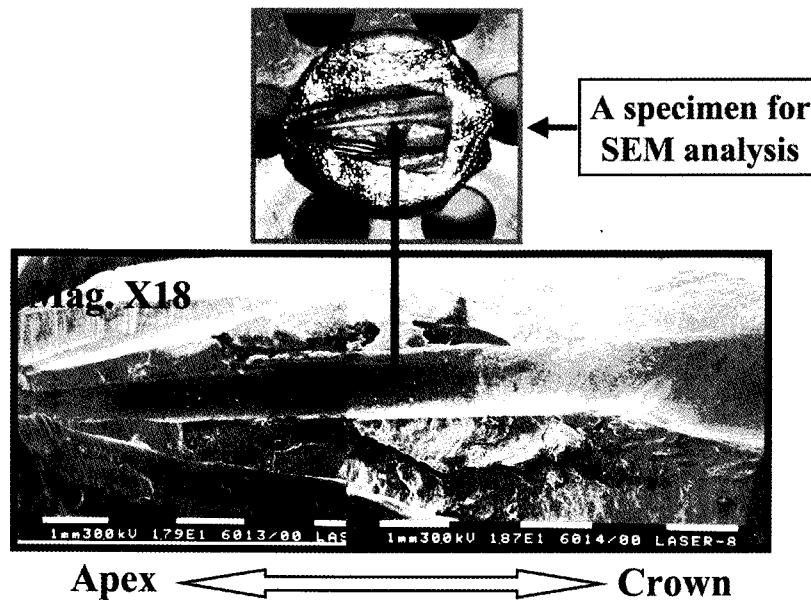


그림 3. 주사전자미경 관찰을 위해 상악 대구치의 palatal root를 수직으로 절단한 모습으로, 수직 화살표는 주사전자현미경상의 근관으로 확대해서 나타난 모습이다(배율 18배).

레이저 조사 치근관의 SEM 사진은 매우 깨끗한 표면과, 도말층, 잔사가 없고, 상아세관이 열려있는 모습을 보였다(그림 4,5,6b).

반대로, 레이저 조사하지 않은 치근관의 SEM 사진은 근관벽 표면에 산재되어 있는 상당량의 잔사를 관찰할 수 있었다(그림 6a).

이 결과를 바탕으로 Ni-Ti ProTaper 파일을 이용한 생역학적 형성 후에 RCLase side-firing 나선 팁을 이용한 Er:YAG 레이저 조사를 하면 효과적으로 근관을 세척할 수 있다는 것이 밝혀졌다.

유기 구조물 그리고 때때로 감각신경의 말단 또한 포함하고 있다. 또한 상아세관은 세균층에 중요한 투과성을 띄고 있다.

치근관에는 추가적인 근관과 측지관에 문제가 발생할 수 있는 것이 증명되었으며, 근관의 형성이 거의 불가능한 이러한 구조(심지어 발수도 불가능하다) 때문에 합병증이 발생할 수 있고, 감염된 연조직이 근관에 남아 있기 때문에 염증 반응을 악화시킬 수 있다.

I. 근관치료에서 레이저 치료의 문제점 (치근단 1/3부위)

상아세관은 약 직경 2 μ m의 조상아세포 섬유(Tomes' fiber)를 포함하고 있으며, 게다가 조직액,

II. 근관내의 세균총

감염근관의 세균총은 다른 종류의 세균으로 특징지워진다. 발치한 감염치아에 대한 연구에서, Baumgartner와 Falker¹⁹⁾는 근단부 5mm내 치근관에서 20종류의 세균을 발견하였다. 대부분의 경우, 세균총은 우식 병소의 결과이다. 세균과 그 대사산물로 인한 염증반응은, 처음엔 충혈

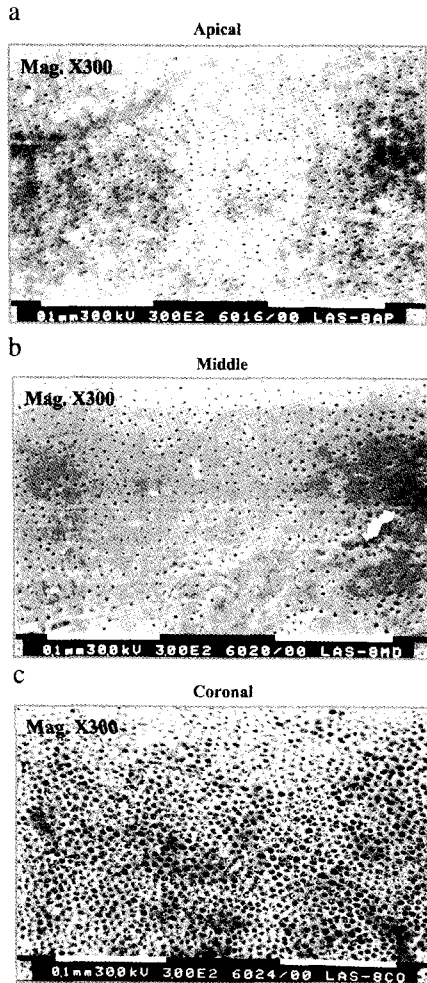


그림 4. a,b,c는 각각 apical, middle, coronal 부분의 근관벽을 레이저로 처리한 주사전자현미경 사진이다(배율 300배).

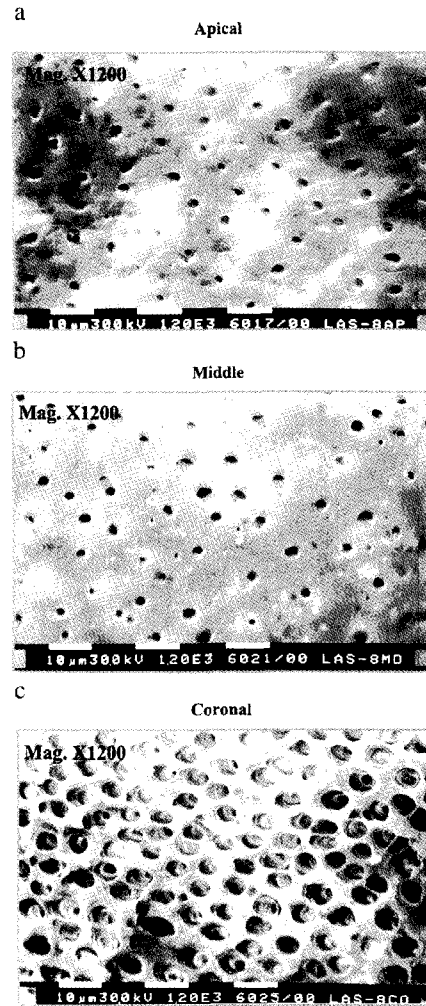


그림 5. a,b,c는 각각 apical, middle, coronal 부분의 근관벽을 레이저로 처리한 주사전자현미경 사진이다(배율 1200배).

상태로 시작하고 그 최종적 결과는 치수의 괴사이다. 생존 치수의 모든 방어 기전이 사라져있기 때문에, 다른 종류의 세균이 근관내에 정착하고 장애없이 증식할 수 있다.

세균이 치근단 조직으로 통과할 때, 근단부에 방어 반응이 일어나고, 이는 농, 치아 육아종 또는 치근단 낭종으로 이어지게 된다. 염증반응은 다양한 요소와 세균의 대사산물에 의해 발생한다. 그 결과 골 파괴를 포함한 점진적인 치근단 조직의 파괴가 일어난다. 치근단 치주염이 그 전에

일어나고, 치근관과 상아세관내에 들어있는 세균에 의해 유지된다. 근관치료의 결정적인 목표는 근관내의 병원성 세균을 효과적으로 최대한 감소시키는 것이다^{14,15)}.

Ⅲ. 근관치료 방법

병력에 따라 두 술식 중 한 가지를 선택한다.




그림 6. a와 b는 Protaper Ni-Ti file을 이용하여 생물학적-기계적으로 근관형성된 근관벽을 주사전자 현미경으로 촬영한 사진으로 a는 레이저 처리하기 전이고, b는 처리 후의 사진이다.

3.1 생활 치수 발수

이는 외상 또는 세균에 의한 자극에 의해 염증이 치수 내에 생겼을 때 사용한다. 우선, 무균 술식 상태에서 치관과 치근의 치수 전체를 제거한다. 이때, 근관 내에 세균 군집화는 아직 일어나지 않은 상태이다. 특별한 세균-감소 방법은 필수적이지 않다. 이런 종류의 신경 치료는 80%이상의 성공률을 보인다⁶⁾.

3.2 괴저 치료(Gangrene treatment)

괴저 치료는 세균과 관련된 근관 또는 치근부 치수의 부분 혹은 완전 파괴가 일어난 경우에 필요하다. 우식에 의한 감염과 비슷하게 미생물은 측방 상아 세관으로 이동하면서 치근관의 상아질을 연화시킨다. 특히 근단부 1/3부위는, 다양한 크기로 존재하는 분지된 근관 때문에, 미생물이 치주 간극(periodontal gap)으로 이동 가능하다. 이는 치근단 골수염 또는 진행된 단계에서, 치근단 육아종으로 진행 가능하다. 괴저 치료의 목표는 감염 치수 조직을 제거하고, 세균에 의해 변화된 치근관벽 부분을 기계적 방법(내강을 확장하는 방식)으로 제거하는 것이다. 그러나 상아세관과 치근단 부분의 잔존 미생물의 수는 달라질 수 있

기 때문에, 예후는 좋지 않고, 특히 해부학적 이유 때문에 근관의 형성이 제한될 경우 더욱 그러하다.

IV. 근관 형성의 전통적인 방법

근관 형성의 목적은 감염 연조직과 근관벽 상아질을 가능한 한 많이 제거 또는 감소시키는 것이다. 게다가, 근관이 확대되면서 균일한 내강을 형성하여, 치밀한 최종 충전을 가능하게 해준다¹⁷⁾. 심하게 휘어진 근관의 경우 기계적 형성에 한계가 있다.

불규칙한 형성의 결과로 감염 조직이 근관 내에 남게 되고, 이는 근관 치료를 쓸모없게 만들어 버린다. 이와 달리, 치아의 상아세관내에 세균 감소를 위해 적용하는 화학적 물질은 약 100µm 정도의 침투 한계를 가진다⁸⁾.

V. 근관 내를 소독하기 위한 화학적 요소

기계적 방법이든 초음파 또는 rinsing-by-suction 기기를 이용한 방법이든 모든 근관 형성 방

법은, 도말층이라 불리는 곳이나 잔존 치수 조직에 있는 병원체 세균과 함께, 접근하기 어려운 근관 부위와 기계적 방법으로 제거할 수 없는 부분의 병원체 세균까지 효과적으로 줄이기 위해 살균 용액의 도움을 필요로 한다²⁹⁾.

가장 일반적인 용액은 NaOCl과 H₂O₂이다. 이 용액의 살균력은 여러 연구에서 입증되었으며^{19~23)}, H₂O₂로 번갈아 세척하는 것을 추천하고 있다.

치근단 1/3부위에 있는 가장 큰 어려움은 접근성이 떨어진다는 것이다. 만약 특정 부분이 전혀 살균 용액으로 처리되지 않거나 또는 비효율적으로 처리된다면, 감염 조직이 남아 있게 된다는 점이다. 그리고 만약 근관 형성의 크기가 너무 작다면, 세척에 실패하게 되고 액체는 오직 아주 좁은 상아세관을 따라 모세관 현상에 의해 타고 들어갈 뿐이다. 그러므로 효과적인 세척이 불가능하다. 그러므로 거의 접근 불가능한 근관 부분에 근관 형성을 하기 어려운 경우 효과적인 세척은 거의 힘들다.

위에 언급된 화학적 요소들은 오직 절충적인 용액일 뿐이다. 동시에, 모든 살균 효과는 세포 독성 효과와 관련되어 있다²⁴⁾. 상아질의 연화는 치밀한 근관 충전을 어렵게 만든다²⁵⁾. 이러한 해결되지 않은 근관치료의 합병증들이 이상적인 방법을 찾는 연구를 계속하도록 만든다. 치의학에 레이저가 도입된 후, 도말층을 제거하고, 상아세관 봉쇄에 성공하는 등의 능력이 입증된 연구들이 이미 진행되어 왔다²⁶⁾. 또한, 근관치료의 범위에서 소독 또는 살균 효과에 대한 보고가 계속되어 왔다^{27~33)}.

VI. 레이저에 의한 근관치료의 임상전단계 그리고 임상 실험

6.1 온도

환자를 치료하는 동안 자유-작동 pulsed Nd:YAG 레이저와 다이오드 레이저에 의해 열손상이 일어나지 않는지 확인하기 위해³⁴⁾ 상아질 절편 두께와

출력 조절이 계산에 포함되었고, 매우 극한 상황도 평가되었다. 치근면에서 측정할 때, 근관 치료를 위해 필요한 조절량인 15Hz/1.5W에서 45초간 조사했을 때, 38℃로 측정되었다. 그러므로 이 값은, 생리학적 영역 내에 놓인다. 한 가지 더 고려해야 할 점은, 치근면 주변은 혈류 공급이 매우 잘 되어 있기 때문에, 생성된 열은 주변으로 잘 퍼져간다.

Anic³⁵⁾ 등은 적외선 카메라를 이용하여, 근관을 CO₂ 레이저로 치료하는 동안 온도 효과를 평가하였다. 0.5W로 10펄스로 펄스율 0.5초로 조사하였을 때, 치근면에서 19.1℃의 온도 상승을 측정할 수 있었다. Nd:YAG보다 다이오드 레이저의 침투 깊이가 얇기 때문에, 주위 조직에 미치는 열손상의 위험 또한 매우 작다³⁶⁾.

치근단부위는 고온에서 Gutknecht 등은(1995) 눈으로 볼 수 있는 한정된 요소에서 다른 직경의 미생물이 파괴되는 것을 입증하였다. 근관 방향에서 광섬유 유도를 이용한 지속적 조사에서 근관벽 온도의 빠른 감소는 주변 조직은 오직 변연부만 영향을 받고, 손상을 입히지 않는다는 것을 확실히 해준다.

6.2 근관벽에서의 변화

만약 Nd:YAG를 15Hz/1.5W의 설정으로 적용했을 때 도말층은 제거되고 대부분의 경우 상아세관내에 유기물이 녹아 내리면서 막히게 된다²⁶⁾. 그러나 CO₂ 레이저로 처리된 근관은 전혀 다르게 보인다. 근관을 세균이 포함된 수용액에 담귀 배양한 경우 SEM 검사에서 깨끗한 세균층을 볼 수 있다. 이 결과를 기초로, 세균의 증식을 양호하게 감소시킴에도 불구하고, CO₂ 레이저의 임상적 사용은 현재 전적으로 추천될 수 없다³⁷⁾.

다이오드 레이저를 이용한 실험에서 도말층 부위의 변화를 관찰할 수 있었다³⁸⁾. Ho:YAG 레이저를 1-2W와 5 또는 10Hz로 출력 조절하여 처리한 근관벽을 주사 전자 현미경(SEM)으로 평가해 보았을 때 근관에 다양한 범위의 변화를 관찰할 수 있었다. 약간 표면적 변화에서부터 층 전체를 녹이고 재광화와 더불어

연구화까지 다양하였다³⁹⁾.

6.3 살균 효과

전통적으로 사용되는 H₂O₂/NaOCl을 이용한 교차 세척의 살균 효과는 증명되어 왔다^{9~23)}. 그러나 세균 감소 효과에 대한 적응증은 연구마다 다양했다. Bystrom과 Sundqvist⁴⁰⁾는 다섯 가지 치료 후에 80%의 세균 감소를 발견하였다. 그러나 이 효과는 오직 ISO 30까지 근관을 형성했을 때 얻을 수 있고, 만곡 근관에서는 얻기 힘든 결과이다.

Gutknecht^{5,29)} 등의 연구에서 환자에 대한 임상 연구에서 표준 모드[(100mJ에서 15Hz)=1.5W, 8s 씩 4회]²⁶⁾의 Nd:YAG 레이저로 근관을 처리했을 때 평균 세균 감소가 99.92% 일어났다. 1994년 Rooney 등과 Hardee 등은 서로 다른 실험 디자인과 세균 조합을 설정하였고, Nd:YAG 레이저를 사용했을 때 99%의 세균 감소를 보였다.

Gutknecht^{30,31)} 등에 의해 시행된 Ho:YAG 레이저를 사용한 대체 연구에서 레이저 조절에 따라, 세균 파괴율을 98.6%에서 99.9%까지 가능하였다. CO₂ 레이저를 이용한 1998년의 연구와, 다이오드 레이저를 이용한 2000년 연구에서, 4W에서 평균 세균 감소는 99.51%로 확립되었다⁴¹⁾.

이후 연구들의 목적은 근관 상아질에서 레이저 효과의 깊이를 평가하는 것이었다. Klinke 등의 연구에서⁴²⁾ Nd:YAG 레이저의 살균효과의 깊이는 1000 μ m라는 것을 입증하였다. 2000년 Gutknecht에 의해 다이오드 레이저(810 μ m)와 Ho:YAG 레이저의 비교값을 비교한 연구가 있었다. 반면, NaOCl과 같은 세척 용액은 오직 100 μ m까지만 효과적인 세균 감소가 가능하였다²¹⁾.

6.4 임상적 평가

모든 임상 전단계 검사의 종합은 레이저 치료가 레이저-특이 살균 효과를 바탕으로 전통적 근관 치료의 효과를 향상시키기 위해 전통적인 근관 치료 개념에

포함되어 치료 계획을 발달시킬 수 있는 기초가 되었다. 임상 검사의 목적은 치료목적으로 치료 계획을 파악하고, 특정 기간 동안 얻어진 결과를 평가하여, 레이저-지지 근관 치료의 성공 예측에 대한 결과를 발표할 수 있게 해주는 것이다.

Gutknecht^{5,29)} 등에 의해 발표된 Nd:YAG 레이저의 임상 연구에서, 오직 21%의 환자만이 레이저를 이용하여 성공적으로 치료될 수 있었고, 나머지 82%의 환자는 레이저 치료 전에 성공적으로 치료되지 못했다(전통적인 약물성 인레이, 코르티코이드, CHKM, 다른 세척과 형성 등). 우리가 치료하고 추적 검사했던 환자들을 바탕으로, 치료적 성공에 결정적인 세균 감소는 레이저가 기여하였다. 엄격하게 선정된 재료와 복잡한 초기 상황과 관련지어, 이 통계는 중요한 결과로 평가되어야 한다. 광섬유의 파절은 매우 드물고 (<0.5%), 이로 인해 치료가 실패하는 경우는 없었다. 오히려 근관 성형 기구의 파절 확률이 훨씬 높다(3~4%).

심하게 만곡되어 ISO #30까지 밖에 성형 불가능한 경우라면 더더욱 긍정적인 경우라 할 수 있겠다. 이와 상관없이, 발산된 레이저 에너지는 근관의 상아질층과 치근단 부위에 세균-감소 효과를 갖는다. 이와 반대로 전통적으로 사용된 세척 용액은 그런 작은 공간에는 물리적 한계 때문에 거의 효과가 없었다. 이는 특히 치근단 1/3의 근관 치료적 문제를 갖고 있는 부위에 해당된다. 레이저 치료에서 추가적으로 필요한 시간은 임상에서 매우 적고, 치아를 살릴 수 있는 가능성 때문에 환자의 순응도가 매우 높다.

6.5 레이저-사용 근관치료의 적응증과 금기증

환자가 다음에서 하나 혹은 그 이상에 해당될 때 레이저-사용 치료를 선택해야 한다.

1. 화농성의 치수염 또는 치수괴사가 있는 치아
2. 치관과 치근의 치수가 괴사성 변이를 보이는 경우
3. 치근단부 병소가 있는 치아(육아종으로부터 치근단 gap이 1mm이고, 직경이 5mm이상인 경우)

4. 치근단 농양이 있는 치아
5. 측방관이 있어, 치주에 이환된 치아
6. 염증 또는 외상으로 근단부에 흡수가 일어난 경우
7. 최소 3개월 내에 성공적으로 치료되지(교차 세척과 약물성 인레이를 이용하여) 못한 치아

VII. 근관치료 시 레이저 치료과정

문진과 임상 평가 후에, 각 환자의 치료 받아야 할 치아에 대해 x-ray 사진을 촬영해 초기 상태를 명확히 기록해둔다. X-ray 측정 사진에 따라 근관은 최소 ISO #30까지 형성해 준다. 표준화된 생리학적인 용액을 세척 용액으로 사용한다. 근관은 멸균된 paper로 건조시킨다. 방사선학적 기록은 근관 치료를 하기 전과 후에 촬영해준다. 만족될 수 있는 200 μ m 광섬유가 생리학적인 근단부에 닿을 수 있도록 하기 위해 x-ray 측정사진에서 얻어진 근관의 길이는 광섬유 waveguide로 정확히 옮겨진다. 레이저 활성화 없이, 섬유는 근관의 근단부로 들어간다. 그 다음 레이저를 활성화 시키면서 섬유는 근관에서 치관부로 움직이며 이때 회전 운동을 하며 근관벽과 접촉시킨다. 위의 모든 과정이 완료된 후에 근관을 충전한다.

성공적인 치료를 위한 기준은 다음과 같다.

1. 치료 종료에서부터 그 다음 추적 검사 때까지 증상이 없어야 한다(타진 음상, 교합에 이상 없음)
2. 수술 개입의 필요성 없음(발치 또는 치근단절제술)
3. 3-12개월 후 치근단 방사선 투과성 병소의 객관적인 감소(x-ray 비교)

VIII. 결론

치료를 안전하고 성공적으로 하기 위해, 레이저 치료에 관심있는 술자는 레이저 안전 코스 후에 기본적인 근관치료가 우선 행해진 상태에서 부가적으로 레이저치료가 병행되어야 하며, 그럼으로써 새로운 기술은 목적에 맞는 방법으로 적절하게 사용할 수 있다.

IX. 사사

이 논문은 2011년도 정부(교육과학기술부)의 재원으로 한국연구재단의 기초연구사업 지원을 받아 수행된 것입니다(KRF-2010002348).

참 고 문 헌

1. Bystrom A, Sundquist G. Bacteriologic evaluation of the efficacy of mechanical root canal instrumentation in endodontic therapy. *Scand. J. Dent. Res.* 1981; 89: 321-328.
2. Sjogren U, Hagglund B, Sundquist G, Wing K. Factors affecting the long-term results of endodontic treatment. *J. Endod.* 1990; 16:498-504.
3. Mizrahi S.J, Tucker J.W, Seltzer S. A scanning electron microscopic study of the efficacy of various endodontic instruments. *J. Endod.* 1975; 1:324-328.
4. Peters O.A, Schonenberger K, Laib A. Effects of four Ni-Ti preparation techniques on root canal geometry assessed by micro computed tomography. *Int. Endod. J.* 2001; 34:221-230.
5. Gutknecht N, Kaiser F, Hassan A, Lampert F. Long-term clinical evaluation of endodontically treated teeth by Nd: YAG laser. *J. Clin. Laser Med. Surg.* 1996; 14: 7-11.
6. Mochonov J, Sion A, Kasirer J, Rotstein I, Stabholz A. Efficacy of Argon laser irradiation in removing intracanal debris. *Oral Surg. Oral Med. Oral Pathol.* 1995; 79 :221-225.
7. Mortiz A, Gutknecht N, Goharkhay K, Schoop U, Wernisch J, Sperr W. In vitro irradiation of infected

참고 문헌

- root canals with a diode laser: results of microbiologic, infrared spectrometric and stain penetration examination. *Quint. Int.* 1997; 28:205-209.
8. Kimura Y. Wilder-Smith P. Matsumoto K. Lasers in endodontics : a review. *Int. Endod. J.* 2000; 33:173-185.
 9. Cozean C. Arcoria C.J. Pelagalli J. Powell G.I. Dentistry for the 21st Century Erbium: YAG laser for teeth. *J. Am. Dent. Assoc.* 1997; 128:1080-1087.
 10. Staholz A. Neev J. Liaw L.-H.L. Staholz A.Y. Khayat A. Torabinejad M. Sealing of human dentinal tubules by XeCl 308-nm excimer laser. *J. Endod.* 1993; 19: 267-271.
 11. Staholz A. Khayat A. Weeks D.A. Torabinejad M. Scanning electron microscopic study of the apical dentin surfaces lased with Nd: YAG laser following apicectomy and retrofill. *Int. Endod. J.* 1992; 25:288-291.
 12. Staholz A. Khayat A. Ravanshad S.H. McCarthy D.W. Neev J. Torabinejad M. Effects of Nd: YAG laser on apical seal of teeth after apicectomy and retrofill. *J. Endod.* 1992; 18:371-375.
 13. Baumgartner J.C. Falkler W.A. Bacteria in the apical 5mm of infected root canals. *J. Endod.* 1991; 17:380-383.
 14. Darwisch M. Tepel J. Hoppe W. Die Wirkung von Medikamenten zur temporären Versorgung des Wurzelkanals auf die apikale Parodontitis. *Endodontie* 1994; 1:19-25.
 15. Briseno B.M. Wirth R. Hamm G. Standhartinger W. Efficiency of different irrigation methods and concentrations of root canal irrigation solutions on bacteria in the root canal. *Endod. Dent. Traumatol.* 1992; 8:6-11.
 16. Kerekes K. Tronstad L. Long-term results of endodontical treatment performed with a standardized technique. *J. Endod.* 1979; 5:83-90.
 17. Geurtsen W. Die Wurzelkanalaufbereitung. *Philipp. J.* 1990; 1:23-30.
 18. Vahdaty A. Pitt Ford T.R. Wilson R.F. Efficiency of chlorhexidine in disinfecting dentinal tubules in vitro. *Endod. Dent. Traumatol.* 1993; 9:243-248.
 19. Smith J.J. Wayman E. An evaluation of the antimicrobial effectiveness of citric acid as a root canal irrigant. *J. Endod.* 1996; 12:54-58.
 20. Bystrom A. Sundqvist G. The antimicrobial action of sodium hypochlorite and EDTA in 60 cases of endodontic therapy. *Int. Endod. J.* 1995; 18:35-40.
 21. Orstavik D. Haapasalo M. Disinfection by endodontic irrigants and dressings of experimentally infected dentinal tubules. *Endod. Dent. Traumatol.* 1990; 6:142-149.
 22. Shih M. Marshall F.J. Rosen S. The bactericidal efficiency of sodium hypochlorite as an endodontic irrigant. *Oral Surg. Oral Med. Oral Pathol.* 1970; 29:613-619.
 23. Spangber L. Engstrom B. Langeland K. Biologic effect of dental materials: III. Toxicity and antimicrobial effect of endodontic antiseptics in-vitro. *Oral Surg. Oral Med. Oral Pathol.* 1973; 36:856-871.
 24. Chong B.S. Pitt Ford T.R. Die Bedeutung medikamentöser Wurzelkanaleinlagen. *Endodontie* 1993; 4:225-268.
 25. Lewinstein I. Hirschfeld Z. Staholz A. Rotstein I. Effect of hydrogen peroxide and sodium perborate on the microhardness of human enamel and dentin. *J. Endod.* 1994; 20:61-63.
 26. Gutknecht N. Behrens V.G. The Nd- YAG laser as an aid to root canal obturation. Milan, Monduzzi Editore, 79th Annual World Dental Congress of FDI, 191, pp. 1/275-1/280.
 27. Hardee M.W. Miserendino L.J. Kos W. Walla H. Evaluation of the antibacterial effects of intracanal Nd: YAG laser irradiation. *J. Endod.* 1994; 20:377-380.
 28. Rooney J. Midda M. Leeming J. A laboratory investigation of the bactericidal effect of a the Nd: YAG laser. *Br. Dent. J.* 1994; 176:61-64.
 29. Gutknecht N. Moritz A. Conrads G. Sievert T. Lampert F. Bactericidal effect of the Nd: YAG laser in in vitro root canal. *J. Clin. Laser Med. Surg.* 1996; 14:77-80.
 30. Gutknecht N. Moritz A. Conrads G. Lampert F. Der Diodenlaser und seine bakterizide Wirkung im Wurzelkanal-eine In-vitro-Studie. *Endodontie* 1997; 3:217-222.
 31. Gutknecht N. Nuebler-Moritz M. Fallo Brughard S. Lampert F. The efficiency of root canal disinfection using a holmium: yttrium-aluminium-Garnet laser in vitro. *J. Clin. Laser Med. Surg.*

참 고 문 헌

- 1997; 15:75-78.
32. Gutknecht N, Wilkert-Walter C, Lampert F. Bactericidal effect of the CO2 laser in the root canal. An in-vitro study, in: J.D.B. Feathersotne, P.Rechmann, D.S. Fried(Eds), Laser in Dentistry IV, Proceedings of SPIE, vol. 3248, 1998, pp. 162-167.
 33. Gouw-Soares S, Gutknecht N, Conrads G, Lampert F, Matson E, Eduardo C.P. The bactericidal effect of Ho:YAG laser irradiation within contaminated root dentinal samples. J. Clin. Laser Med. Surg. 2000; 18:81-87.
 34. Behrens V, Gutknecht N, Renziehausen R, Lampert F. Dir Transmission und Absorption der Temperatur und Energie des Nd-YAG-Lasers im Dentin. ZWR 1993; 102:629-634.
 35. Anic I, Dzibur A, Vidovic D, Tudja M. Temperature and surface changes of dentine and cementum induced by CO2 laser exposure. Int. Endod. J. 1993; 26:284-293.
 36. Moritz A, Gutknecht N, Schoop U, Goharkay K, Doerbudak O, Sperr W. Irradiation of infected root canals with a diode laser in vivo: results of microbiological examinations. Lasers Surg. Med. 1997; 21:221-226.
 37. Wilkert-Walter C, Gutknecht N, Conrads G. Bakterizide Wirkung des CO2-Lasers im Wurzelkanal-eine in vitro studie. DGL Newsletter, 1997; vol. 8:congress edition.
 38. Djafari M.J. Rasterelektronenmikroskopische Analyse des Wurzelkanal nach Bearbeitung mit einem Dioden-Laser unter Berücksichtigung mikrobiologischer Aspekte, Aachen, Med. Diss. 1999
 39. Nuebler-Moritz M, Gutknecht N, Sailer H.F, Hering P, Prettl W. Laboratory investigation of the efficacy of holmium: YAG laser irradiation in removing intracanal debris, SPIE, Proc. of Lasers in Dentistry III. 1997; 2973:150-156.
 40. Bystrom A, Sundqvist G. Bacteriologic evaluation of the effect of 0.5 percent sodium hypochlorite in endodontic therapy. Oral Surg. Oral Med. Oral Pathol. 1983; 55:307-312.
 41. Gutknecht N, Van Gogswaardt B, Conrads G, Apel C, Schubert C, Lampert F. Diode laser radiation and its bactericidal effect in root canal wall dentin. J. Clin. Laser Med. Surg. 2000; 18:57-60.
 42. Klinke Th, Klimm W, Gutknecht N. Antibacterial effects of Nd:YAG laser irradiation with root canal dentin, J. Clin. Laser Med. Surg. 1997; 15:29-31.