

QUESTION?

What is your diagnosis? ? ?

최지혜

대한수의사회

학술홍보국제협력위원회 위원

수의 영상 진단학 박사

전남대학교 교수

vetwelcom@hanmail.net



신상명세

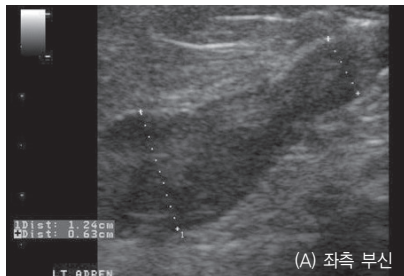
1. 품종 : 푸들
2. 성별 : F/S
3. 연령 : 12년령

임상 증상 및 병변

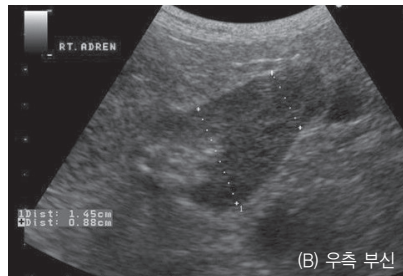
만성적인 피부 질환으로 치료 받던 푸들견이 최근 음수량이 증가하여 내분비 질환 여부에 대한 검사를 위해 진료 의뢰되었습니다. 신체 검사상 복부 팽만이 관찰되고, 전반적으로 피부가 얇고 탈모 소견이 확인되었습니다. 보호자 문진상 다음과 다뇨, 다식 증상을 보이고 있었습니다.

cortisol 분비 증가로 인한 만성적인 피부 질환과 복부 팽만, 다음 다뇨가 의심되어 부신에 대한 호르몬 검사와 복부 초음파 검사를 실시하였습니다.

1. 부신 질환이 의심될 때 주로 어떤 복강 장기를 체크해야 할까요?
2. 다음은 좌측과 우측 부신의 장축상입니다. 어떤 이상 소견이 확인되니까?



(A) 좌측 부신



(B) 우측 부신

3. 이상의 초음파 소견으로 어떤 진단이 가능하며, 감별 진단 리스트는 어떤 것이 있습니까?