

유전성 다발성 외골종 환자에서 상지 변형

The Alignment and Deformity of the Upper Extremity in Hereditary Multiple Exostoses

정영우 • 박기현 • 박형원 • 정성택

전남대학교 의과대학 전남대학교병원 정형외과학교실

목적: 유전성 다발성 외골종 환자에서 상지에 발생한 외골종 병변의 분포와 이와 관련하여 상지의 축성 배열의 변화에 대해 조사하였다.

대상 및 방법: 2001년부터 2009년까지 유전성 다발성 외골종으로 진단받은 38명, 76예를 대상으로 하였다. 외골종 침범 수에 따라 Group A (2부위 이하), Group B (3부위 이상)로 분류하였으며, 각 그룹간 운반각 및 VAS (Visual Analogue Scale), 일상 활동의 제한 정도, 외관상 만족도를 비교 평가하였다.

결과: 외골종으로 진단받은 38명 환자 중 상지에 발생한 외골종은 23명, 43예에서 관찰되었다. 발생 부위로는 상완골 근위부 33예(30%), 척골 원위부 31예(28.2%), 요골 원위부 24예(21.8%) 이었다. Group A, B 각각 운반각은 10.7°, 13.8°, VAS는 1.3점, 3.5점, 일상생활 능력의 제한은 8점 중 7.3점, 6.6점을 보였으며 외관상 만족한 경우는 13예, 10예였다.

결론: 유전성 다발성 외골종 환자 중 상지 변형은 65%에서 동반되었다. 침범 부위 수가 증가할 수록 운반각 및 VAS는 증가하였고, 일상생활 능력과 만족도는 감소하였다.

색인단어: 유전성 다발성 외골종, 상지 변형

서론

유전성 다발성 외골종(Hereditary Multiple Exostoses)은 주로 장관골 성장판 주위에서 과성장에 의해 발생하는 골격계 질환으로 1814년 Boyer에 의해 처음 보고된 이후,^{1,2)} 1943년 Jaffe에 의해 현재의 유전성 다발성 외골종으로 명명되었다.³⁾ 유전성 다발성 외골종은 상염색체 우성에 의해 유전되며, 연관분석 결과 EXT1, EXT2 유전자 변이와 관련이 있는 것으로 알려져 있고 50,000명당 1명 정도의 발생빈도를 보이는 것으로 보고되었다.⁴⁻⁶⁾ 하지만 유전성 다발성 외골종의 실제 발생 빈도는 무증상의 병변을 갖는 환자는 진단되지 않으므로 정확히 보고된 적이 없으며, 코카시안에서 100,000명당 0.9-2명,⁷⁻¹⁰⁾ 광(Gaum)의 차모로(Chamorros) 부족과 오지브웨이(Ojibway)족에서는 100,000명당 100명과 1,310명으로 인종에 따라 다른 발생빈도를 보이는 것으로 보고되었다.^{11,12)}

유전성 다발성 외골종은 방사선학적으로 성장판의 인근 피질

골에 돌출성의 과성장을 보이며, 특징적으로 대퇴골 원위부, 상완골과 경골 근위부 등 장골의 골간단에 호발한다. Schemale 등은 유전성 다발성 외골종 환자에서 외골종의 발생 부위에 대해 대퇴골 원위부에서 70%, 경골 근위부에서 70%, 비골 근위부에서 30%, 상완골 원위부에서 50%, 척골과 요골 원위부에서 각각 30%의 비율로 발생한다고 보고하였다.¹³⁾ 상지에서의 유전성 다발성 외골종은 흔히 전완부 척골에서 많이 발생하며, 성장에 따라 척골이 짧아지므로 요골의 내반 변형을 야기하게 되는데,¹⁴⁾ 척골의 단축, 수근 관절의 척측 편향, 요골 두 탈구 등의 기형이 30-60%로 보고되고 있다.⁶⁾

본 연구에서는 유전성 다발성 외골종 환자의 상지에서 발생 빈도와 발생 부위에 대해서 알아보고, 외골종이 침범하는 부위의 수 및 침범하는 관절의 수에 따른 상지의 축성 배열의 변화를 분석하였다. 또한 외골종이 침범하는 부위와 수에 따른 통증 및 일상생활 능력의 제한 정도, 외관상 만족도 등 임상 경과의 차이를 알아보았다.

대상 및 방법

1. 대상

2001년 1월부터 2009년 12월까지 유전성 다발성 외골종으로 진단

접수일 2011년 2월 21일 심사수정일 2011년 5월 13일 게재확정일 2011년 5월 30일
교신저자 정성택
광주시 동구 제봉로 671, 전남대학교 의과대학 전남대학교병원 정형외과학교실
TEL 062-220-6336, FAX 062-225-7794
E-mail stjung@chonnam.ac.kr

대한골관절종양학회지 : 제17권 제1호 2011 Copyrights © 2011 by The Korean Bone and Joint Tumor Society

"This is an Open Access article distributed under the terms of the Creative Commons Attribution Non-Commercial License (<http://creativecommons.org/licenses/by-nc/3.0/>) which permits unrestricted non-commercial use, distribution, and reproduction in any medium, provided the original work is properly cited."

받은 환자 중 외래 추시가 가능한 38명의 환자, 76예의 상지를 대상으로 하였다. 처음 진단시의 나이는 6.1세(0.1-23.8세)였으며, 남자는 22명, 여자는 16명이었다. 이 중 상지에서 외골종이 발생하는 경우는 23명, 43예로, 남녀의 비는 각각 12명과 11명이었고, 평균 추시 기간은 36개월(2.1-128.6개월)이었으며, 진단 당시 나이는 12.2세(2.9-25.2세)였다. 이 환자 군을 침범한 관절의 수에 따라 두 군으로 분류하였는데, 침범관절의 수가 1,2개인 경우를 A군, 3개 이상인 군을 B군이라 하였고, 이는 각각 18예, 25예로 분류되었다(Table 1).

2. 방법

단순 방사선 검사상 상지에 침범한 외골종의 위치를 조사하였고, 전체적인 축상 변화를 관찰하기 위해 운반각(Carrying angle)을 측정하였다. 운반각은 상완의 중심 축을 지나는 선과 주관절의 중심과 수근관절의 중심을 지나는 선이 이루는 예각을 측정하였으며, 20도 이상의 각을 비정상적으로 정의하였다(Fig. 1). 또한 전완부의 변형을 Masada 등¹⁵⁾에 의해 나뉘어진 분류를 기준으로 하였고(Fig. 2), 군별로 단순 방사선 검사상 요골의 척측 변위 및 수근골의 척측 아탈구, 척골의 상대적 단축을 측정하였다.¹²⁾ 우선 요골의 척측 변위는 요골 하 관절면과 요골 두와 요골 하부 외측단을 연결한 선의 수직선이 이루는 각이 30° 이상인 경우를 변위가 있는 것으로 하였다(Fig. 3A). 수근골의 척측 아탈구는 월상골이 요골 하부 관절의 척측면에 수직으로 이은 선에 대해 50% 이상 척측이

동이 있는 경우를 수근골의 아탈구로 정의하였다(Fig. 3B).^{12,16)} 척골의 상대적 단축은 요골의 하부 관절의 척측 면에서 수평으로 이은 선을 척골의 하부 관절면에 도달하지 않았을 때로 정의하였다(Fig. 3C).

임상적 고찰은 외래 추시 시 문진 및 설문에 의해 조사되었고, 외래 추시가 어려운 환자는 전화상으로 설문을 시행하였다. 통증의 정도, 일상 생활 능력에 미치는 영향, 전완부 형태에 대한 만족도를 조사하였는데, 통증의 정도는 시각 척도(Visual Analogue Scale, VAS)를 이용하여 평가하였고, 일상 생활에서의 제한은 글 쓰기, 열쇠로 문 열기, 이닦기, 자판을 칠 수 있는지에 대해 각각 전혀 못할 경우를 0점, 가능하나 능숙하게 하지 못할 경우를 1점, 능숙하게 할 수 있는 경우를 2점으로 계산하였다. 또한 전완부의 형태에 대한 만족도는 만족과 불만족으로 조사하였다.

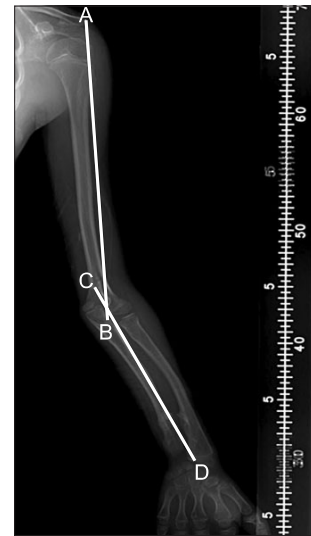

Figure 1. A radiograph shows whole upper extremity teleradiograph. Carrying angle is measured with two drawing axes of the arm and forearm. Line A-B passes through the lateral border of the acromion to the midpoint of the lateral and medial epicondyles of the humerus. Line C-D passes through the midpoint of the lateral and medial epicondyles of the humerus to the midpoint of the distal radial and ulnar styloid process.

Table 1. Demographic Data

	A	B	Total
Number of cases	18	25	43
Age (range)*	15.5 (5.7-25.2)	9.5 (2.9-17.1)	12.2 (2.9-25.2)
Sex			
Male	6	6	12
Female	4	7	11

*Values are average, years.

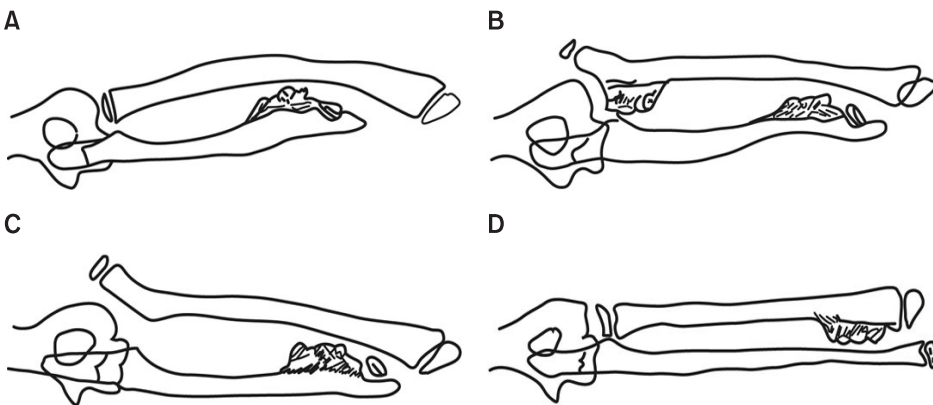


Figure 2. Masada classification(Masada et al. 1989) (A) Type I: Primary exostosis formation is in the distal portion of the ulna. (B) Type IIa: In addition to ulnar shortening, the radial head is dislocated. (C) Type IIb: The radial head is dislocated without a proximal radial exostosis. (D) Type III: Primary exostosis formation is in the metaphysis of the distal radius.

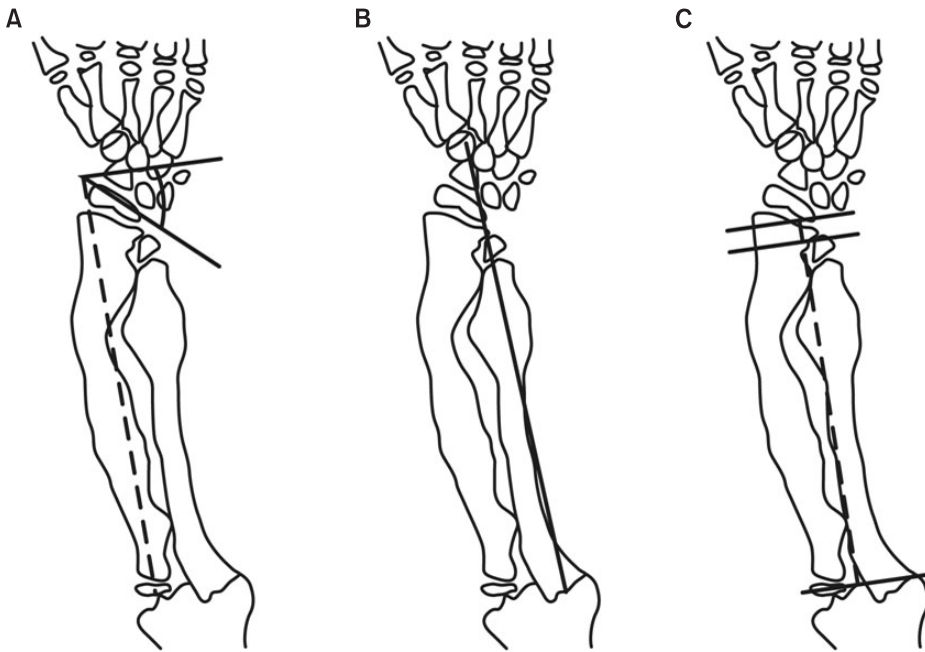


Figure 3. (A) Radial articular angle: Angle between two constructed lines - One along the articular surface of the radius and the other perpendicular to a line that bisects the head of the radius and passes through the radial edge of the distal radial epiphysis. (B) Carpal slip: Percentage of the attachment of a lunate with the radius, determined by an axial line drawn from the center of the olecranon through the ulnar edge of the radius. (C) Ulnar shortening: Distance between a line that is perpendicular to the longitudinal axis of the forearm and a line that is constructed at the distal end of the ulna.

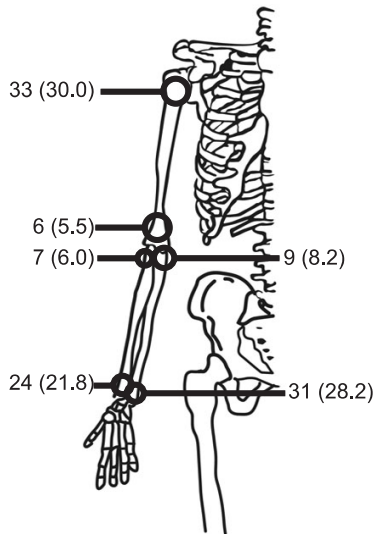


Figure 4. Anatomical distributions of HME checked on upper extremity.

각 예를 그룹별로 나누어 임상 양상을 기준으로 얻은 결과를 토대로 하였고 통계학적인 검증은 SPSS ver. 13.0 (SPSS Inc., Chicago, IL, USA)을 이용하였다. Student's t-test를 시행하였으며 유의 수준은 $p < 0.05$ 로 하였다.

결 과

유전성 다발성 외골종으로 진단받은 38명, 76예의 환자 중 상지에서 외골종이 발생하는 경우는 23명(30.2%)이었으며, 양측 팔에 동시에 발생하는 경우는 이중 20명(87.0%)이었다. 상지에서 발생한 외골종을 부위별로 살펴보면, 근위부 상완골에 33예(30.0%), 원위

Table 2. Clinical Parameters

	A	B	p-value
VAS*	1.3 (0-3.0)	3.5 (2.0-5.0)	0.003
ADL [†]	7.3 (5.0-8.0)	6.6 (3.0-8.0)	0.001
Satisfactory to cosmetic outcome	13	10	

*VAS, visual analogue scale; [†]ADL, activity of daily living.

부 척골에 31예(28.2%), 원위부 요골에 24예(21.8%)가 관찰되었다 (Fig. 4). 외골종이 침범한 부위의 수에 따라 분류하였을 때, 한 부위에서만 관찰된 경우가 11예, 두 부위에서 발생한 경우가 7예, 세 부위에 발생하는 경우가 17예, 네 부위에 발생한 경우가 7예, 여섯 부위 모두 침범한 경우가 1예로 관찰되었다. 침범 관절의 수에 따라서는 한 관절을 침범하는 경우가 12예, 두 관절을 동시에 침범하는 경우가 18예, 세 관절 모두를 침범하는 경우가 12예로 조사되었다. 측정 변화를 보기 위해 측정한 운반각은 침범 부위의 수에 따라 각각 A, B군에서 10.7° (4.6-20.2°), 13.8° (4.7-25.4°)로 측정되었으나, 비정상 운반각 값을 보이는 경우는 세 군대를 침범한 경우 5예, 4군대를 침범한 경우 1예에서만 관찰되었다. 침범한 관절 수와 운반각의 관계에서도 평균치는 정상적이었으나, 비정상 값을 보이는 경우가 침범 관절 수가 에 따라 각각 6예(8.3%), 8예(11.1%), 19예(25.0%)로 증가하였다. 한편, VAS는 A, B군 각각 1.3 점(0-3), 3.5점(2-5)을 보였다($p=0.003$). 일상 생활 능력에서는 8점을 만점으로 하였을 경우, 각각 7.3점(5.0-8.0), 6.6점(2.0-8.0)을 보였다($p=0.001$), 외관상 만족도 역시 각각 13예, 10예에서 만족함을 보였다(Table 2). 또한 13예에서 수술을 시행하였고, 그 원인으로 는 외관상 불만족(6예), 통증(5예), 관절운동의 제한(2예)이었다.

Table 3. Forearm Deformity Classified as Masada Classification

Type	No* of cases	Radial articular angle (degree)	Carpal slip (%)	Ulnar shortening (mm)	Carrying angle (degree)
I	25	41.9 (20.7-50.5)	44.3 (10.0-100.0)	-10.9 [†] (3.4-22.9)	13.4 (4.6-23.6)
II	1	47.5	80	-3.4	20.2
III	4	17.9 (14.2-32.2)	27.5 (10.0-70.0)	-3.5 (1.8-10.2)	15.6 (6.8-25.4)
Total	30	42.2 (14.2-50.5)	49.7 (10.0-100.0)	-9.1 (3.4-22.9)	12.6 (4.6-25.4)

*No, number; [†]Negative means shortening.

한편 전완부 변형에 대해서 Masada 분류에 따라 방사선 사진을 이용하여 평가하였다(Table 3).

고찰

전완부에 발생한 다발성 외골종은 대부분 척골의 단축과 이에 따른 요골의 척측 만곡 및 완관절에서의 요골 원위부 성장판의 이상발육에 의한 Madelung 유사 변형을 초래하게 된다. 따라서, 외골종에 의해 제한된 전완부의 회내전을 향상시키기 위해서나, 외관상의 변형을 교정하기 위해 수술적 치료를 시행하는 경우가 많다. 이에 대한 치료의 제한점은, 대부분 유아기에 발견되기 때문에 성장에 따라 변형의 진행을 예상하기 어렵다는 것이다. 외골종의 상지 변형에 대한 수술적 치료는 아직까지도 많은 논란이 되고 있다. 치료 시기에 대해서도 골격 성장이 끝난 후의 수술적 치료를 통하여 재수술의 가능성을 줄일 수 있다는 이론도 있으나, 골의 재형성이 가능한 초기에 수술을 하여 변형을 교정하고 변형의 진행을 방지하는 것이 좋다는 의견도 있다.¹⁷⁾ 전완부에서의 변형은 기능상 문제를 일으키는 가장 흔한 원인 중 하나로, 변형이 있을 경우 최대한 빨리 수술을 해주는 것이 다른 변형이나 기능 장애를 막을 수 있다고 알려져 왔으나,⁹⁾ 최근 많은 문헌들에서는 외골종에 의한 변형이 남아있다고 하더라도, 기능상 제한이 동반되는 것은 아니며 변형 자체는 상지의 기능보다는 환자의 만족도와 더 밀접한 관련이 있는 것으로 보고되고 있다.¹⁸⁾ 또한 외골종 절제술만으로는 변형을 교정시킬 수 없지만, 전완부의 회내, 외회전의 운동 범위를 향상시킬 수 있으며, 변형의 진행을 막을 수는 있다고 하였다.^{6,18,19)}

저자들은 상지에서의 전체적인 축상 변화를 보기 위해 운반각을 확인하였는데, 그 측정 방법은 임상적으로는 주관절을 완전 신전 시키고 전완부를 회외전 시켜서 각도기로 전주와(antecubital fossa)에 중심을 두고 근위부는 상완골 장축에, 원위부는 완관절 중심에 두어 측정할 수 있다. 운반각의 방사선 측정 방법은 상완골-척골-요골각(humero-ulnar-radial angle), Baumann 각, 상완골-주관절-완관절각(humeral-elbow-wrist angle), 상완골-척골각(humeral-ulnar angle)의 네 가지가 있는데 Oppenheim은 그 중에서도 상완골-주관절-완관절각이 운반각을 측정하는 가장 정확한 방법이라고 제시 하였다.¹⁴⁾

유전성 다발성 외골종에 대한 임상적, 방사선학적 연구는 현재 까지 많지 않으며, 더구나 임상적 및 방사선적 결과 모두를 비교한 연구는 없었으므로, 이 연구 결과는 외골종 환자의 상지 변형을 이해하는데 도움이 될 것이다.

결론

유전성 다발성 외골종 환자에서 상지 변형은 65%에서 동반되었으며, 이중 근위부 상완골과 원위부 요골에서 발생 빈도가 높았다. 본 연구에서는 상지에서 외골종이 침범하는 수가 많을 수록 운반각이 증가하였으며, 또한 임상적으로 침범 관절 수가 증가함에 따라 통증 수치는 증가 하였고, 일상 생활 능력이나 외관상 만족도가 낮아짐을 알 수 있었다.

참고문헌

- Boyer A. Trait des maladies chirurgicales et des operation quileur conviennent. Paris: ve Migneret. 1814;3:594.
- Beals R. Metachondromatosis. Clin Orthop Relat Res. 1982;169:167-70.
- Jaffe H. Hereditary multiple exostoses. Arch Pathol. 1943;36:335-57.
- Alvarez C, De Vera M, Heslip T, Casey B. Evaluation of the anatomic burden of patients with hereditary multiple exostoses. Clin Orthop Relat Res. 2007;462:73-9.
- Burrows H. An operation for the correction of Madelung's deformity and similar conditions. Proc Roy Soc Med. 1937;30:565-72.
- Shin E, Jones N, Lawrence J. Treatment of multiple hereditary osteochondromas of the forearm in children: a study of surgical procedures. J Bone Joint Surg Br. 2006;88:255-60.
- Hennekam R. Hereditary multiple exostoses. J Med Genet. 1991;28:262-6.
- Krooth R, Macklin M, Hilbish T. Diaphysealacclasis (multiple exostosis) on Guam. Am J Hum Genet.1961;13:340-7.
- Peterson H. Deformities and problems of the forearm in chil-

- dren with multiple hereditary osteochondromata. *J Peiatr Orthop*. 1994;14:92-100.
10. Solomon L. Hereditary multiple exostosis. *J Bone Joint Surg Br*. 1963;43:292-304.
 11. Black B, Dooley J, Pyper A, Reed M. Multiple hereditary exostoses. An epidemiologic study of an isolated community in Manitoba. *Clin Orthop Relat Res*. 1993;287:212-7.
 12. Matsubara H, Tsuchiya H, Sakurakichi K, Yamashiro T, Watanabe K, Tomita K. Correction and lengthening for deformities of the forearm in multiple cartilaginous exostoses. *J Orthop Sci*. 2006;11:459-66.
 13. Schmale G, Conrad E, Raskind W. The natural history of hereditary multiple exostoses. *J Bone Joint Surg Am*. 1994;76:986-92.
 14. Oppenheim W, Clader T, Smith C, Bayer M. Supracondylar humeral osteotomy for traumatic childhood cubitus varus deformity. *Clin Orthop Relat Res*. 1984;188:34-9.
 15. Masada K, Tsuyuguchi Y, Kawai H, Kawabata H, Noguchi K, Ono K. Operations for forearm deformity caused by multiple osteochondromatosis. *J Bone Joint Surg Br*. 1989;71:24-9.
 16. Nawata K, Teshima R, Minamizaki T, Yamamoto K. Knee deformities in multiple hereditary exostoses: a longitudinal radiographic study. *Clin Orthop Relat Res*. 1995;313:194-9.
 17. Fogel G, McElfresh E, Peterson H, Wocklund P. Management of deformities of the forearm in multiple hereditary osteochondromatosis. *J Bone Joint Surg Am*. 1980;66:670-80.
 18. Akita S, Murase T, Yonenobu K, Shimada K, Masada K, Yoshikawa H. Long-term results of surgery for forearm deformities in patients with multiple cartilaginous exostoses. *J Bone Joint Surg Am*. 2007;89:1993-9.
 19. Fogel G, McElfresh E, Peterson H, Wicklund P. Management of deformities of the forearm in multiple hereditary osteochondromas. *J Bone Joint Surg Am*. 1984;66:670-80.

The Alignment and Deformity of the Upper Extremity in Hereditary Multiple Exostoses

Young-Woo Chung, M.D., Gi-Heon Park, M.D., Hyeong-Won Park, M.D., and Sung-Taek Jung, M.D., Ph.D.
Department of Orthopedic Surgery, Chonnam National University Medical School & Hospital, Gwangju, Korea

Purpose: This study was aimed to analyze the incidence and the anatomical distributions of HME (Hereditary Multiple Exostoses) on upper limbs and its related change in alignment of the upper limbs in HME patients.

Materials and Methods: Thirty eight patients who had been diagnosed HME between 2001 and 2009, were categorized into two groups; (1) group A (1-2 involvements); (2) group B (≥ 3 involvements). We checked the carrying angle, VAS (Visual Analogue Scale), limitations in daily activities, cosmetic satisfaction according to the number of exostoses invasion.

Results: Among the 38 patients, 23 patients (43 cases) had exostoses in the upper limbs. The locations of exostoses in the upper limbs were proximal humerus in 33 cases (30%), distal ulna in 31 cases (28.2%), and distal radius in 24 cases (21.8%). The carrying angle of group A and B was 10.7° , 13.8° , VAS was 1.3, 3.5, and the limitations in daily activities was 7.3, 6.6 of 8 points. The cosmetic satisfactory cases were 13 and 10 cases, respectively.

Conclusion: The deformity in upper limbs was observed in 65% of the HME patients. As the number of invasion increases, carrying angle and VAS were increased but limitations in daily activities and cosmetic satisfaction were decreased.

Key words: hereditary multiple exostoses, alignment of upper extremity

Received February 21, 2011 **Revised** May 13, 2011 **Accepted** May 30, 2011

Correspondence to: Sung-Taek Jung, M.D., Ph.D.

Department of Orthopaedic Surgery, Chonnam National University Medical School & Hospital, 671 Jebong-ro, Dong-gu, Gwangju 501-757, Korea

TEL: +82-62-220-6336 **FAX:** +82-62-225-7794 **E-mail:** stjung@chonnam.ac.kr
