

## REVIEW

대한족부족관절학회지: 제15권 제3호 2011  
J Korean Foot Ankle Soc. Vol. 15. No. 3. pp.115-118, 2011

# 족관절 골관절염에서 히알루론산 관절 내 주사

한림대학교 의과대학 강남성심병원 정형외과

박 용 욱

## Intra-Articular Hyaluronic Acid Injection in Ankle Osteoarthritis

Yong-Wook Park, M.D.

Department of Orthopedic Surgery, Kangnam Sacred Heart Hospital, Hallym University School of Medicine, Seoul, Korea

### =Abstract=

Treatment of osteoarthritis of the ankle joint is similar to that of any other large joint and includes conservative and surgical treatments. Surgical option in severe osteoarthritis is joint fusion or joint replacement, whereas conservative treatment is limited and includes mainly ankle supports, physical therapy, and oral medication. Hyaluronic acid was discovered in 1934 and now has been widely used in the knee and shoulder joints. We reviewed the articles about an intra-articular hyaluronic acid injection in the treatment of osteoarthritis of the ankle joint.

**Key Words:** Ankle, Osteoarthritis, Intra-articular injection, Hyaluronic acid

## 서 론

골관절염은 통증을 유발해 삶의 질을 떨어뜨리는 질환으로, 지난 수십 년간 통증과 기능 개선을 위한 많은 노력들이 있었다. 즉 물리치료를 포함한 비수술적 치료에서부터 다양한 수술 방법, 관절 치환술 등의 발전이 있었다. 이 중에서 비수술적 치료로 관절 내 관절액 보충(viscosupplementation)은 슬관절 골관절염 환자에서 히알루론산(hyaluronic acid)의 관절 내 주사가 처음 시도되면서 지금까지 여러 관절을

대상으로 많은 보고들이 있었으나, 족관절 골관절염 환자의 치료로 관절 내 히알루론산 주사는 최근해야 매우 제한적으로 보고되고 있는 실정이다.

## 히알루론산의 구조

히알루론산은 N-아세틸글루코사민(N-acetylglucosamine)과 글루쿠론산(glucuronic acid)으로 이루어진 고분자 다당(high molecular weight polysaccharide)으로(Fig. 1), 활액막(synovium) 내 B형 활액막 세포(type B synoviocyte)에서 합성되어 활액(synovial fluid)과 관절 연골의 세포외 기질(extracellular matrix)을 구성한다.<sup>1)</sup>

정상 슬관절 내에는 약 2 mL의 활액이 있는데, 1 mL 당 약 2.5 ~ 4.0 mg의 고분자( $5 \times 10^6$  d) 히알루론산이 함유되어 있다.<sup>2,3)</sup> 슬관절 골관절염 환자의 경우 히알루론산이 정상 슬관절에서보다 반 이하로 감소되어있을 뿐만 아니라,

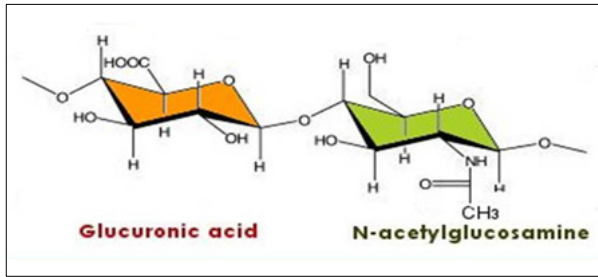
Received: July 30, 2011 Revised: August 10, 2011  
Accepted: August 16, 2011

• Yong-Wook Park, M.D.

Department of Orthopedic Surgery, Kangnam Sacred Heart Hospital,  
948-1 Daelim 1-dong, Yeungdeungpo-gu, Seoul 150-719, Korea  
Tel: +82-2-829-5165 Fax: +82-2-834-1728  
E-mail: aofas@chollian.net

**Table 1.** Viscosupplementations for Intra-articular Injection

Products	Extraction	Molecular weight (kd)	Volume (mL)	Ingredient	Weekly frequency
Hyalgan <sup>®</sup>	Rooster Comb	500~730	2	20 mg sodium hyaluronate	3~5
Supartz <sup>®</sup>	Rooster Comb	620~1170	2.5	25 mg sodium hyaluronate	5
Orthovisc <sup>®</sup>	Rooster Comb	1000~2900	2	30 mg sodium hyaluronate	3~4
Synvisc <sup>®</sup>	Rooster Comb	80%: 6000 20%: >6000	2	16 mg sodium hyaluronate derivative	3
Euflexxa <sup>®</sup>	<i>Streptococcus zooepidermicus</i>	2600~3400	2	20 mg sodium hyaluronate	3



**Figure 1.** Structure of hyaluronic acid.

점성 및 탄성 역시 변해 그 기능을 제대로 행하지 못한다.<sup>3)</sup>

### 관절 내 주사용 히알루론산 제품

골관절염에서 히알루론산의 관절 내 주사는 손상된 관절 연골을 보호하고, 활액 내 히알루론산을 보충하고, 관절 운동을 향상시키고, 염증 반응을 조절해 주기 위한 것으로 궁극적으로 통증을 줄여주고 관절 기능을 개선할 목적으로 사용하고 있다.<sup>4,5)</sup>

2008년 미국식품의약청(FDA, Food and Drug Administration)에서 판매 승인한 관절 내 주사용 히알루론산 제품으로는 Hylan G-F 20 (Synvisc<sup>®</sup>)과 sodium hyaluronate (Hyalgan<sup>®</sup>)가 있으며, 판매 검토 중인 제품으로는 sodium hyaluronate (Supartz<sup>®</sup>), high-molecular-weight hyaluronan (Orthovisc<sup>®</sup>), 1% sodium hyaluronate (Euflexxa<sup>®</sup>) 등이 있다. 이들 제품들은 미생물 발효를 통해서 또는 닭의 비슬에서 히알루론산을 추출하여 생산하고 있다(Table 1). 한편, 우리나라에서 판매되고 있는 제품으로는 미생물 발효를 통한 제품으로 히루안 Plus<sup>®</sup>, 하비스코<sup>®</sup>가 있으며, 닭 비슬을 이용한 제품으로 하이일<sup>®</sup>, 아트리<sup>®</sup>, 유니일<sup>®</sup> 등이 있다.

### 히알루론산의 관절 내 주사 효과

히알루론산의 관절 내 주사가 골관절염 환자에서 효과가 있다는 여러 보고들이 있다. 1980년 Forrester와 Balazs<sup>6)</sup>는

관절 내 주사가 감소한 활액을 보충해 줄뿐만 아니라 항염증(anti-inflammatory) 효과, 동화작용(anabolic) 효과, 진통(analgesic) 효과가 있다고 하였고, 항염증 효과는 히알루론산이 포식 작용(phagocytosis)과 유착 작용(adherence)을 방해하고 활액 내 염증 매개체(inflammatory mediators) 수준을 낮추주기 때문이라고 하였다.<sup>3,6-8)</sup> 또한 활액막을 자극하여 히알루론산 생산을 촉진하며, 이런 효과는 히알루론산의 분자량이  $5 \times 10^5$  이상일 때 가장 효과가 있다고 하였고, Marshall은 후외상성 족관절 손상 환자에서 히알루론산의 관절 내 주사가 관절 연골 기능 및 연골 세포의 증식을 촉진한다고 하였다.<sup>9)</sup> 한편 2003년 Leopold 등<sup>10)</sup>은 100명의 슬관절 골관절염 환자를 대상으로 무작위로 코티코스테로이드를 1회 또는 2회 주사한 경우와 히알루론산(Synvisc<sup>®</sup>)을 1주일 간격으로 3회 주사한 경우를 6개월 동안 추시 관찰한 결과 통증 감소 효과와 기능 개선에서 큰 차이를 발견할 수 없었다고 하였다.

### 히알루론산의 관절 내 주사 적응증

족관절 내 히알루론산 주사 적응증에 대해 자세히 서술한 문헌은 찾아보기가 힘들었지만, 2006년 Sun 등<sup>11)</sup>은 족관절 단순 방사선 사진에서 일측에만 발생한 Kellgren-Lawrence<sup>10)</sup> 1기(관절 간격 협소가 의심스럽고 골극 형성이 있을 수 있는 경우)와 2기(관절 간격 협소가 있을 수 있고 명확한 골극 형성이 있는 경우) 족관절 골관절염 환자 93명을 대상으로 히알루론산을 1주 간격으로 5회 주사한 연구에서 족관절 골관절염 척도(AOS, Ankle Osteoarthritis Scale)와 미국정형외과족부족관절학회에서 제시한 족관절-후족부 평가 수치(AOFAS ankle/ hindfoot score, American Orthopaedic Foot and Ankle Society ankle/hindfoot score)가 의미 있게 개선되었다고 하였고, 2011년 Lee 등<sup>12)</sup>은 족관절 단순 방사선 사진에서 Takakura<sup>13)</sup> 1기(관절 간격 협소는 관찰되지 않지만 골극이 관찰되는 경우)와 2기(내측 관절 간격 협소가 관찰되는 경우)로 진단되고 3개월 이상 비스테로이드성

소염제 치료를 하였음에도 불구하고 증상의 호전이 없었던 일차성 또는 이차성 골관절염 환자 27명을 대상으로 히알루론산을 1주 간격으로 3회 주사한 연구에서 통증 시각 수치(VAS, visual analogue scale)가 의미 있게 감소하였다고 하였다. 반면에 Khoshla와 Baumhauer<sup>14)</sup>는 65세 이상의 환자에서 그리고 방사선 사진에서 진행된 골관절염 환자에서는 히알루론산의 관절 내 주사가 적응이 되지 않는다고 하였다.

### 관절 내 주사용 히알루론산 사용 방법

시판되고 있는 관절 내 주사용 히알루론산은 대부분이 1주 간격으로 3회 주사하는 제품들이다. 2006년 Petrella와 Petrella<sup>15)</sup>는 106명의 슬관절 골관절염 환자를 대상으로 Hyalgan<sup>®</sup>을 슬관절 내 6회 주사한 군과 3회 주사한 군을 비교한 연구에서 통증에 대한 두 군 간의 차이를 발견할 수 없었다고 하였으며, 2010년 Witteveen 등<sup>16)</sup>은 26명의 족관절 골관절염 환자를 대상으로 Orthovisc<sup>®</sup> 1 mL, 2 mL, 3 mL를 1회 주사한 경우와 매주 1 mL를 3회 주사한 경우를 비교한 연구에서 매주 1 mL를 3회 주사한 경우가 통증 감소 정도가 우수했다고 하였다.

### 히알루론산의 족관절 주사 위치 및 주사 후 처치

족관절 주사는 방사선 기계 도움 없이 비교적 쉽게 행할 수 있다. 즉, 환자를 양와위에 두고 무릎을 굽혀 발을 바닥에 위치시키면 족관절 전면이 개방된다. 이때 검사자의 손가락으로 주사하고자 하는 내과 또는 외과의 가장 근위부 내측을 촉지하여 주사하면 된다(Fig. 2). 만일 삼출액으로

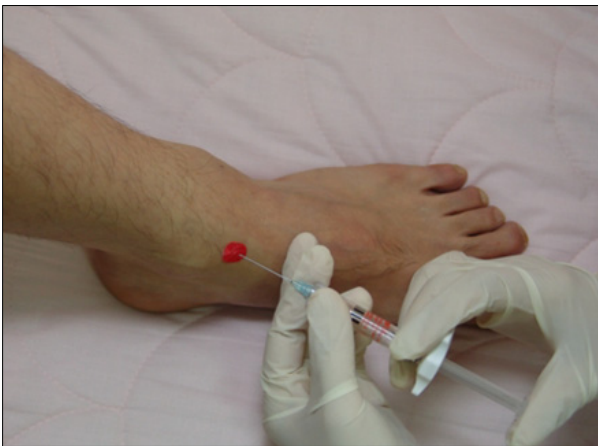

Figure 2. Injection point of hyaluronic acid.

인해 족관절 종창이 있다면 히알루론산이 희석되는 것을 방지할 목적으로 주사 전에 삼출액을 제거해야 한다.

히알루론산 주사 후 48시간 동안은 과도한 체중 부하와 격렬한 활동은 자제토록 한다.

### 히알루론산 주사 후 합병증

히알루론산 주사 후 사소한 합병증들로 경미한 국소 종창 또는 통증을 보고하고 있으며 그 발생 빈도는 적게는 2%에서 많게는 7%까지 보고하고 있다.<sup>3,10)</sup> 한편 Synvisc<sup>®</sup>를 관절 내 주사한 경우에서 심한 통증을 동반한 급성 국소 반응과 같은 심각한 합병증이 1예(0.7%)에서 보고되고 있는데, 이들 국소 반응은 대부분 주사 후 2일 내로 해소되는 것으로 보고하고 있다.<sup>9)</sup>

### 히알루론산 관절 내 주사 후 증상 호전 시기와 지속 시간

2006년 Sun 등<sup>10)</sup>은 족관절 골관절염 환자 93명을 대상으로 히알루론산(Artz<sup>®</sup>)을 1주 간격으로 5회 주사한 연구에서 증상 호전을 5회 주사 후 1주일 만에 관찰할 수 있었고, 6개월 이상 지속되었다고 한 반면, 2011년 Lee 등<sup>12)</sup>은 족관절 골관절염 환자 27명을 대상으로 히알루론산을 1주 간격으로 3회 주사한 연구에서 증상 호전은 대부분의 환자에서 1회 또는 2회 주사 후부터 관찰할 수 있었고 약 50% 이상의 통증 경감이 나타난다고 하면서, 초기에 치료 효과가 없는 경우 치료에 실패할 가능성이 높다고 하였다. 한편 증상 호전 지속 시간은 1년 이상 추시 관찰이 가능한 환자에서 시술 전 시각 통증 점수는 평균 8.8에서 시술 후 3개월에 평균 3.6점으로 감소하였고 1년 뒤에는 평균 3.2점으로 유지가 됨을 관찰할 수 있어 히알루론산의 효과가 단순히 단기간만 작용하는 것이 아니라 환자의 통증 경감에 1년 이상까지도 작용할 수 있음을 알 수 있었다고 하였다. 이외에도 Cohen 등<sup>17)</sup>은 최소 약 3개월까지 그 효과가 유지됨을 발표하였고, Salk 등<sup>18)</sup>은 6개월 이상 그 효과가 지속됨을 발표하였다.

### 요 약

족관절 내 히알루론산 주사 후 효과에 대한 참고 자료를 살펴 본 결과 대부분의 연구들이 족관절 내 히알루론산 주사에 대한 효과와 안전에 대해 긍정적으로 보고하고 있지만, 아직까지는 결론을 짓기는 어렵다고 하겠다. 추후 많은

환자를 대상으로 한 무작위 이중맹검 위약대조군 연구 (randomized double-blind placebo-controlled trials)를 통해 그 결과를 평가해야 할 것으로 사료되며, 또한 장기 추시를 통해 효과 발현 시기 및 지속 기간을 평가해야 할 것이다.

## REFERENCES

1. **Creamer P, Hochberg MC.** Osteoarthritis. *Lancet.* 1997;350:503-8.
2. **Buckwalter JA, Mankin HJ, Grodzinsky AJ.** Articular cartilage and osteoarthritis. *Instr Course Lect.* 2005;54:465-80.
3. **Wattersen JR, Esdaile JM.** Viscosupplementation: therapeutic mechanisms and clinical potential in osteoarthritis of the knee. *J Am Acad Orthop Surg.* 2000;8:277-84.
4. **Balazs EA, Denlinger JL.** Viscosupplementation: a new concept in the treatment of osteoarthritis. *J Rheumatol Suppl.* 1993;39:3-9.
5. **Rydell N, Balazs EA.** Effect of intra-articular injection of hyaluronic acid on the clinical symptoms of osteoarthritis and on granulation tissue formation. *Clin Orthop Relat Res.* 1971;80:25-32.
6. **Forrester JV, Balazs EA.** Inhibition of phagocytosis by high molecular weight hyaluronate. *Immunology.* 1980;40:435-46.
7. **Stitik TP, Levy JA.** Viscosupplementation (biosupplementation) for osteoarthritis. *Am J Phys Med Rehabil.* 2006;85(11 Suppl):S32-50.
8. **Smith MM, Ghosh P.** The synthesis of hyaluronic acid by human synovial fibroblasts is influenced by the nature of the hyaluronate in the extracellular environment. *Rheumatol Int.* 1987;7:113-22.
9. **Marshall KW.** Intra-articular hyaluronan therapy. *Foot Ankle Clin.* 2003;8:221-32.
10. **Leopold SS, Redd BB, Warne WJ, Wehrle PA, Pettis PD, Shott S.** Corticosteroid compared with hyaluronic acid injections for the treatment of osteoarthritis of the knee. A prospective, randomized trial. *J Bone Joint Surg Am.* 2003;85:1197-203.
12. **Lee DH, Kim TH, Han SH.** Efficacy of intra-articular hyaluronic acid injection in early stage ankle osteoarthritis. *J Korean Foot Ankle Soc.* 2011;15:27-31.
13. **Takakura Y, Tanaka Y, Kumai T, Tamai S.** Low tibial osteotomy for osteoarthritis of the ankle. Results of a new operation in 18 patients. *J Bone Joint Surg Br.* 1995;77:50-4.
14. **Khosla SK, Baumhauer JF.** Dietary and viscosupplementation in ankle arthritis. *Foot Ankle Clin.* 2008;13:353-61.
15. **Petrella RJ, Petrella M.** A prospective, randomized, double-blind, placebo controlled study to evaluate the efficacy of intraarticular hyaluronic acid for osteoarthritis of the knee. *J Rheumatol.* 2006;33:951-6.
16. **Witteveen AG, Sierevelt IN, Blankevoort L, Kerkhoffs GM, van Dijk CN.** Intra-articular sodium hyaluronate injections in the osteoarthritic ankle joint: effects, safety and dose dependency. *Foot Ankle Surg.* 2010;16:159-63.
17. **Cohen MM, Altman RD, Hollstrom R, Hollstrom C, Sun C, Gipson B.** Safety and efficacy of intra-articular sodium hyaluronate (Hyalgan) in a randomized, double-blind study for osteoarthritis of the ankle. *Foot Ankle Int.* 2008;29:657-63.
18. **Salk RS, Chang TJ, D'Costa WF, Soomekh DJ, Grogan KA.** Sodium hyaluronate in the treatment of osteoarthritis of the ankle: a controlled, randomized, double-blind pilot study. *J Bone Joint Surg Am.* 2006;88:295-302.