

성장 인자가 농축된 Fibrin rich block을 이용한 상악동 거상술에서의 신생골 형성에 관한 연구

김지민 · 이주형 · 박인숙

대구가톨릭대학병원 치과 구강악안면외과

Abstract (J Korean Assoc Oral Maxillofac Surg 2011;37:278-86)

New bone formation using fibrin rich block with concentrated growth factors in maxillary sinus augmentation

Ji-Min Kim, Ju-Hyoung Lee, In-Sook Park

Division of Oral and Maxillofacial Surgery, Department of Dentistry, Daegu Catholic University Medical Center, Daegu, Korea

Introduction: This study examined the predictability of new bone formation in the pneumatized maxillary sinus using only fibrin-rich blocks with concentrated growth factors as an alternative to bone grafts.

Materials and Methods: Maxillary sinus augmentation was performed in thirty-three patients with a deficient alveolar bone height (mean 3.9 mm). All patients were treated consecutively with sinus membrane elevation *via* the lateral window approach and panoramic radiograms and cone-beam computed tomograms were taken to evaluate the remaining bone height and the new bone formation in the maxillary sinus, before and after surgery. Four biopsy specimens were taken at the time of implant consolidation (after an average of five months healing) and were stained by H & E and Trichrome staining.

Results: None of the patients had postoperative complications during implant consolidation. After an average of 5 months since sinus augmentation, newly formed bone was observed in all cases by a radiographic evaluation. In 4 biopsy samples, newly formed bone was observed along the floor of the replaced bony window. The osteoblast lining and well distinguished Osteocytes in the lacunas were observed in the newly formed bone. Of the 74 implants (4 different surfaced implants - resorbable blast media-surfaced (RBM), Hydroxyapatite (HA) coated, acid-etched, sintered porous-surfaced implant) placed, one RBM implant failed. The success rate was 98.6% after a mean of 15 months.

Discussion: These results suggest that maxillary sinus augmentation using fibrin rich block with concentrated growth factors is a successful and predictable technique.

Key words: Maxillary Sinus Augmentation, Fibrin rich blocks, Concentrated growth factors

[paper submitted 2011. 3. 29 / revised 2011. 7. 23 / accepted 2011. 7. 25]

I. 서 론

상악 무치악 구치부는 하악골에 비해 불량한 골질을 가지며, 합기화된 상악동, 발치 후의 치조골 흡수로 인하여 임플란트 식립 시 성공률이 낮은 부위이다¹. 이러한 상악 무치악 구치부의 수직적 한계를 극복하기 위하여 상악동 외측벽에서 접근한 골 이식술은 수십 년간 성공적인 술식으로 사용되어 왔다²⁻⁴.

박인숙

705-718 대구광역시 남구 대명4동 3056-6번지
대구가톨릭대학병원 치과 구강악안면외과

In-Sook Park

*Division of Oral and Maxillofacial Surgery, Department of Dentistry,
Daegu Catholic University Medical Center
3056-6 Daemyung-4 dong, Nam-gu, Daegu, 705-718, Korea
TEL: +82-53-650-4291 FAX: +82-53-622-7067
E-mail: ispark@cu.ac.kr*

골 이식재가 발전함에 따라 여러 종류의 골 이식재를 사용하여 성공적으로 골 재생을 보인 연구가 많이 보고되고 있다⁵⁻⁸. 그러나 일부 이종골 및 합성골은 골 이식재 자체의 흡수가 지연되어 신생골이 생겨날 공간에 골 이식재가 잔존하면서 신생골의 형성을 오히려 저해한다는 연구가 보고가 있다^{9,10}. 따라서 상악동 골 이식술이 발전함에 따라 골 이식의 패러다임은 어떠한 골 이식재를 사용하는가에서 골 이식재를 사용하지 않아도 골 재생이 이루어질 수 있다는 것으로 변화하고 있다¹¹⁻¹⁶. 이런 패러다임의 변화에 근거하여 골 이식재 사용없이 상악동 막을 거상하는 것 만으로도 성공적인 골 재생을 이룬 동물 실험과 임상 연구가 발표되었으며¹¹⁻¹³, 환자의 정맥혈을 상악동 막 하방에 이식하거나 골 이식재 대신에 흔히 사용하는 젤라틴 스폰지만을 이식하여 성공적으로 골 재생이 일어난 동물 실험과 임상적 연구가 발표되었다¹⁴⁻¹⁶.

최근 여러 연구에서는 환자의 혈액에서 유도된 물질을 골 이식의 보조제 및 대체제로 사용하고 있다¹⁷⁻²². 환자의 정맥혈을 항응고제를 처리한 튜브에 넣고 원심분리하여 만든 platelet rich plasma (PRP)나 platelet rich growth factor (PRGF) 등은 골 이식재와 함께 상악동 거상술에 사용시 골 유도능이 있어 골 재생을 촉진한다는 연구가 있지만, 항응고제의 첨가로 인한 그 성능에 이윤의 여지가 있고 제작 과정이 복잡하다는 단점이 있다^{17,18}. 이들보다 발전한 형태인 platelet rich fibrin (PRF)은 항응고제의 첨가 없이 원심분리를 통하여 쉽게 얻을 수 있다. Dohan 등¹⁹과 Choukron 등^{20,21}은 상악동 골 이식술 시 탈회골만을 이용한 경우보다 탈회골과 fibrin rich block을 함께 사용한 경우 골 재생과 치유가 촉진된다고 보고하였다¹⁹⁻²¹. 또한 몇몇 연구에서는 상악동 거상술 시 골 이식재를 이용하지 않고 fibrin rich block만을 이용하여 성공적인 골 재생이 일어났다고 보고하였다²².

따라서 본 교실에서는 상악 무치악 구치부의 임플란트 식립 시 거상된 상악동 막과 상악동 저 사이에 성장인자가 농축된 fibrin rich block만을 이식함으로써 골 재생이 일어나는 정도를 방사선학적, 조직학적 연구를 통해 분석하였으며 15개월의 추적 기간 동안의 임플란트 성공률을 보고하고자 한다.

II. 연구 대상 및 방법

1. 환자 식별

본 연구는 2009년 1월부터 2009년 12월까지 상악 무치악 구치부에 임플란트 식립과 위해 내원한 환자 중 임플란트 식립과 동시에 상악동 거상술을 시행한 환자 33명, 총 41개의 상악동(편측 상악동 25명, 양측 상악동 8명)에 식립된 74개의 임플란트를 대상으로 하였다. 남자가 18명, 여자가 15명으로 평균 나이는 51.4세(31-70세)였다. 의학적 병력을 조사하여 조절되지 않는 당뇨, 고혈압, 심혈관계 질환이나 골 대사에 악영향을 주는 면역질환을 가진 환자는 제외하였으며 심한 흡연력을 가진 환자 또한 혈류 공급을 저하시켜 신생골 형성과 임플란트의 성공률에 악영향을 미친다고 판단되어 제외하였다.

술 전에 수술 부위의 상악동 내부의 점막 병변의 여부와 잔존골의 높이를 알아보기 위해 panorama 사진과 cone-beam computed tomograms (Combi, Pointnix, Seoul, Korea)를 촬영하였다. 잔존골의 높이는 임플란트 식립 부위의 상악동 저와 상악 구치부 치조정까지의 거리로 측정하였다. (Fig. 1)

2. 성장인자가 농축된 fibrin rich block의 준비과정

Fibrin rich block은 Sacco의 프로토콜에 따라 술전 환자의 전완부에서 정맥혈을 채취하여 항응고제를 첨가하지 않은

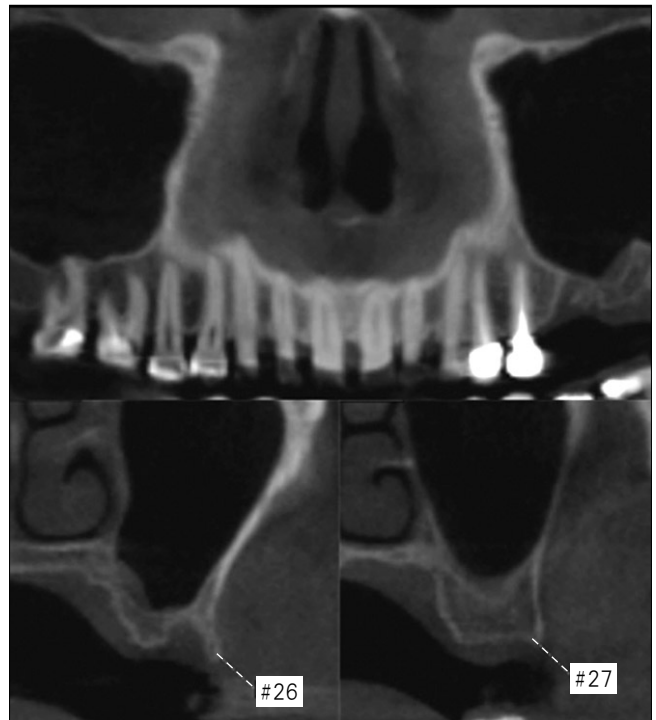


Fig. 1. Cone-beam computed tomogram showing 2-5 mm bone height at the left maxillary first and second molar, respectively.

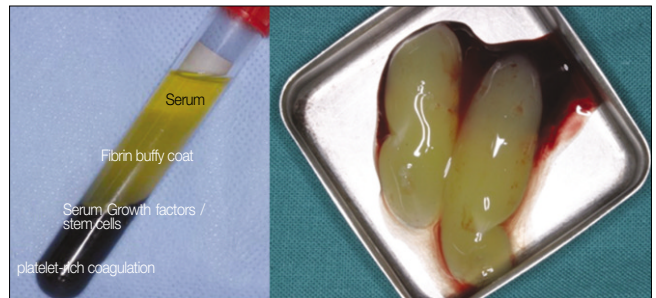


Fig. 2. A fibrin rich block with concentrated growth factors made by a specific centrifugation (Medifuge, Silfradent srl, Sofia, Italy). The second and third layers were used for sinus augmentation.

2-8개의 진공튜브에 넣고 2,400-2,700 rpm의 원심분리기 (Medifuge, Silfradent srl, Sofia, Italy)에 넣어 처리하였다²³. 12분 뒤 튜브 속 혈액은 4층으로 분리되는데 최상층은 fibrinogen과 응고인자가 없는 혈장층이고 두번째 층은 fibrin buffy coat layer라 불리는데 성장인자가 농축된 fibrin block으로 골 신생을 유도하며 입자가 긴밀하여 공간 유지자로서의 역할을 함께 한다. 세번째 층은 적혈구, 백혈구, 줄기세포가 모여있는 층으로 성장인자가 세번째 층의 상부에도 농축되어 있으며 최하층인 네번째 층은 혈구들과 혈소판들이 모여있는 층이다. 상악동 거상술에는 두번째 층과 세번째 층의 상층 일부만을 골 이식재를 대체하여 사용하였다.(Fig. 2)

3. 수술 및 보철과정

예방적 항생제로 수술 하루 전에 Cefditoren pivoxil (Meiact, Boryung Pharm., Seoul, Korea) 300 mg을 하루 3번 복용하고 수술 이후 총 7일간 복용하였다. 수술 부위에 1:100,000 epinephrine을 포함한 2% lidocaine으로 침윤 마취 후 점막을 거상하고 상악동 외측벽으로 접근하여 상악동 거상술을 시행하였다. 얇은 piezoelectric saw insert (S-Saw, Bukboo Dental Co., Daegu, Korea)를 초음파 수술 기구 (Surgybone, Silfradent srl)에 연결하여 골창을 형성하였다. 골창은 상악동의 전방 경계선의 2-3 mm 후방에서 상악동 내측으로 경사지게 saw tip을 기울인 후 약 10 mm 높이의 수직 골 삭제선을 형성하였고, 상악동 하연의 2-3 mm 상방에 동일하게 약 20 mm 길이로 골 삭제선을 형성하여 골편

이 술후 상악동 내부로 밀려들어가지 않고 골창 형성부위에 재위치될 수 있도록 하였다.(Fig. 3) 형성한 골편을 떼어내고 상악동 막을 골창의 상층과 평행해질 때 까지 거상하였다. 이는 상악동 내측벽을 노출하여 이로부터 혈류 공급을 받아 신생골 형성을 유도하기 위함이다. Cyst가 있던 4개의 증례에서는 상악동 막을 개방하여 cystic fluid를 제거한 뒤 상악동 막을 거상하였다.(Fig. 4)

임플란트 식립 후 각 증례마다 성장인자가 농축된 fibrin rich block을 거상된 상악동 막과 상악동 저 사이에 2개에서 6개를 삽입하였다. 임플란트 식립 후 연조직이 상악동 내부로 자라 들어가는 것을 막고 상악동 내 혈병을 유지시키며 치유 후에는 환자의 상악동 외측벽이 그대로 유지되도록 골편을 재위치시켰다.(Figs. 5, 6)

봉합은 PTFE suture (Cytoplast, Osteogenic Biomedical,

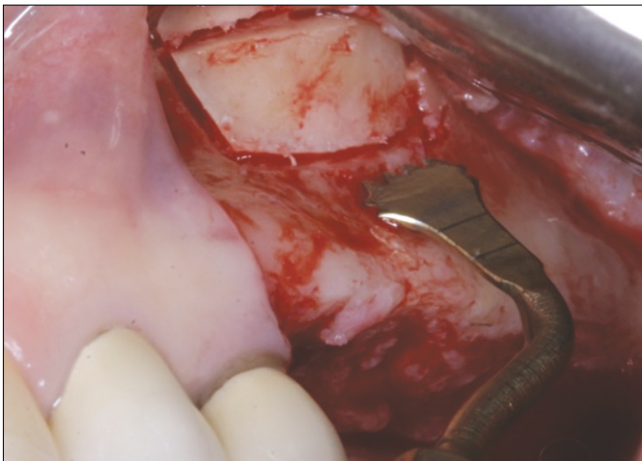


Fig. 3. Replacable bony window was created by piezoelectric saw insert (S-Saw, Bukboo Dental Co., Daegu, Korea) connected with piezoelectric device (Surgybone, Silfradent srl, Sofia, Italy) in all cases.

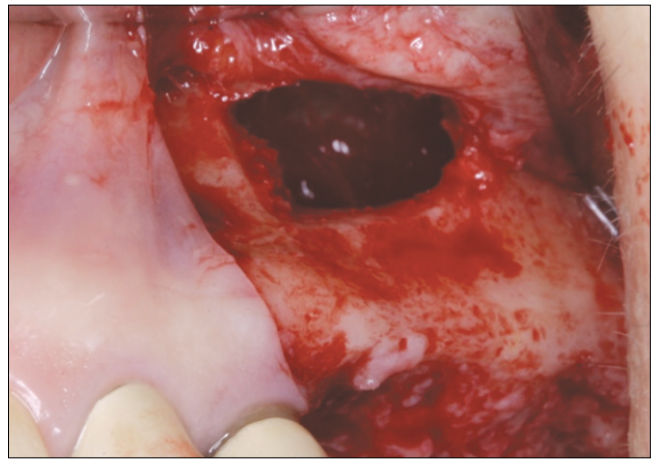


Fig. 4. Sinus membrane was elevated until the height of superior osteotomy line of lateral bony window. It was brought to blood supply from median wall of the sinus.

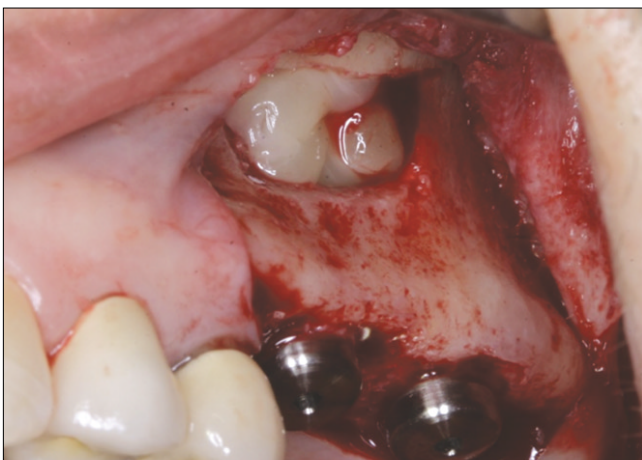

Fig. 5. After sinus membrane elevation, 2 pieces of fibrin rich block was inserted between sinus floor and elevated sinus membrane.

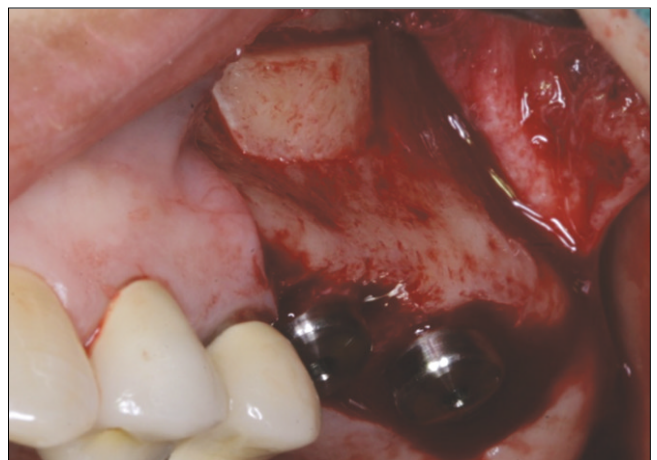


Fig. 6. The bony window was repositioned to seal lateral window as a barrier.

Texas, U.S.A.)를 사용하였고 수술 직후 panorama 사진과 CT를 촬영하였다.(Fig. 7) 수술 후에는 코를 풀지 않도록 하고 빨대를 사용하지 않도록 주의사항을 설명하였다. 수술 하루 후 환부의 소독을 시행하였으며 발사는 술후 2주째 시행하였다.

4. 조직학적 분석

총 4개의 증례에서 평균 5개월의 치유를 거친 후 재위치 시켰던 골편을 통하여 직경 3 mm trephine bur (Straumann, Waldenburg, Switzerland)를 이용하여 평균 9 mm 깊이의 조직 절편을 채취하였다. 채취한 조직 절편은 즉시 4% formaldehyde에 담귀 4℃에서 24시간 보관하였고 10% formic acid에서 decalcification을 3일 동안 시행하였다. 파라핀 처리하여 5 μm 절편으로 미세 절단하고 Hematoxylene & Eosin (H&E) stain과 Masson's Trichrome stain을 시행하여 광학현미경으로 연조직의 변화와 신생골 정도를 광학현미경으로 관찰하였다. 시편들은 Axiophot Photomicroscope (Carl Zeiss, Jena, Germany)과 연결한 AxioCam MRc5 (Carl Zeiss)으로 촬영하였다.

Ⅲ. 결 과

임플란트 식립부의 잔존골 높이는 0.5-5 mm 범위의 환자가 전체 환자의 75%로 구성되어 평균 3.9 mm (0.5-10 mm)를 보였다.(Table 1) 평균 5개월의 치유 기간 후 CT에서도 신생골이 임플란트 apex까지 형성되어 있어 잔존골의 높이가 신생골의 형성에 영향을 미치지 않는다는 것을 알 수 있었다.(Fig. 8) 평균 6주간의 임시 보철물을 사용하여 연조직 치유 후 최종 보철물을 장착하였다.(Fig. 9) 최종 보철물 장착 후 추적 기간 중에도 형성된 신생골은 임플란트 apex까지 유지되어 있음을 CT로 확인할 수 있었다.(Fig. 10)

평균 5개월 동안의 치유 기간 동안 술후 합병증을 보인 환자는 없었으며 상악동 막 거상 중 상악동 막에 10 mm 이상의 천공이 있었던 경우는 상악동 저에서 5-6 mm만의 신생골이 형성되었으며 이 증례를 제외하고는 임플란트 주위와 apex까지 신생골 형성이 잘 되어있음을 panorama와 CT로 확인할 수 있었다.

상악동 막 천공은 41개의 증례 중 5예에서 나타나 12.1%의 천공률을 보였다. 그 중 한 증례는 초음파 기구를 이용하여 골창을 형성하던 중 발생하였고 나머지 증례는 상악동 막의 거상 중에 일어났다. CT상 폭경 17-30 mm에 이르

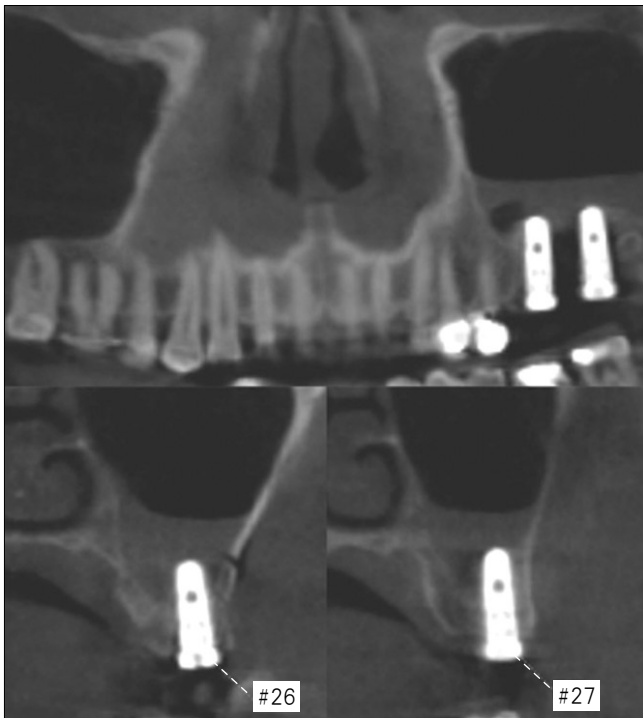


Fig. 7. On immediate postoperative cone-beam computed tomogram showing sinus membrane was elevated above the apexes of implants.

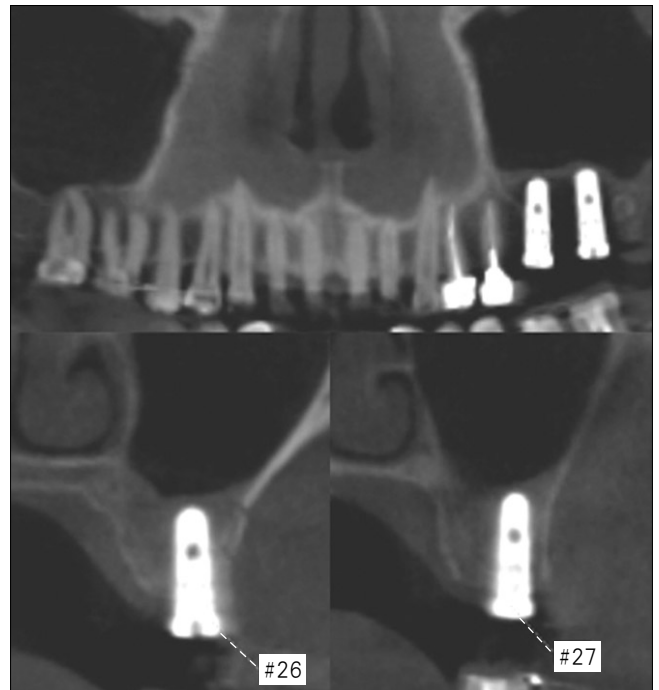


Fig. 8. Cone-beam computed tomograms revealed new bone consolidation along the implant body at the left maxillary the first molar and second molar, respectively, after 17 weeks healing.

Table 1. Data on study participants

Patient No.	Sex	Age (yr)	Site	Residual bone height (mm)	Implant length (mm)	Healing period (mo)	Achived bone height (mm)	Loading period (mo)	Membrane perforation (N/Y)
1	M	52	L max first molar	3.0	13	4.1	8	7.2	N
			L max second molar	2.0	11.5	4.1	8.5	7.2	N
2	M	49	R max second premolar	4.0	13	6.5	8.5	11.9	N
			L max second premolar	5.5	13	6.5	7	11.9	N
3	M	56	L max first molar	1.5	13	5.1	11	7.9	N
			L max second molar	3.0	13	5.1	10	7.9	N
4	M	61	R max first molar	6.0	12	2.6	7	7.8	N
5	F	56	L max first molar	8.0	13	4.2	5	12.7	N
			L max second molar	7.0	13	4.2	3	12.7	N
6	F	57	R max second premolar	4.0	13	4.9	10	12.0	N
			R max first molar	2.0	13	4.9	9	12.0	N
			L max second premolar	3.0	13	4.9	9	12.0	N
7	F	60	L max first molar	3.0	13	4.9	10	12.0	N
			L max first molar	2.0	13	4.7	12	6.6	N
8	F	47	L max second molar	3.0	13	4.7	11	6.6	N
			L max first molar	3.0	13	4.2	12	9.0	N
9	F	44	L max second molar	2.0	13	4.2	16	9.0	N
			R max first molar	4.0	13	4.1	9.5	7.6	N
10	M	63	R max second molar	10	13	4.1	10	7.6	N
			R max first molar	3.5	13	6.5	7	10.5	N
11	M	60	R max second molar	5.0	13	6.5	7.5	10.5	N
			L max first molar	6.0	13	6.5	7	10.5	N
			L max second molar	5.0	13	6.5	9	10.5	N
			R max first molar	4.0	12	5.1	10	8.0	N
12	M	51	R max second molar	4.0	12	5.1	12	8.0	N
			R max first molar	6.0	13	4.7	8.5	7.7	N
13	F	45	R max second molar	3.0	13	4.7	10	7.7	N
			L max first molar	5.0	13	4.7	9	7.7	N
			L max second molar	3.0	13	4.7	9	7.7	N
14	F	33	L max first molar	3.5	13	4.6	12	8.9	N
			L max second molar	2.0	13	4.6	12	8.9	N
15	M	48	L max first molar	5.0	13	1.8	11.5	8.9	N
			L max second molar	2.0	13	1.8	10	8.9	N
16	M	54	R max first molar	5.5	13	4.4	8	13.1	N
			R max second molar	5.0	13	4.4	5	13.1	N
17	F	64	R max first molar	3.0	12	5.6	8	8.5	N
			R max second molar	5.0	12	5.6	10	8.5	N
			L max first molar	4.5	12	5.6	8.5	8.5	N
			L max second molar	2.5	12	5.6	11.5	8.5	N
18	M	67	R max first molar	1.5	13	6.3	12	8.3	N
			R max second molar	3.0	13	6.3	11	8.3	N
19	F	31	L max first molar	1.5	13	4.0	12	8.1	N
			L max second molar	4.0	13	7.2	11	10.2	N
20	M	61	L max second molar	3.5	13	7.2	9	10.2	N
			R max second premolar	10	13	5.6	2	11.8	Y
21	M	31	R max first molar	8.0	13	5.6	7	11.8	Y
			R max second molar	6.0	13	5.6	8	11.8	Y
			L max second premolar	3.0	13	4.6	9	9.1	N

22	M	34	R max first molar	8.0	13	4.0	3	12.0	N
			R max second molar	6.0	13	4.0	7	12.0	N
23	M	51	R max first molar	3.0	13	4.0	12	10.4	N
24	F	30	R max first molar	2.0	13	4.1	13	12.8	N
25	M	47	R max second premolar	6.0	13	6.2	5	7.9	N
26	M	31	R max first molar	7.0	13	4.0	7	5.3	Y
27	F	54	R max first molar	5.0	12	4.2	7	8.2	N
28	F	37	R max first molar	5.0	11.5	5.3	8	7.9	N
29	F	65	R max first molar	6.5	13	4.0	8	4.6	N
			R max second molar	4.5	13	4.0	8.5	4.6	N
			L max first molar	2.5	13	4.0	10	4.6	N
			L max second molar	1.0	13	4.0	12	4.6	N
30	F	57	L max first premolar	2.0	13	7.5	9	4.5	N
			L max first molar	4.0	13	7.5	9	4.5	N
			L max second molar	1.0	13	7.5	10	4.5	N
31	F	42	R max first molar	2.0	12	1.5	12.5	5.5	N
			R max second molar	1.0	12	1.5	13	5.5	N
32	F	52	R max first molar	1.5	9	5.6	10	2.5	N
			R max second molar	0.5	9	5.6	8	2.5	N
			L max first molar	3.0	9	5.6	10	2.5	N
			L max second molar	2.0	9	5.6	7	2.5	N
33	M	49	R max second premolar	4.5	13	6.1	10	4.4	Y
			R max first molar	2.0	13	6.1	10	4.4	Y
			R max second molar	4.0	13	6.1	10	4.4	Y
			L max first molar	3.5	13	6.1	10	4.4	Y
			L max second molar	1.0	13	6.1	12	4.4	Y

(M: male, F: female, L: left, R: right, Max: maxilla)

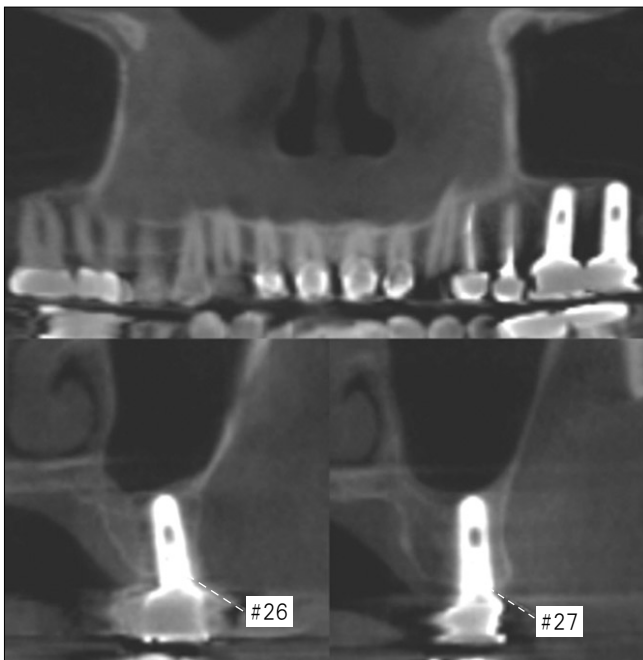


Fig. 9. Cone-beam computed tomograms showing stable bone volume and implant prosthesis at first and second molar site.

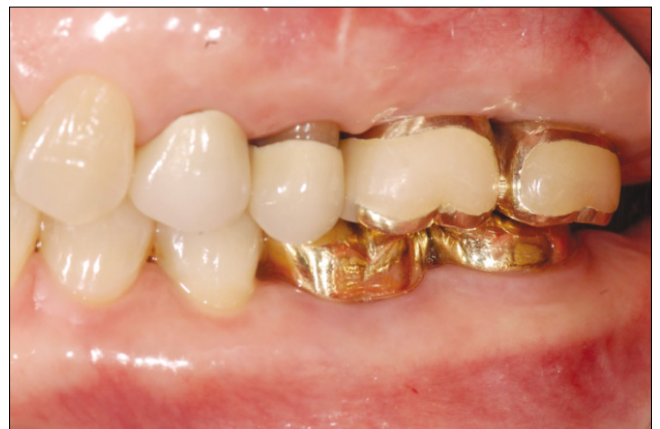

Fig. 10. Final prosthesis after eight months healing.

는 cyst 4예와 5-7 mm에 이르는 상악동 점막 비후를 가진 환자 2명을 발견하였다. Cyst는 상악동 막의 거상 전 절개하여 cystic fluid를 제거하였으며 상악동 막의 천공 증례에 포함시키지 않았다. 10 mm 이상의 큰 천공은 상악동 막의 거상 전에 이미 발치와 내에서 상악동 막과 점막골막이 유

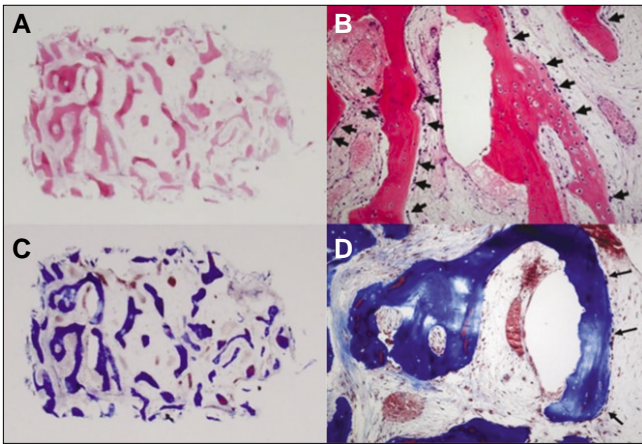


Fig. 11. A, B. H&E stain, osteoblast lining (arrows) and well distinguished osteocytes in lacunas were observed in the newly formed bone. C, D. Trichrome stain, active new bone formation and osteoblast lining (arrows) were seen.

착되어 있어 천공이 일어났고, fibrin rich block을 넣기 전 collagen membrane (CollaTape, Zimmer Dental, Carlsbad, CA, USA)으로 천공부를 막은 후²⁴ 통상의 임플란트 식립을 시행하였으며 치유 기간 중 감염 소견을 보이지 않았다. 상악동 막의 천공이 있었던 증례와 상악동 막의 병변이 있던 증례 모두 추적 기간 중에도 임플란트의 기능에 문제를 보이지 않았으며 합병증도 없었다.

본 연구에서는 4가지 표면처리(resorbable blasting media, Hydroxiapatite coated, acid-etched, sintered porous-surfaced implant)를 한 74개의 임플란트가 식립되었다. 임플란트의 성공 기준은 Buser 등²⁵의 기준을 따랐다. 평균 추적 기간 15개월 동안 총 74개의 식립된 임플란트 중 하나의 RBM 임플란트가 기능 3개월 후 실패하여 98.6%의 성공률을 보였다.

4개의 모든 조직 시편에서는 재위치시킨 골편 하방으로부터 신생골의 형성이 시작되었으며 신생골의 골소강에 골세포가 뚜렷하게 보이며, 신생골 표면에는 다수의 골모세포가 관찰되었다. 연조직에는 섬유모세포와 아교섬유가 풍부하였고, 다수의 혈관 속에서 적혈구가 관찰되었다.(Fig. 11)

IV. 고 찰

상악동 거상술에서 자가골을 사용한 골 이식재를 사용한 경우 신생골의 형성에 유리하다고 알려져 있으나 자가골의 사용은 공여부의 부가적인 수술로 인해 술후 동통의 증가, 감염, 치유 기간의 연장 등의 문제점이 있으며 채취 가능한 양의 한계가 있다⁶. 그래서 자가골을 대체할 많은 골 이식재가 개발되었지만 숙주와의 이물반응과 술후 감염

등의 문제점을 여전히 가지고 있어 골 이식재를 사용하지 않는 다수의 연구가 진행되고 있다^{11-16,22}.

Lundgren 등¹¹은 임플란트 식립 시 상악동 막을 거상하는 것만으로 상악동의 골 재생을 이룬 임상연구를 보고하였고 Palma 등¹²은 영장류에서의 동물 실험 연구를 보고하였다. Hatano 등¹⁴은 상악동 막의 거상 후 환자의 정맥혈만을 넣어 상악동 골 재생을 보고하였으며 Moon 등¹⁵은 환자의 정맥혈만을 넣은 임상 연구에서 상악동의 신생골 형성의 조직학적인 증거를 보고하였다. 또한 Sohn 등¹⁶은 거상된 상악동 막 하방의 공간을 유지하기 위해 골 이식재 대신에 젤라틴 스폰지만을 넣은 상악동 골 재생 연구를 보고하였다¹⁶.

앞선 Sohn 등¹⁶의 연구에서는 2차 수술까지의 치유 기간을 각 평균 6.8개월, 6개월, 6개월로 보고하였고 본 연구에서는 치유 기간이 평균 5개월로 나타났다. 거상된 상악동 막 하방에 fibrin rich block을 사용한 경우 초기 골 형성과 조직의 치유에 있어 우위를 보이고 있다고 생각되며, 앞으로 이를 확립하기 위해 치유 기간을 측정하는 추가적인 동물 실험과 임상 연구가 필요하리라 생각된다.

다양한 문헌에서 PRP나 PRGF 등의 혈소판 응집체를 사용한 성공적인 상악동 거상술을 계속 보고하고 있다^{17,18}. 그러나 임상적인 연구가 아직 많이 부족한 실정으로 상악동 거상술에서 신생골의 생성에 대한 역할에는 이견이 많다. PRF는 PRP보다 성장인자가 더욱 더 많이 농축된 형태이며 TGF- β 1, PDGF, VEGF와 같은 성장인자를 방출하여 신생골 형성에 더 큰 골 유도능을 갖는다^{19,21}. 더욱 발전한 형태인 성장인자가 농축된 fibrin rich block은 단일 물질로 골 이식재를 대신하여 상악동 거상술에 쓰이며 신생골 형성을 촉진한다^{22,23}. PRP와 PRGF를 성장인자가 농축된 fibrin rich block과 비교해 보면 후자는 gel의 형태로 만들기 위하여 다른 화학 약품을 첨가하지 않고 환자의 정맥혈로만 만들기 때문에 만들기 용이하며 교차감염의 위험이 적고, 생체 친화성이 우수하였다. 평균 치유 기간 5개월이 지난 후 시행한 조직 검사에서도 흡수되어 나타나지 않았으며 신생골로 대체된 양상을 보였다. 본 연구에서는 상악동 막이 천공된 경우에도 성장인자가 농축된 fibrin rich block만을 이용하여 상악동 거상술을 시행하여 감염의 위험이 없었으며, 신생골 형성 과정 중에도 이물반응이 전혀 없었다. 게다가 평균 5개월의 치유 기간 후 4개의 증례에서 성숙한 신생골이 형성되었고 염증 소견도 없음을 조직학적으로 확인할 수 있었다.

Sohn 등²⁶은 백서의 양측 상악동 거상 후 골창을 재위치시킨 경우와 흡수성 차단막을 사용한 경우의 비교 연구에서 치유 기간 중 재위치시킨 골편 하방에서 신생골 형성이 활발함을 보고하였다. 이에 근거하여 본 연구에서 골창의 형성은 초음파 기구에 연결된 얇은 piezoelectric saw insert로 경사진 골삭제를 시행함으로써 재위치된 후에도 안으로 밀려들어가지 않도록 하였다. 재위치된 골편은 연조직이

상악동 내로 자라 들어가 신생골 양이 감소하고 골질이 불량해지는 것을 막아주는 차단막 역할을 하였으며 이를 조직학적으로 확인할 수 있었다. 또한 골창 형성 시 초음파 기구를 사용한 Vercellotti 등²⁷의 연구에 따르면, 정교한 골삭제가 가능하며 멸균된 생리식염수를 사용하므로 위생적인 수술이 가능하고 상악동 막의 천공률도 낮다고 보고 하였다. 이는 초음파 수술 기구에 연결한 saw insert는 회전 기구에 비해 정교한 골삭제가 가능하며, 상악동 외측벽인 경조직에는 힘을 가하지만 상악동 막인 연조직에는 힘을 가하지 않는 선택적 골삭제가 가능하기 때문으로, 이로 인해 본 연구에서도 상악동 막의 천공률이 낮게 나타났다고 생각된다.²⁷⁻²⁹

임플란트의 초기 고정은 임플란트의 성공률에 중요하며 임플란트 식립 부위의 골질과 잔존골의 높이가 영향을 미친다³⁰. 본 연구에서의 평균 잔존골 높이는 3.9 mm로 75% 정도의 환자에서 0.5-5 mm 이하의 잔존골 높이를 보였다. Tapered 디자인의 임플란트를 식립하여 초기 고정을 얻을 수 있었으며 평균 추적 기간 15개월 동안 임플란트의 안정성이 잘 유지되었다. 그러나 잔존골 높이 6 mm에 식립된 하나의 RBM 임플란트는 CT 검사에서 신생골도 잘 형성되어 있었지만 기능 3개월 후 탈락되었다. 이는 임플란트 식립 11주 후 보철물을 장착하여 기능 하중을 가한 것이 실패의 원인으로 생각된다.

V. 결 론

본 연구에서는 상악동 막의 거상 후 성장인자가 농축된 fibrin rich block을 삽입하는 동시에 임플란트를 식립하였고 다음과 같은 결론을 얻었다.

1. 상악동 거상술 시 성장인자가 농축된 fibrin rich block을 골 이식재 대신 사용하여 평균 5개월의 치유 기간, 15개월의 기능 기간 동안 방사선학적, 조직학적, 임상적으로 성공적인 결과를 보였다.
2. 상악동 거상술 시 충분한 상악동 막의 거상 후 임플란트의 초기 고정을 확보한다면 성장인자가 농축된 fibrin rich block만을 이용하여도 성공적으로 상악동 거상술을 시행할 수 있으며, 상악동 막이 천공된 증례에서 역시 감염이 일어나지 않고 신생골이 형성되었다.
3. Fibrin rich block을 이용한 상악동 거상술에서 신생골 형성 양상과 신생골 형성 기간 단축 능력을 입증하기 위해서는 더 많은 장기적인 연구가 필요하다.

References

1. Misch CE. Maxillary sinus augmentation for endosteal implants: organized alternative treatment plans. *Int J Oral Implantol* 1987; 4:49-58.
2. Tatum H Jr. Maxillary and sinus implant reconstructions. *Dent Clin North Am* 1986;30:207-29.

3. Boyne PJ, James RA. Grafting of the maxillary sinus floor with autogenous marrow and bone. *J Oral Surg* 1980;38:613-6.
4. Aghaloo TL, Moy PK. Which hard tissue augmentation techniques are the most successful in furnishing bony support for implant placement? *Int J Oral Maxillofac Implants* 2007;22:49-70.
5. Kent JN, Block MS. Simultaneous maxillary sinus floor bone grafting and placement of hydroxylapatite-coated implants. *J Oral Maxillofac Surg* 1989;47:238-42.
6. Adell R, Lekholm U, Gröndahl K, Brånemark PI, Lindström J, Jacobsson M. Reconstruction of severely resorbed edentulous maxilla using osseointegrated fixtures in immediate autogenous bone grafts. *Int J Oral Maxillofac Implants* 1990;5:233-46.
7. Cordioli G, Mazzocco C, Schepers E, Brugnolo E, Majzoub Z. Maxillary sinus floor augmentation using bioactive glass granules and autogenous bone with simultaneous implant placement. Clinical and histological findings. *Clin Oral Implants Res* 2001; 12:270-8.
8. Raghoobar GM, Vissink A, Reintsema H, Batenburg RH. Bone grafting of the floor of the maxillary sinus for the placement of endosseous implants. *Br J Oral Maxillofac Surg* 1997;35:119-25.
9. Schlegel AK. Bio-Oss bone replacement material. Long-term results with Bio-Oss bone replacement material. *Schweiz Monatsschr Zahnmed* 1996;106:141-9.
10. Schlegel AK, Donath K. BIO-OSS--a resorbable bone substitute? *J Long Term Eff Med Implants* 1998;8:201-9.
11. Lundgren S, Andersson S, Gualini F, Sennerby L. Bone reformation with sinus membrane elevation: a new surgical technique for maxillary sinus floor augmentation. *Clin Implant Dent Relat Res* 2004;6:165-73.
12. Palma VC, Magro-Filho O, de Oliveria JA, Lundgren S, Salata LA, Sennerby L. Bone reformation and implant integration following maxillary sinus membrane elevation: an experimental study in primates. *Clin Implant Dent Relat Res* 2006;8:11-24.
13. Sohn DS, Lee JS, Ahn MR, Shin HI. New bone formation in the maxillary sinus without bone grafts. *Implant Dent* 2008;17:321-31.
14. Hatano N, Sennerby L, Lundgren S. Maxillary sinus augmentation using sinus membrane elevation and peripheral venous blood for implant-supported rehabilitation of the atrophic posterior maxilla: case series. *Clin Implant Dent Relat Res* 2007;9:150-5.
15. Moon JW, Sohn DS, Heo JU. New Bone Formation in the Maxillary Sinus Using Peripheral Venous Blood Alone. *J Oral Maxillofac Surg* 2011;28.[Epub ahead of print]
16. Sohn DS, Moon JW, Moon KN, Cho SC, Kang PS. New bone formation in the maxillary sinus using only absorbable gelatin sponge. *J Oral Maxillofac Surg* 2010;68:1327-33.
17. Anitua E, Orive G, Pla R, Roman P, Serrano V, Andía I. The effects of PRGF on bone regeneration and on titanium implant osseointegration in goats: a histologic and histomorphometric study. *J Biomed Mater Res A* 2009;91:158-65.
18. Plachokova AS, Nikolidakis D, Mulder J, Jansen JA, Creugers NH. Effect of platelet-rich plasma on bone regeneration in dentistry: a systematic review. *Clin Oral Implants Res* 2008;19:539-45.
19. Dohan DM, Choukroun J, Diss A, Dohan SL, Dohan AJ, Mouhyi J, Gogly B. Platelet-rich fibrin (PRF): a second-generation platelet concentrate. Part I: technological concepts and evolution. *Oral Surg Oral Med Oral Pathol Oral Radiol Endod* 2006;101: e37-44.
20. Choukroun J, Diss A, Simonpieri A, Girard MO, Schoeffler C, Dohan SL, et al. Platelet-rich fibrin (PRF): a second-generation platelet concentrate. Part IV: clinical effects on tissue healing. *Oral Surg Oral Med Oral Pathol Oral Radiol Endod* 2006;101: e56-60.
21. Choukroun J, Diss A, Simonpieri A, Girard MO, Schoeffler C, Dohan SL, Dohan AJ, Mouhyi J, Dohan DM. Platelet-rich fibrin (PRF): a second-generation platelet concentrate. Part V: histologic evaluations of PRF effects on bone allograft maturation in si-

- nus lift. Oral Surg Oral Med Oral Pathol Oral Radiol Endod 2006;101:299-303.
22. Sohn DS, Moon JW, Moon YS, Park JS, Jung HS. The use of concentrated growth factor (CGF) for sinus augmentation. J Oral Implants 2009;38:25-38.
 23. Rodella LF, Favero G, Boninsegna R, Buffoli B, Labanca M, Scari G, *et al.* Growth factors, CD34 positive cells, and fibrin network analysis in concentrated growth factors fraction. Microsc Res Tech 2011;74: 772-7.
 24. Pikos MA. Maxillary sinus membrane repair: report of a technique for large perforations. Implant Dent 1999;8:29-34.
 25. Buser D, Mericske-Stern R, Bernard JP, Behneke A, Behneke N, Hirt HP, Belser UC, Lang NP, *et al.* Long-term evaluation of non-submerged ITI implants. Part 1: 8-year life table analysis of a prospective multi-center study with 2359 implants. Clin Oral Implants Res 1997;8:161-72.
 26. Sohn DS, Kim WS, An KM, Song KJ, Lee JM, Mun YS. Comparative histomorphometric analysis of maxillary sinus augmentation with and without bone grafting in rabbit. Implant Dent 2010;19:259-70.
 27. Vercellotti T, De Paoli S, Nevins M. The piezoelectric bony window osteotomy and sinus membrane elevation: introduction of a new technique for simplification of the sinus augmentation procedure. Int J Periodontics Restorative Dent 2001;21:561-7.
 28. Sohn DS, Ahn MR, Jang BY. Sinus Bone Graft using Piezoelectric Surgery. Implantology 2003;9:48-55.
 29. Sohn DS, Moon JW, Lee HW, Choi BJ, Shin IH. Comparison of two piezoelectric cutting inserts for lateral bony window osteotomy: a retrospective study of 127 consecutive sites. Int J Oral Maxillofac Implants 2010;25:571-6.
 30. Lioubavina-Hack N, Lang NP, Karring T. Significance of primary stability for osseointegration of dental implants. Clin Oral Implants Res 2006;17:244-50.