대한침구학회지 제28권 제5호(2011년 10월)
The Journal of Korean Acupuncture & Moxibustion Society

증 례

대퇴골과 경골의 다발성 골괴사 환자에 대한 침도치료 및 한방치료 증례연구

성인수 · 홍권의

대전대학교 부속대전한방병원 침구과

Abstract

The Clinical Study of Acupotomy and Oriental Medicine on Multiple Osteonecrosis of Femur and Tibia

Sung In-su and Hong Kwon-eui

Dept. of Acupuncture and Moxibustion, Daejeon Oriental Medicine Hospital, Daejeon University

Objectives : Osteonecrosis is a disease where there is the cellular death of bone components due to interruption of the blood supply. In these days, the clinical study and research about osteonecrosis are increased, however the study on osteonecrosis in oriental medical way is hardly studied yet. Thus, we report the significant effect of acupotomy and oriental medicine on osteonecrosis which occurred in femur and tibia.

Methods : We observed recovery of symptoms and decrease of osteonecrosis region in femur and tibia by MRI.

Results : During five times of acupotomy, pain on right side thigh in rest time and knee joint pain during walk were decresed after 1st, 2nd, and 3rd acupotomy. In MRI, we observed decrease of osteonecrosis region in femur and tibia, that made the patient could return to daily life.

Conclusions : Acupotomy and Oriental medicine have an significant effect on osteonecrosis by pain relief and osteonecrosis region decrease.

Key words : acupotomy, osteonecrosis, MRI

* 본 연구는 2011년도 보건 산업진흥원 한의학진료지침개발(B0800017)의 지원에 의하여 이루어졌음
· 접수 : 2011. 9. 26. · 수정 : 2011. 10. 11. · 채택 : 2011. 10. 11.
· 교신저자 : 홍권의, 대전시 중구 대흥동 22-5번지 대전대학교 부속대전한방병원 척추관절센터
Tel. 042-229-6816 E-mail : hkeacu@dju.ac.kr

Ⅰ. 서 론

골괴사는 뼈에 피의 공급이 일시적 또는 영구적으로 줄어들면서 뼈 조직이 죽어가는 질환을 말한다. 골괴사는 무혈성 괴사(avascular necrosis), 무균 괴사(aseptic necrosis), 허혈 괴사(ischemic necrosis) 등으로 명명되나 원인과 관련하여 골괴사(osteonecrosis)가 가장 적절한 명칭으로 여겨진다[1].

골괴사는 몸의 어느 뼈에서도 일어날 수 있으나 주로 대퇴 골두에 가장 흔하게 발생하고, 슬관절을 이루는 대퇴골 및 경골 과부, 견관절을 이루는 상완골두, 족근관절을 이루는 경골 원위부와 거골에도 발생하며, 드물지만 주관절과 수근관절 부위에도 발생하는 것으로 알려져 있다. 또 골괴사는 한 곳에서만 일어나기도 하고, 때로는 여러 곳에서 동시 다발적으로 일어나기도 하는데, 주로 20~50대에서 자주 일어난다[2].

일반적으로 골괴사는 고관절의 대퇴골두에서 주로 발생되는 것으로 알려져 있는데 고관절 만큼 높은 빈도는 아니지만 슬관절에서도 골괴사는 일어날 수 있다. 1968년 Ahlback 등[3]이 대퇴골 내과에 발생한 골괴사를 처음 기술하였고, 대퇴골 외과와 경골의 고평부에서도 발생할 수 있음이 밝혀졌다. 슬관절에서 발생하는 골괴사증 혹은 무혈성 괴사증은 흔치 않은 질환이며 대부분 증상 없이 우연히 발견되는 경우가 많다[4].

슬관절의 골괴사증의 원인은 아직 명확히 알려져 있지 않으나 대개 corticosteroid의 과다복용, 알코올 남용으로 오나 그 외에 여러 가지 요소가 관여하는 것으로 추정하고 있다[5].

발생 초기에는 임상 증상만 나타나고, 단순 방사선학적 소견은 나타나지 않을 수 있어서 이차적으로 골관절염으로 진행될 수 있고, 자연 치유가 되는 경우 그 원인을 찾기가 어렵다. 근래에는 자기공명영상(MRI), 관절경 검사 등으로 진단율이 높아지고 있다[6].

본 증례와 유사한 슬관절 골괴사증은 갑자기 발생하는 통증이 특징인 질환이며 치료 방법에는 환자의 나이, 병변의 부위, 범위, 진행시기를 고려하여 보존적 치료, 미세 천공술, 경골 근위부 절골술, 슬관절 부분치환술, 전치환술 등을 선택 운용한다[7].

최근 서양의학에서는 골괴사 환자에 대한 임상적인 연구와 보고가 점점 증가하는 추세이나 국내 한의학계에서는 이와 관련된 연구가 거의 없는 상태이다.

이에 저자는 대퇴골과 경골의 다발성 골괴사로 진단을 받은 환자 1인을 대상으로 침도치료 및 한방치료로 유의한 치료 결과를 얻었기에 본 증례를 보고하는 바이다.

Ⅱ. 대상 및 방법

1. 연구대상

2011년 7월 13일부터 2011년 9월 5일까지 대전대학교 부속대전한방병원 척추관절센터 1에 입원하여 7월 15일, 20일, 8월 1일, 17일, 9월 3일에 침도치료를 5회 받은 슬관절 골괴사 환자를 대상으로 하였다. 저자는 치료 전 환자에게 침도요법에 대하여 충분히 설명하였고 환자도 이에 동의를 하였다.

2. 치료방법

1) 침치료 및 물리치료

입원 후 규격 0.25×0.30mm인 stainless steel 호침(동방침구제작소, 한국)을 사용하여 일 2회의 일반침 시술을 하였고 침도치료를 시행하는 날은 일 1회로 횟수를 줄였다. 자침 부위는 사암침법의 脾正格을 사용하여 少府・大都를 선보하고 大敦・隱白을 후사하였다. 또한 환자가 호소하는 슬관절 주위 근육의 trigger point(대퇴 직근 및 그 주위 근육)에 자침하였다. 자침의 심도는 10~20mm 정도, 유침시간은 10~15분으로 하였다. 침치료 이외에 경근간섭파자극치료(ICT), 경피경근온열요법(hot pack)을 통해 국소 근육의 이완을 도모하였다.

2) 침도치료방법

환자에게 치료 전 치료의 내용 및 부작용에 관하여 충분히 설명을 하였으며 치료 전 동의서를 작성하였다. 치료 1시간 전 국소피부마취를 위해 아네스크림(태극제약, 한국) 2EA로 시술 예정부위에 도포하였다. 침도치료 후에 발생할 수 있는 기타 감염을 예방하기 위하여 세녹스주(신풍제약, 한국) 1g, 멸균생리식염수(대한제약, 한국) 1L를 투여하였다. 또한 치료 도중의 진통 효과를 위해 삼남아세트아미노펜(삼남제약, 한국) 2T를 복용하게 하였다. 침도치료 전 치료 부위를 멸균처치하였다. 침도치료에 사용한 침도 침은 1.1×75mm인 stainless steel 호침(동방침구제작소, 한국)

을 사용하였다. 침첨은 flat-head screwdriver와 비슷한 형태이다. 치료 시에는 실물 X-ray를 촬영하여 피부에서 대퇴과상까지의 거리를 측정한 후 약 $5cm^2$~$6cm^2$에 깊이로 대퇴 전후면 두부위의 외측 대퇴과상에 골막까지 삽입하여 대퇴골에 穿孔을 시행하였다.

침도치료 후에는 최소 1일 이상 체중 부하를 금하고 안정을 실시하였으며 일반침치료를 일 2회 및 기타 물리치료를 병행하였다.

3) 한약치료

2011년 7월 13일부터 2011년 9월 5일까지 活血湯加減(향부자・숙지황・오약・당귀미 각 6g, 적작약・지각・대황・천궁・도인・소목 각 4g, 홍화 2g)을 처방하였다

3. 치료결과의 평가기준

1) Verbal rating scale

Verbal rating scale(이하 VRS)을 이용한 평가를 침도 치료 전, 치료 후 다음날 오전 8시에 시행하였다. 통증이 전혀 없는 상태를 0점으로 하고 가장 심한 통증을 10점으로 하여 0~10점의 점수로 표현하도록 하였다.

2) 자기공명영상

자기공명영상(MRI)을 통해 치료 시작 전과 침도치료 후 병변의 변화를 관찰하였다. MRI는 처음 3회의 침도치료 후 촬영하여 최초의 MRI와 비교 관찰하였다.

Ⅲ. 증 례

1) 환자

손○○ / M / 32세

2) 주소증

휴식 시 좌측 대퇴전면부의 통증, 보행 시 슬관절 통증

3) 발병일

평소 슬관절 통증으로 고생하던 중 2011년 03월 중순 심화

4) 치료 기간

2011년 07월 13일~09월 05일

5) 과거력

별무

6) 현병력

상기 환자는 32세이며 평소 원만한 성격의 소유자로 다소 흡연(1갑/1일), 음주(소주1병/1일)하는 보통 체격의 남성이다. 휴식 시 좌측 대퇴전면부의 통증과 보행 시 슬관절 통증을 호소하였는데, 2011년 4월 7일 대전의 ○○ 영상의학과에서 Lt. knee MRI(Fig. 1) 촬영 결과 좌측 슬관절 주위의 골괴사 진단을 받고 2011년 06월 20일 서울 소재 대학병원에서 bone scan (Fig. 2) 후 양측 슬관절 골괴사 진단하에 별무 치료였다. 좌측 슬관절의 통증이 심화되어 2011년 07월 13일 침도치료를 위하여 본원에 입원하였다.

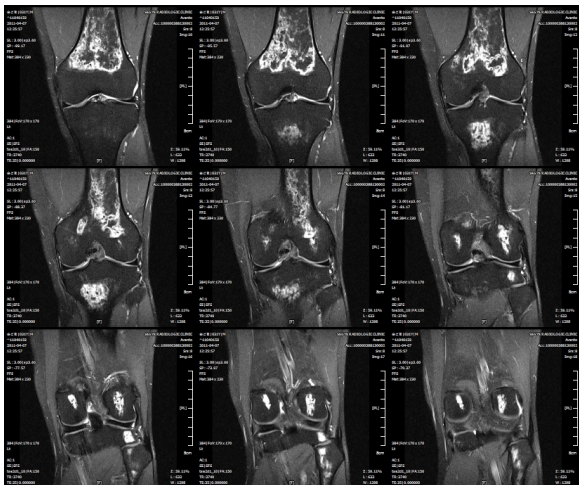

Fig. 1. T2-weighted MRI coronal image showing osteonecrosis of Lt. distal femur and proximal tibia

7) 자기공명영상 검사

Bone & articular cartilage distal femur, proximal tibia, proximal fibula에 광범위한 bone infarction의 소견이었다.

8) Bone scan 검사(Fig. 2참조)

9) 단순방사선 검사(Fig. 3참조)

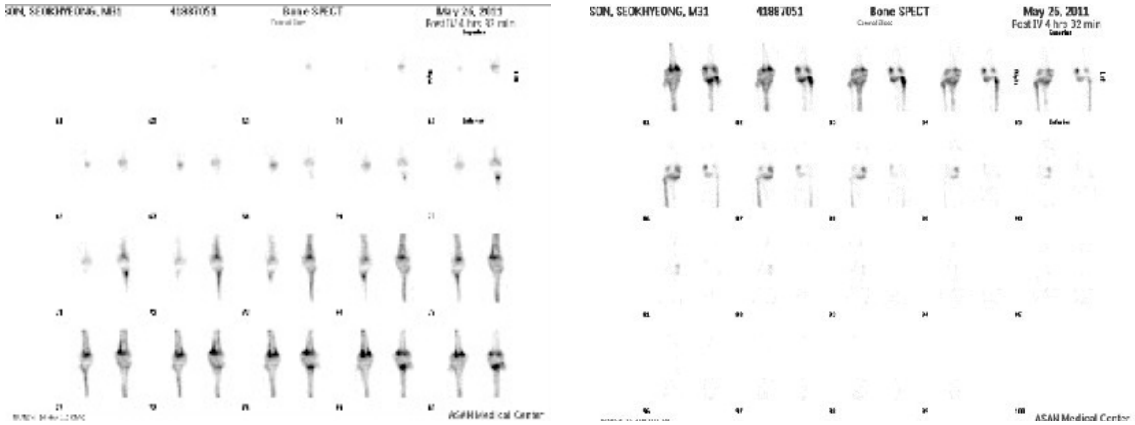

Fig. 2. The imaging on the bone scan demonstrating osteonecrosis of Lt. distal femur, proximal tibia and Rt. distal femur

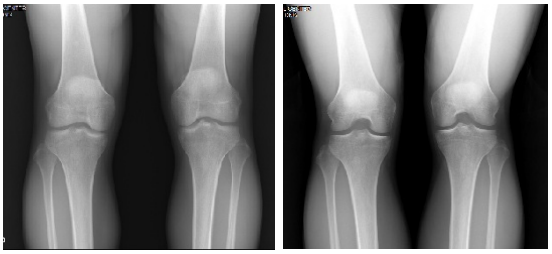

Fig. 3. The radiograph showing no significant visible abnormal findings

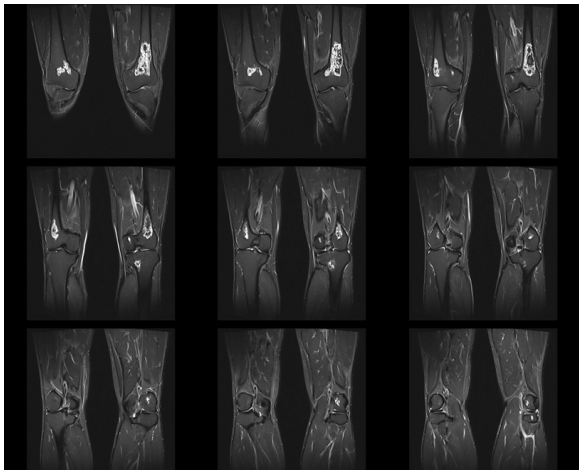

Fig. 4. T2-weighted MRI coronal image after acupotomy, showing the size of osteonecrosis was slightly decreased in left side since 2011-4-7

Ⅳ. 결 과

1. VRS

침도치료 전 VRS는 9였고 처음 3회의 침도치료 후 VRS는 2였다. 마지막 5회의 침도치료 후 VRS는 1이었다(Table 1).

Table 1. The Change of VRS (Year=2011)

Date	7. 13	7. 15	7. 20	8. 01	8. 17	9. 03
Treat-ment	0	1	2	3	4	5
VRS	9	7	4	2	1	1

2. 자기공명영상

처음 3회의 침도 치료 후 both thigh MRI(Fig. 4) 촬영 결과 침도치료를 받은 좌측 골괴사 부위에 약간의 크기가 감소하는 호전을 보였다. Lt. distal femur, proximal tibia, proximal fibula에 광범위한 bone infarction의 소견이며 2011년 4월 7일 시행한 MRI (Fig. 1)와 비교 시 전체적인 형태는 비슷하나 크기가 약간 감소하는 호전을 보였다.

Ⅴ. 고 찰

골괴사는 뼈 조직에 혈액 공급이 적절히 이루어 지지 않아 발생하며, 면역억제제인 corticosteroid의 과다복용, 알코올 남용과 부상 등이 주원인이나 뚜렷한

원인이나 건강에 이상이 없는 경우에도 발생할 수 있다. 슬관절 골괴사가 주로 미세혈액순환 장애에 의해 발생한다고 하였으나 원인이 뚜렷하게 밝혀지지는 않았다[8]. 유발 요인으로는 장기간의 스테로이드 과용, 알코올, 고요산혈증, 혈액 이상증(blood dyscrasia), 고셔 병(Gaucher's disease), 겸상구 빈혈(Sickle cell anemia), 잠수병(Caisson's disease) 등이 있으나 특발성의 원인은 알려진 바가 없다[9]. 특히 Solomon 등[10]은 골괴사의 발생에서 음주 습관과 관련된 위험요소를 정의한 바 있다. 실험적으로 쥐에 알코올을 복용시켜 지방의 침윤, 지방세포의 비후, 골수강 내 압력의 증가 등을 관찰하였는데 압력이 증가함에 따라 혈관 폐색이 발생하고 결국 괴사에 빠진다고 하였다.

연령별로는 60대 이상의 연령층에서 주로 발생하고, 여성이 남성보다 3배 이상 흔히 발생한다고 하였다. 발생부위는 대부분 대퇴내과에서 주로 발생하지만 대퇴골 외과와 경골 내측 고평부에도 발생한다[11]. 특히 호발 연령과 임상 증상이 퇴행성 관절염 및 연골판 파열과 같은 슬관절 병변과 비슷하여 정확한 감별이 필요하다.

임상 증상은 대부분이 외상과 관계없는 슬관절 내측부에 갑작스럽게 나타나는 통증이 특징이고, 이학적 소견으로 대퇴골내과에 국한된 통증 이외에 관절 운동제한이나 부종이 드물게 발생하기도 한다[8].

슬관절 골괴사는 심한 퇴행성 변화로 진행될 수 있으므로 조기에 정확한 진단과 치료가 필요하다. 그러나 방사선 사진상 병변이 나타나지 않는 경우가 많아 골주사 검사나, 자기공명영상 검사, 관절경 검사 등을 함께 실시하여 진단해야 한다[6]. 특히 자기공명영상은 방사선 검사상 특이소견이 없는 초기에도 병변 확인이 용이하고 병변과 주위조직 식별이 쉽다. 자기공명영상에서 관절면이 인접하여 T1 강조영상에서 저신호 강도를 T2 강조영상에서 고신호 강도를 보이는 골괴사의 특징적인 소견을 보여 다른 질환과의 감별진단에 유용하며 조기 진단과 치료 및 예후 판정을 위하여 자기공명영상을 시행하는 것이 좋다[12]. 또한 Pollack[12]은 자기공명영상이 진단에 있어 특이성과 민감도가 높아 방사선 검사상 정상이나 골괴사가 의심되는 환자에서 자기공명영상 촬영이 큰 가치가 있다고 강조하였다.

또한 질환의 특성상 경과나 예후는 다양하게 나타나나 주로 병변의 크기나 위치 등에 의해 판단된다[8]. Aglietti 등[8]은 방사선 사진상의 병변의 크기가 퇴행성 변화를 예측하거나 슬관절의 임상적·방사선학적 단계를 결정하는 데 중요하며 병변의 크기가 5 cm^2 이하인 슬관절에서 예후가 양호하다고 하였다.

본 증례의 경우 단순 방사선 검사상 이상소견은 발견하지 못했으며(Fig. 3) 이에 방사선 소견상으로는 본 질환의 검사 시 유효성이 없어 자기공명영상 촬영과 bone scan을 통해 진단이 가능하였고 명확한 병변의 위치와 슬관절 부위 골의 손상 정도를 확인할 수 있었던 경우이다.

치료는 아직까지 논란이 많으나 병변의 stage와 병변의 크기가 분명하지 않은 초기에는 항염진통제와 체중부하를 피하는 보존적 치료가 바람직하며, 수술적 치료에는 환자의 연령, 체중, 활동 정도, 골관절염의 진행 정도, 방사선 소견 및 임상 증상들을 고려하여 중심부 감압술, 관절 절개술, 인공관절 치환술 등 많은 방법이 시도되어 왔다[13]. 한편 Koshino 등[14]은 치료로 경골 절골술과 함께 괴사병변에 천공술이나 골이식술을 시행한 환자를 평가하여 치유에 효과가 있었다고 보고하였다.

이 중 중심감압술은 가장 널리 이용되는 구제수술이다. 초기 무혈성 괴사에서 골수강 내압이 증가하는 점에서 착안된 이 수술의 치료효과는 크게 두가지 기전에 의거한다. 첫째는 피질골에 구멍을 뚫어 골수강 내를 감압시킴으로써 혈액순환을 원활하게 하여 새로운 괴사발생을 방지하고 괴사 조직의 재생을 촉진하는 것이고, 둘째는 괴사 부위까지 터널을 뚫어 괴사된 골조직을 제거하고 이 터널을 통해 괴사 부위로 혈관조직이 자라서 들어가는 것을 촉진시키는 것이다. 중심감압술은 그 시술이 비교적 간단하나 수술의 성공률은 매우 다양하게 보고되어 있다[15]. 또한 Meyers는 작은 구경의 다발성 천공술이 시술이 간단하면서도 중심감압술과 같은 치료 효과를 얻을 수 있다고 하였다[16].

골괴사증은 한의학에서 정확하게 기재된 내용은 없지만 ≪黃帝內經·靈樞·刺節眞邪≫[17]에서 "虛邪之入于身也深 寒與熱相搏 久留而內著, 寒勝其熱 則骨痛肉枯…內傷骨 內傷骨則骨蝕"이라 하였고, ≪瘡瘍全書≫[18]에서는 "夫附骨癰者則貼骨癰也 皆附骨貼肉而生 宇屬殊而病則一 附骨成疽着大骨間 其急者 身不得動 按之應骨痛…"이라 하여 邪氣가 골내에 침범하여 골단 부위의 심한 통증을 동반하는 병이라 설명하였다. 골괴사 중 股脛骨 부위에 나타나는 것을 股脛疽고 분류한다. 한의학적으로 濕熱瘀滯로 변증하며 가장 대표적인 원인으로 과다한 음주나 육류 등의 기름진 음식의 과식 등을 꼽는데 체내에 습과 열이 많이 발생하면

혈액이 맑지 못하고 엉겨붙어 어혈이 발생하는데 이로 인해 골내의 미세혈류순환을 장애하여 무혈성 골괴사가 발생한다고 볼 수 있을 것이다[19].

본 증례에서 사용한 침도요법은 본래 조직의 유착을 박리할 목적으로 1976년 중국의 북경중의약대학 교수였던 朱漢章이 한의학의 침법을 응용하여 만든 새로운 치료법으로 대부분 연부조직의 유착, 반흔, 연축과 경결을 헐겁게 풀어주는 작용을 한다. 이처럼 침도요법은 조직의 유착을 박리하여 운동성을 회복하고 병소 부위의 기혈 순환 장애를 개선하여 통증을 제거한다[20]. 침도치료를 이용한 연구로는 홍 등[21-25]의 연구가 있었지만 골괴사에 대한 증례연구는 없었다.

본 환자의 경우 잦은 음주와 폭음하는 습관이 있는 환자로서 알코올 섭취에 의한 골괴사 가능성을 염두에 두었으며, 한의학적으로 음주 습관과 관련하여 습열어체로 변증하여 어혈로 인한 혈류순환장애를 원인으로 보았다. 그래서 침도치료를 통한 대퇴골과 근육층 사이의 유착과 경결을 치료하여 기혈을 순조롭게 통하게 하는 동시에 대퇴과상의 전후면 두 부위에 침도침을 골막 안까지 자입하는 穿孔術을 실시하여 슬관절 부위의 대퇴골에 구멍을 뚫어 감압시킴으로써 혈액순환을 유도하여 괴사된 조직을 제거하였고 괴사부위로 혈관 조직의 재생을 유도하여 양방에서 시행하는 중심감압술이나 穿孔術과 같은 치료 기전의 효과를 유도하였다. 또한 습열어체로 인한 혈류순환장애를 개선하기 위해서 비정격을 사용하였고 슬관절 부위의 통증 감소를 위해 대퇴 직근 및 그 주위 근육의 압통점에 자침하여 진통 효과를 유도하였다.

환자는 입원 당시 골괴사의 크기가 $5cm^2$ 이상이었고 보행 시 슬관절 통증과 휴식 시의 좌측 대퇴전면부의 통증으로 일상 생활에 어려움을 호소하였다. 처음 3회의 침도치료 후에 환자는 증상이 호전되어 휴식 시에 통증이 VRS 2로 감소하였고, 보행 시의 슬관절 통증은 소실되었다. 또한 3회의 침도치료 후인 2011년 8월 11일 촬영한 자기공명영상 검사상 2011년 4월 7일에 촬영한 골괴사 크기보다 감소된 소견을 보였고 괴사 진행도 감소되었다는 결과(Fig. 4)가 나왔다.

본 증례는 골괴사에 대한 기전 및 치료에 관하여 논란의 여지가 많은 가운데 한의학적 치료 방법 및 골괴사 치료 분야의 선행연구로서의 의미가 있을 것이다. 침도치료 및 한방치료를 통해 골괴사의 양호한 치료 효과를 얻었으나, 임상증례가 적어 이에 대한 연구분석을 위해서는 앞으로 더 많은 임상경험과 추시관찰이 필요하다고 사료된다.

Ⅵ. 결 론

골괴사 진단을 받고 2011년 07월 13일부터 2011년 09월 05일까지 총 5회에 걸쳐 대전대학교 부속대전한방병원 척추관절센터 1에서 침도치료 및 한방치료를 받은 환자에게서 골괴사 크기의 감소와 증상 호전의 효과를 얻었기에 본 증례를 보고하는 바이다.

Ⅶ. 참고문헌

1. Schoutens A. The ARCO perspective for reaching one uniform staging system of osteonecrosis. In: Bone circulation and vascularization in normal and pathological conditions. New York : Plenum Press. 1993 : 375-80.
2. LaPorte DM, Mont MA, Mohan V, Jones LC, Hungerford DS. Multifocal osteonecrosis. J Rheumatol. 1998 ; 25 : 1968-74.
3. Ahlback S, Bauer GCH, Bohne WH. Spontaneous osteonecrosis of the knee. Arthritis Rheum. 1968 ; 11 : 705.
4. Orava S, Virtanen K, Typpo T. Diffuse osteochondrosis of the patella. Br J Sports Med. 1982 ; 16 : 174-7.
5. LaPrade RF, Noffsinger MA. Idiopathic osteonecrosis of the patella in spastic lower extremities. Radiology. 1971 ; 101 : 97-100.
6. Insall J, Aglietti P, Bullough PG. Surgery of the knee. New York : Churchill Livingstone. 1984 : 527-49.
7. Ecker ML. Spontaneous osteonerosis of the distal femur. Instr Course Lect. 2001 ; 50 : 495-8.
8. Aglietti P, Insall J, Buzzi R, Dsechamps G. The results of treatment of idiopathic osteonecrosis of the knee. J Bone and Joint Surg. 1983 ; 605-B(5) : 588.
9. Ahuja SC, Bullough PG. Osteonecrosis of the knee. J Bone and Joint Surg. 1978 ; 60-A : 191.
10. Solomon L. Mechanisms of idiopathic osteonecrosis. Othop Clin North Am. 1985 ; 16(4)

:655.
11. Houpt JB, Pritzker KP, ALpert B, Greyson ND, Gross AE. Natural history of spontaneous osteonecrosis of the knee. Semin Arthritis Rhem. 1983 ; 13(2) : 21.
12. Pollack MS, Dalinka MK, Kressel HY, Lotke PA, Spritzer CE. Magnetic resonance imaging in the evaluation of suspected osteonecrosis of the knee. Orthop Clin North Am. 1979 ; 10 : 509.
13. Insall JN, Aglietti P, Bullough PG. Surgery of the knee. New York : Churchill Livingstone. 1993 : 609-33.
14. Koshino T. The treatment of spontaneous osteonecrosis of the knee by tibial osteotomy with and without bone grafting or drilling of the lesion. J Bone and Joint Surg. 1982 ; 64-A : 47-58.
15. Mont MA, Carbone JJ, Fairbank AC. Core decompression versus nonoperative management for osteonecrosis of the hip. Clinorthop. 1996 ; 324 : 169-78.
16. Meyers MH. Surgical tretment of osteonecrosis of the femoral head. The American Academy of orthopaedic Surgeon. 1983 ; 32 : 260-5.
17. 장마합. 黃帝內經素問靈樞. 서울 : 일중사. 1988.
18. 진몽뇌. 고금도서집성 의부전록. 북경 : 인민위생 출판사. 1995.
19. 노석선. 피부학과. 서울 : 아이비씨기획. 2006 : 294-5.
20. 한국소침도학회 편. 소침도요법. 서울 : 도서출판 정담. 2003 : 81-2, 87, 113.
21. 김연미, 홍권의. 침도침 시술이 견관절 질환에 미치는 영향에 관한 임상적 고찰. 대한침구학회지. 2008 ; 25(4) : 117-25.
22. 곽병민, 홍권의. 침도침 시술을 통한 요추추간판탈출증 환자 4명의 증례보고. 대한침구학회지. 2008 ; 25(4) : 149-56.
23. 김민정, 홍권의. 침도침 시술을 시행한 만성 족관절 염좌 환자 2례에 대한 증례보고. 대한침구학회지. 2008 ; 25(4) : 157-62.
24. 고민경, 김정호, 홍권의. 침도 침술 후 나타나는 두통에 대한 임상적 고찰. 대한침구학회지. 2010 ; 27(2) : 89-95.
25. 송인, 홍권의. 침도(도침)침술과 경막외 신경성형술의 비교 연구. 대한침구학회지. 2010 ; 27(2) : 9-18.