

수지 첨부 절단창의 재접합술 시 원위지 관절 고정과 운동 범위의 관계

광명성애병원 성형외과

한승규 · 노시영 · 김진수 · 이동철 · 기세휘 · 양재원

— Abstract —

A Comparative Study of Range of Motion With or Without Distal Interphalangeal Joint Fixation in Replantation of the Amputated Fingertips

Seung Kyu Han, M.D., Si Young Roh, M.D., Ph.D., Jin Soo Kim, M.D., Ph.D.
Dong Chul Lee, M.D., Sae Hwi Ki, M.D., Ph.D., Jae Won Yang, M.D.

Department of Plastic and Reconstructive Surgery, Kwangmyung Sung-Ae General Hospital, Kyungki-do, Korea

Purpose: In the process of replantation of the amputated fingertips, the primary concern was given to survival of the amputees, while the functional aspect of digits after the surgery has been easily neglected. Although an internal fixation with a K-wire is often a part of replantation of the amputated fingertips, little consideration had been given to the study of relationship between distal interphalangeal joint fixation and post operative range of motion. A comparative study in relation to post operative range of motion was done on two different groups, one group with K-wire insertion and the other group without a K-wire insertion at the distal interphalangeal joint.

Materials and Methods: The study was done on the cases of a single digit amputation conducted at our institute (the age in the range of 10 to 60) in about four-year of time span from March of 2005 to March of 2009. The cases with a thumb replantation, osteomyelitis or articular surface injury have been excluded from this study. The cases of both head and shaft fracture, except the insertion site of tendon, of distal phalanx of internal fixation with a single K-wire were reviewed for this study. A group of 24 cases without distal interphalangeal joint fixation in comparison to a group of 22 cases with distal interphalangeal joint fixation was reviewed to assess the postoperative range of motion at distal interphalangeal joint on the 6th week after the surgery. And, on the 30th month after the surgery, a group of 10 cases without distal interphalangeal joint fixation in comparison to a group of 10 cases with joint fixation was reviewed. A K-wire was removed in about 5 weeks after the fracture was reunited under the radiographic image, immediately followed by a physical therapy.

Result: The active range of motion for a group without interphalangeal joint fixation was measured 49.0° on average, while 28.6° was measured for a group with interphalangeal fixation on the 6th week after the surgery. On the 30th month after the surgery, the active range of motion was measured 52.0° and 55.0° on average for a group without and with interphalangeal fixation respectively.

※통신저자: 노 시 영

경기도 광명시 철산3동 389

광명성애병원 성형외과

Tel: 02-2680-7238, Fax: 02-2615-7218, E-mail: psczero@korea.com

Conclusion: In the process of replantation of the amputated fingertips, short-term(on the 6th week) improvement of postoperative active motion of range can be expected in the cases without distal interphalangeal fixation in comparison to the cases of interphalangeal joint fixation with a K-wire. However, there seems to be no difference on motion of range in a long-term (on the 30th month) follow up period.

Key Words: Distal interphalangeal joint, Fingertip replantation, Range of motion, K-wire

서 론

미세 현미경 수술의 발달로 수지 첨부 절단창의 미세 현미경을 통한 재접합술이 널리 행해지고 있는 추세다^{1,2}. 그러나 이러한 수지 첨부 재접합술 시 절단부의 생존에 일차적인 관심을 기울이고, 수술 후 생존한 수지의 연부 조직 위축, 감각 기능, 원위지 관절의 운동 범위 등의 기능적 측면을 간과하기 쉽다.

수지 첨부 재접합술 시 원위지 골의 골절이 포함된 경우 골 유합을 얻기 위해 또는 수술의 편의성 때문에 K-강선을 흔히 사용하게 된다^{3,4}. K-강선을 이용한 골 고정은 압박이 약하고 시간이 지나면 고정력이 약해지는 단점이 있지만 빠르고 쉽고 경제적이며 훌륭한 결과를 나타낸다⁵.

K-강선을 이용한 원위지 골 고정 시 원위지 관절을 포함하는 경우와 포함하지 않는 경우가 있다. 본원에서는 주로 원위지 골 머리(head) 부위의 절단 창은 원위지 관절을 포함시키지 않은 채 고정하였으며 몸통(shaft) 부위의 절단 창은 원위지 관절을 포함시켜 고정하였다. 이는 머리 부위의 절단 창인 경우 관절을 포함하지 않아도 안정적인 고정이 가능하였고 좀 더 빠른 원위지 관절의 운동을 시작하기 위해서였다. 이에 K-강선의 원위지 관절 고정 여부에 따라 재접합 후 생존한 수지의 능동 운동 범위가 달라질 것으로 생각하고 원위지 관절 고정 여부와 수술 후 관절 운동 범위의 관계를 조사하여 생존한 수지의 운동 기능 회복에 미치는 영향을 후행적 연구하였다.

원위지 관절의 운동은 정확한 집게(pinch) 동작을 위하여 중요하며⁶ 장애 시 원위지 관절 고정술과 같은 2차적 수술이 필요할 수 있다. 이에 재접합술 시 원위지 관

절의 고정 여부와 운동 범위의 상관 관계에 대한 연구를 통하여 수술 시 관절 고정 여부가 수술 후 강직에 미치는 영향을 인지하고 재접합한 수지의 운동 범위 향상으로 인한 기능 향상을 도모할 수 있다.

본원에서 수지 첨부 재접합술을 시행한 환자들을 원위지 관절을 고정하지 않은 군과 고정한 군으로 나누어 능동 운동 범위를 비교한 연구 결과를 보고하고자 한다.

대상 및 방법

2005년 3월부터 2009년 3월까지 본원에서 재접합술을 시행 받은 환자 중 10~60세의 단일 수지 첨부 절단 환자를 대상으로 하였다. 그 중 무지를 수상한 환자, 관절면의 손상이 있었던 환자, 골수염 등의 합병증이 있었던 환자, 관절의 운동에 영향을 미칠 수 있는 2차적 수술을 시행한 환자들을 제외하였다. 또한 수술 후 관절의 운동 범위에 영향을 미칠 수 있는 원위지 골의 건 부착 부위에서 절단 되었던 환자도 제외하였고 원위지 골의 머리나 몸통 부위에서 절단 되었던 환자들을 대상으로 하였으며 이러한 91명의 환자 중 추적 관찰이 가능했던 46명을 대상으로 하였다.

수술 후 6주 째, 원위지 관절을 고정하지 않은 환자가 24명, 관절을 고정한 환자가 22명이었으며, 평균 나이는 원위지 관절을 고정하지 않은 군이 39.5세, 고정한 군이 35.4세이었고 이들을 단기간 추적 군으로 정하였다 (Table 1).

수술 후 30개월 째, 단기간 추적 군 중 장기간 추적이 가능했던 환자는 원위지 관절을 고정하지 않은 환자 10명, 고정한 환자 10명이었으며 이들의 평균 나이는 원위

Table 1. Patients on the 6th week after the surgery

	DIPJ* not fixed	DIPJ fixed
Patients	24	22
Age	39.5	35.4
Male/Female	17/7	15/7

*: DIPJ, Distal interphalangeal joint.

Table 2. Patients on the 30th month after the surgery

	DIPJ* not fixed	DIPJ fixed
Patients	10	10
Age	43.0	35.6
Male/Female	7/3	7/3

*: DIPJ, Distal interphalangeal joint.

지 관절을 고정하지 않은 군이 43.0세, 고정된 군이 35.6세였다(Table 2). 이들을 장기간 추적 군으로 정하였다.

또한 장기간 추적이 가능했던 20명의 환자 중 원위지 골의 머리 부위에서 절단 되었던 11명, 몸통 부위에서 절단 되었던 9명의 원위지 관절 운동 범위를 비교하여 절단 부위에 따른 운동 범위의 차이를 추가적으로 비교해 보았다.

원위지 관절의 능동 운동 범위는 원위지 관절의 굴곡 각도에서 신전 제한 각도를 뺀 값을 적용하였다.

고정 시 0.9 mm K-강선을 사용하였으며 1개의 K-강선을 이용하여 절단 부를 고정한 경우만 연구에 포함하였다. 이는 K-강선의 개수 차이에 의해 발생할 수 있는 고정력의 차이나 K-강선이 통과함으로써 생길 수 있는 관절 면 손상 정도의 차이에 의한 운동 기능 차이 가능성을

줄이기 위한 것이었다.

K-강선은 방사선 사진 상 골 유합을 확인한 후 제거하였으며 두 군 모두 평균 5주째 제거하였고 물리치료는 K-강선 제거 후 바로 단순 운동 치료를 시작하였다.

결과 및 증례

수술 후 6주 째 단기간 추적 결과, 원위지 관절을 고정하지 않은 환자 군의 원위지 관절 능동 운동 범위의 평균 값은 49.0°(5°~75°)(Table 3), 원위지 관절을 고정환자 군의 평균 값은 28.6°(0°~60°)(Table 4)로 원위지 관절을 고정하지 않은 환자 군의 능동 운동 범위가 넓게 측정 되었다(Fig. 1).

수술 후 30개월 째 장기간 추적 결과에서는 원위지 관절을 고정하지 않은 환자 군의 평균값이 52.0°(30°

Table 3. Patient profile(without distal interphalangeal joint fixation)

Patient Number	Sex/Age	Injured Finger	Amp. Level*	6th week [†]		30th month [‡]	
				DIPJ [§]		DIPJ	
				Extension(°)/Flexion(°)	ROM(°)	Extension(°)/Flexion(°)	ROM(°)
1	M/48	Middle	Head [¶]	0/75	75		
2	M/34	Ring	Head	0/65	65		
3	F/29	Ring	Head	0/65	65		
4	M/44	Ring	Head	0/65	65	0/65	65
5	M/29	Index	Head	0/55	55		
6	M/23	Middle	Shaft [‡]	15/75	60		
7	M/39	Middle	Head	0/60	60		
8	M/28	Index	Head	0/60	60		
9	F/39	Ring	Head	0/60	60	0/60	60
10	M/49	Ring	Head	0/60	60		
11	F/39	Index	Head	0/60	60		
12	M/52	Little	Head	0/60	60		
13	M/25	Middle	Head	0/55	55		
14	M/44	Middle	Head	0/55	55	0/60	60
15	F/50	Middle	Head	10/60	50		
16	M/19	Index	Shaft	0/40	40	0/60	60
17	F/21	Index	Head	0/40	40		
18	M/45	Index	Head	0/35	35	0/45	45
19	F/49	Index	Head	0/35	35	0/55	55
20	M/51	Middle	Head	0/35	35		
21	M/49	Index	Head	0/30	30	0/45	45
22	F/40	Ring	Head	0/30	30	0/30	30
23	M/43	Middle	Head	0/20	20	0/50	50
24	M/58	Middle	Shaft	5/10	5	0/50	50
Mean					49.0		52.0

*:Amp. Level, Amputation level, [†]:6th week, 6th week after the surgery, [‡]:30th month, 30th month after the surgery; [§]: DIPJ, Distal interphalangeal joint, [¶]:Head, Distal phalanx head, [‡]:Shaft, Distal phalanx shaft.

~65°)(Table 3), 관절을 고정한 환자 군의 평균 값이 55.0° (20°~75°)(Table 4)였다. (Fig. 2)

장기간 추적 군에서 원위지 골의 머리 부위에서 절단되었던 군과 몸통 부위에서 절단되었던 군의 운동 범위의 평균 값은 53.6°와 53.3°였다(Fig. 3).

장기간 추적 군 중 원위지 관절을 고정 했던 10명의 환자에서 이들의 평균 나이인 36세를 기준으로 능동 운동 범위의 평균을 비교해 보았을 경우 36세 미만에서 61.7°, 36세 이상에서 45.0°였다. (Fig. 4)

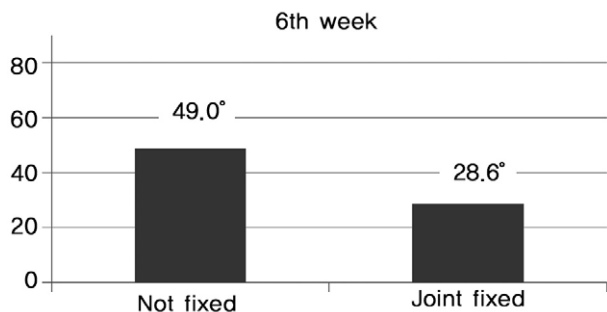


Fig. 1. Distal interphalangeal joint active range of motion on the 6th week after the surgery.

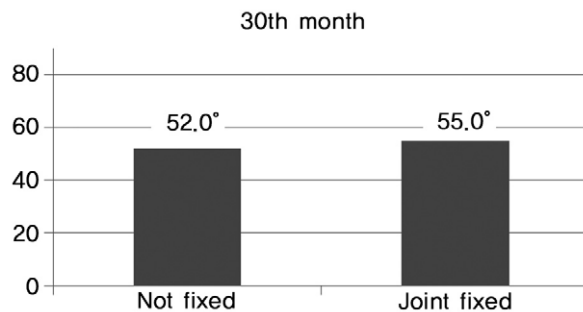


Fig. 2. Distal interphalangeal joint active range of motion on the 30th month after the surgery.

Table 4. Patient profile(with distal interphalangeal joint fixation)

Patient Number	Sex/Age	Injured Finger	Amp. Level*	6th week [†]		30th month [†]	
				DIPJ [‡] Extension(°)/Flexion(°)	DIPJ ROM(°)	DIPJ Extension(°)/Flexion(°)	DIPJ ROM(°)
1	M/19	Middle	Head [§]	0/60	60	0/75	75
2	M/31	Ring	Shaft [¶]	0/55	55	0/70	70
3	M/21	Ring	Shaft	0/50	50		
4	M/47	Middle	Shaft	0/50	50		
5	M/45	Ring	Shaft	0/50	50		
6	M/44	Little	Shaft	0/40	40	0/40	40
7	M/56	Middle	Shaft	0/40	40		
8	M/29	Index	Shaft	0/35	35	0/60	60
9	M/19	Middle	Head	0/35	35		
10	F/33	Index	Shaft	0/35	35	0/60	60
11	M/26	Index	Shaft	0/30	30		
12	F/30	Index	Shaft	0/30	30		
13	M/28	Middle	Shaft	0/25	25		
14	M/44	Middle	Head	0/25	25		
15	F/33	Index	Head	0/20	20	0/60	60
16	F/31	Index	Shaft	5/20	15		
17	M/43	Index	Shaft	0/15	15	20/40	20
18	F/40	Middle	Shaft	30/40	10		
19	F/34	Ring	Head	0/10	10		
20	M/32	Middle	Head	0/0	0	0/45	45
21	M/45	Middle	Shaft	0/0	0	0/70	70
22	F/49	Little	Shaft	0/0	0	0/50	50
Mean					28.6		55.0

*:Amp. Level, Amputated level; [†]:6th week, 6th week after the surgery, [‡]:30th month, 30th month after the surgery, [§]: DIPJ, Distal interphalangeal joint, [¶]:Head, Distal phalanx head, [‡]:Shaft, Distal phalanx shaft.

증례 1.

29세 여자 환자가 절단기에 수상하여 좌측 반지 손가락 (ring finger)의 원위지 골 머리 부위에서 완전 절단되어 내원하였다. 재접합술 시 K-강선은 원위지 관절 고정을 하지 않았다. 절단 부는 완전히 생존하였으며 수술 후 5주째 K-강선을 제거하고 단순 운동 치료를 바로 시작하였다. 수술 후 6주째 원위지 관절의 능동 운동은 굴곡 시

제한이 없었고 신전 제한도 없었다(Fig. 5, 6).

증례 2.

19세 남자 환자가 절단기에 수상하여 우측 가운데 손가락(middle finger)의 원위지 골 머리 부위에서 완전 절단되어 내원하였다. 재접합술 시 K-강선으로 원위지 관절을 고정하였다. 절단 부는 완전히 생존하였으며 수술 후 5주

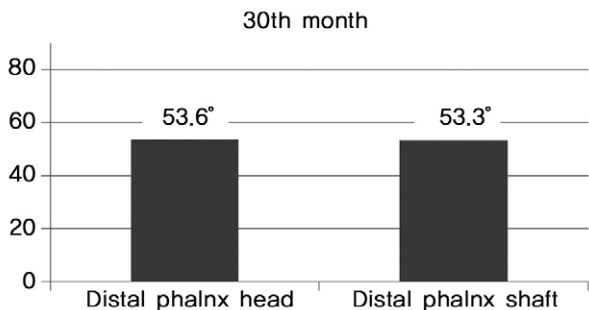


Fig. 3. Distal interphalangeal joint active range of motion according to amputation level (on the 30th month after the surgery).

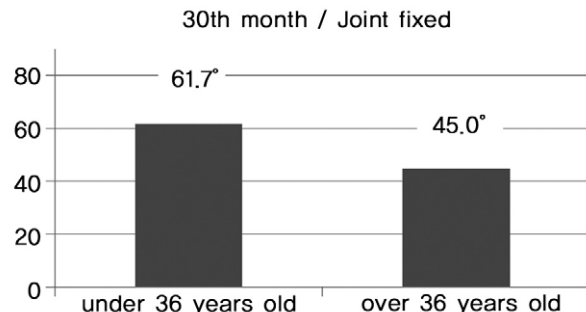


Fig. 4. Distal interphalangeal joint active range of motion according to age (on the 30th month after the surgery).

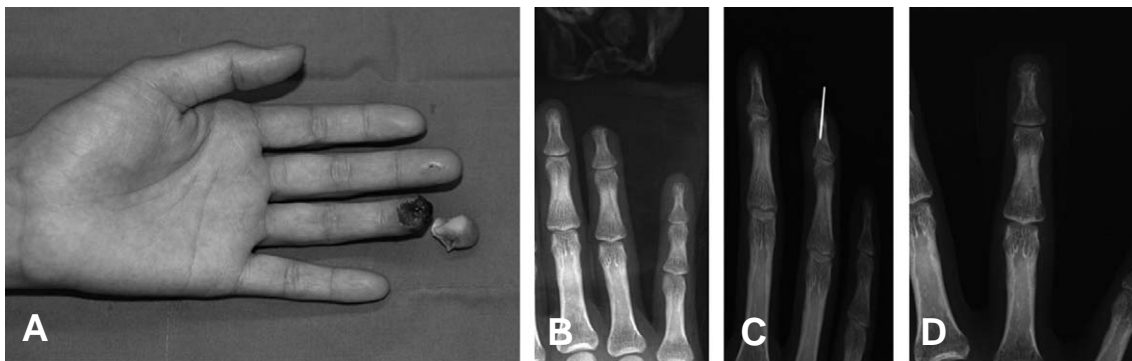

Fig. 5. Case 1. (A) A 29-year-old woman, complete amputation of left ring finger at distal phalanx head level, (B, C, D) Without distal interphalangeal joint fixation. K-wire removal at 5th weeka.

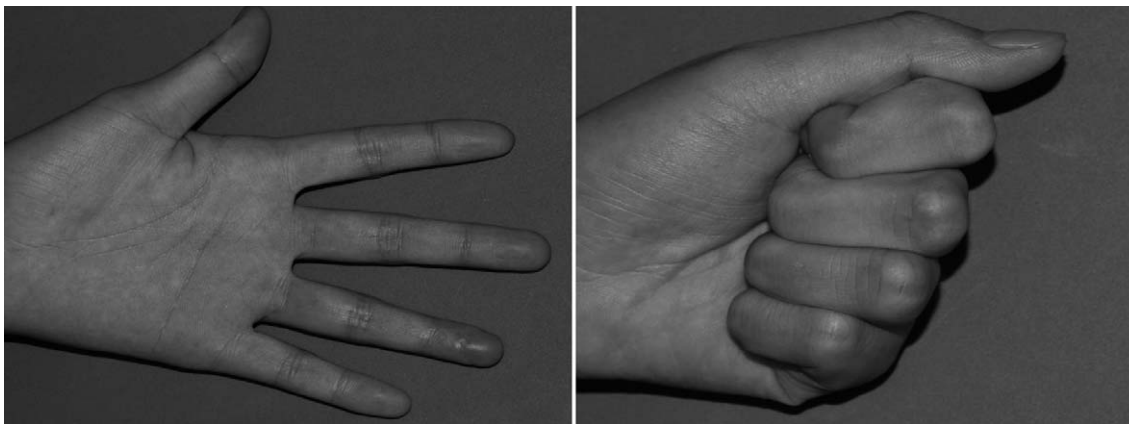


Fig. 6. Case 1. At 6th week, there is no limitation of flexion at distal interphalangeal joint.

째 K-강선을 제거하고 단순 운동 치료를 바로 시작하였다. 수술 후 6주째 측정된 원위지 관절의 능동 운동 시 신전 제한은 없었으나 굴곡 시 60°로 제한을 보이고 있었다. 그러나 수술 후 30개월째 측정된 원위지 관절의 굴곡 운동은 75°로 제한을 보이지 않았다(Fig. 7, 8).

고 찰

미세 현미경 수술의 발달로 재접합술이 널리 시행되어 지고 있으며 재접합 부위도 점점 말단화 되어 수지 첨부의 재접합술이 일반화 되어가고 있다^{1,2}. 성공률 또한 과거에 비해 높아져 70~90%의 성공률을 보이고 있다^{1,3,4}.

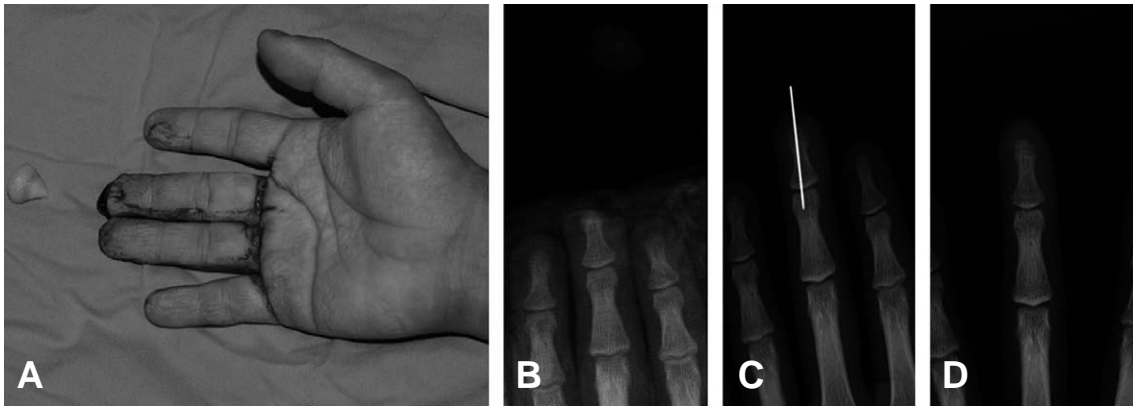


Fig. 7. Case 2. (A) A 19-year-old man, complete amputation of right middle finger at distal phalanx head level, (B, C, D) With distal interphalangeal joint fixation, K-wire removal at 5th week.

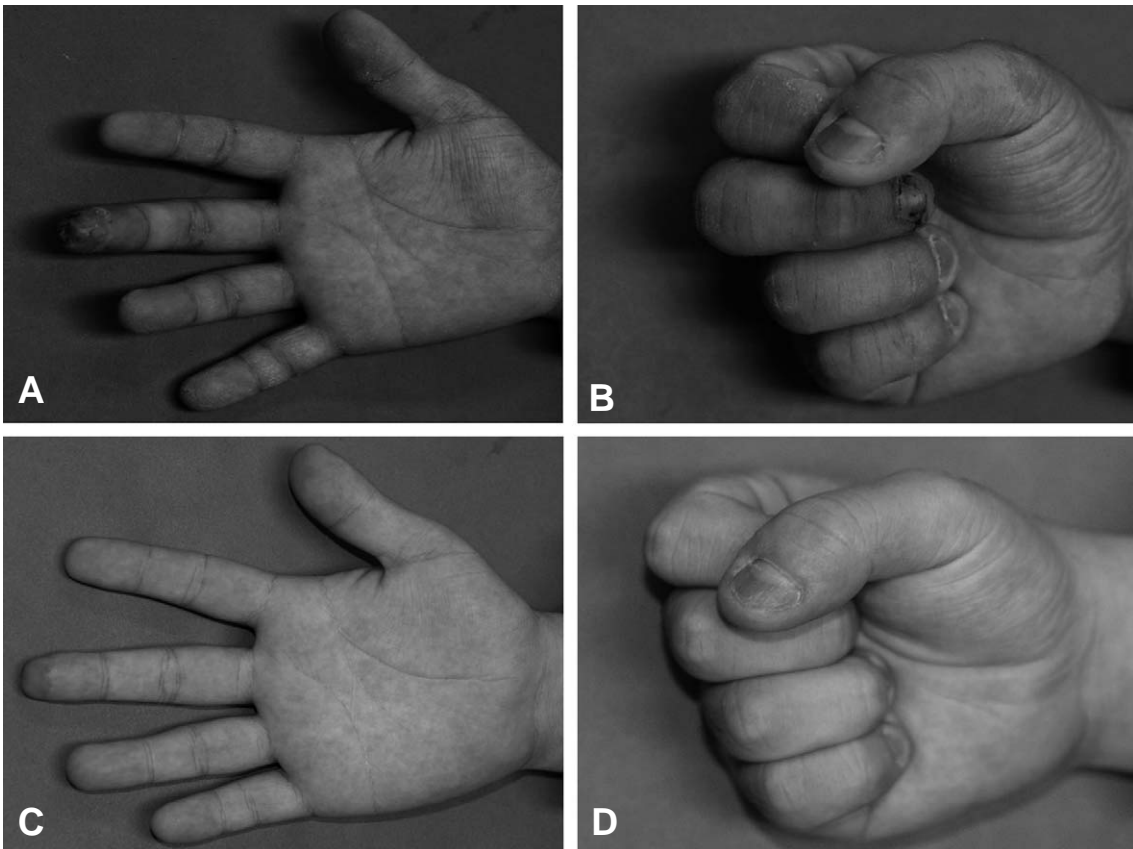


Fig. 8. Case 2. (A, B) At 6th week, there is a limitation of flexion at distal interphalangeal joint, (C, D) At 30th month, there is no limitation of flexion.

그리고 이러한 재접합 수술의 보편화와 높은 성공률은 재접합술 시 수지의 생존 여부 뿐만 아니라 생존한 수지의 기능적 측면을 함께 고려해야 할 필요성이 높아지고 있음을 의미한다.

수지 첨부 재접합술 후 발생 가능한 수지 속질(pulp)의 위축(atrophy), 원위지 관절 운동 장애 등은 생존한 수지의 최종 기능을 결정하는 주요한 요인들이 될 수 있다³.

수지 속질의 위축이 있는 경우 수지 첨부의 동통이 유발될 수 있으며 본원에서는 이의 교정을 위하여 진피 지방 이식술(dermofat graft)이나⁷ 제2족지 수질부 유리피판술(2nd toe pulp free flap)을 사용하고 있다⁸.

원위지 관절의 원활한 운동은 수지의 세밀한 동작과 집게 동작을 위하여 중요하며 정상 능동 운동 범위는 80°이다. 재접합술 후 원위지 관절의 운동 범위에 관한 이전의 연구에 의하면 평균 60°의 능동 운동 범위를 나타내었으며⁹ 본 연구 결과 역시 정상 능동 운동 범위와 차이를 보였다.

단기간 추적 결과 원위지 관절을 고정하지 않은 군에서 49.0°로 관절을 고정한 군의 28.6°에 비하여 운동 범위가 넓게 나온 것은 K-강선 제거 전부터 관절의 조기 운동이 가능하여 관절의 구축이 덜 발생하였기 때문으로 생각되어지며 이는 원위지 관절의 빠른 운동 기능 회복으로 환자의 빠른 일상 생활 복귀를 도울 수 있다는 점에서 의의가 있다.

장기간 추적 결과 원위지 관절을 고정하지 않은 군에서 53.0°, 관절을 고정한 군에서 55.5°로 두 군의 운동 범위의 차이가 크지 않은 것으로 보아 장기적으로는 원위지 관절 고정 여부가 운동 범위에 영향을 미치는 영향이 크지 않음을 알 수 있다. 그리고 이를 통하여 초기의 관절 구축을 꾸준한 물리 치료를 통하여 장기적으로 상쇄할 수 있음을 알 수 있다. 또한 K-강선으로 관절면을 통과함으로써 관절면에 생기는 손상이 장기적으로 관절의 운동에 미치는 영향은 크지 않음을 추론할 수 있다.

원위지 관절을 고정한 군과 고정하지 않은 군 모두 K-강선은 안정적으로 유지되었다. K-강선이 흔들리거나 중간에 빠진 환자는 없었고 두 군 모두 방사선 사진 상 불유합이 발생한 환자는 한 명도 없었다. 이를 통해 원위지 관절의 고정 여부와 K-강선의 고정력, 원위지 골의 골유합과의 관련성은 크지 않다고 생각 할 수 있다.

본 연구에서 장기간 추적 결과 원위지 골 머리 부위에서 재접합한 환자와 몸통 부위에서 재접합한 환자의 운동 범위가 큰 차이 없는 것으로 나타났으므로 두 군에서 원위지 관절 고정 여부가 아닌 절단 부위에 따른 오차는 없었던 것으로 생각할 수 있다. 또한 운동 범위에 영향을

줄 수 있는 관절 면의 손상이나 건 부착 부위의 손상이 가능한 원위지 골 바닥 부위의 절단이 아닌 경우 절단 부위는 수술 후 원위지 관절의 운동 범위에 큰 영향을 미치지 않음을 알 수 있다.

재접합술 후 불충분한 원위지 관절의 기능으로 인하여 이차적으로 원위지 관절 고정술을 시행하는 경우가 있으나 이는 관절의 불유합, 부정 유합, 심부 염증, 골수염 등의 가능성을 내포하고 있고 고정된 관절로 인하여 생활에 불편을 호소할 수 있다¹⁰. 따라서 재접합 수술을 시행할 당시부터 추후 원위지 관절의 기능을 보존하기 위한 노력이 필요할 것이다.

후향적 연구를 시행함에 따라 환자들의 물리치료 수행 정도를 일정하게 유지할 수 없었던 점은 본 연구의 제한점이다. 또한 장기간 추적 결과에서 36세를 기준으로 나누어 운동 범위 평균을 비교해 보았을 경우 61.7°와 45.0°로 차이가 있는 것으로 보아 관절 구축의 회복 능력이 더딘 65세 이상의 고령 환자에서 원위지 관절을 고정하였을 경우 장기간 추적 결과가 의미 있게 나올 수도 있을 것으로 생각되어지나 재접합술을 시행한 고령 환자가 많지 않았고 고령 환자의 경우 추적 관찰이 더욱 쉽지 않아 연구가 어려웠던 점이 있었다.

결 론

수지 첨부 절단의 재접합술 시 K-강선을 이용하여 원위지 관절을 고정하지 않을 경우 빠른 능동 운동 범위 향상을 기대할 수 있으나 본 연구의 30개월 추적 관찰 결과 장기적으로는 원위지 관절을 고정한 경우와 능동 운동 범위 회복의 차이가 크지 않았다. 또한 원위지 골의 바닥 부위를 제외했을 때 머리나 몸통 부위와 같은 절단 부위에 따른 능동 운동 범위 회복의 차이도 크지 않았다. 추후 고령 환자에 있어서 원위지 관절의 고정 여부에 따른 능동 운동 범위 회복에 대한 연구가 필요할 것이다.

REFERENCES

1. Jing Li, M.D., Zheng Guo, M.D., Qingsheng Zhu, M.D., Wei Lei, M.D., Yisheng Han, M.D., Mingquan Li, M.D. et al: Fingertip Replantation: Determinants of Survival. *Plast Reconstr Surg.* 2008; 122: 833-9.
2. Saranatra Waikakul, Somjet Sakkarnkosol, Vichai Vanadurongwan, Amnuay Un-nanuntana: Results of 1018 digital replantations in 552 patients. *Injury Int J Care Injured.* 2000; 31: 33-40.
3. Yasunori Hattori, MD, PhD, Kazuteru Doi, MD, PhD,

- Soutetsu Sakamoto, MD, Hiroshi Yamasaki, MD, Abhijeet Wahegaonkar, MD, Ahmad Addosooki, MD: Fingertip Replantation. *J Hand Surg.* 2007; 32A: 548-55.
4. Joshua A. Lemmon, M.D., Jeffrey E. Janis, M.D., Rod J. Rohrich, M.D: Soft-Tissue Injuries of the Fingertip: Methods of Evaluation and Treatment An Algorithmic Approach. *Plast Reconstr Surg.* 2008; 122: 115e-7e.
 5. Belsky MR, Eaton RG, Lane LB: Closed reduction and internal fixation of proximal phalangeal fractures. *J Hand Surg Am.* 1984; 9: 725-9.
 6. Thayer DT: Distal interphalangeal joint injuries. *Hand Clin.* 1988; 4: 1-4.
 7. Kim JH, Kim JS, Lee DC, Ki SH, Roh SY, Yang JW: Correction of Post-traumatic Fingertip Pain with Dermofat Graft. *J Korean Soc Plast Reconstr Surg.* 2005; 32: 485-90.
 8. Lee DC, Kim JS, Ki SH, Roh SY, Yang JW, Chung KC: Partial second toe pulp free flap for fingertip reconstruction. *Plast Reconstr Surg.* 2008; 121: 899-907.
 9. Hattori Y, Doi K, Ikeda K, Abe Y, Dhawan V: Significance of venous anastomosis in fingertip replantation. *Plast Reconstr Surg.* 2003; 111: 1151-8.
 10. Peter J. Stern MD., David B. Fulton BS.: Distal interphalangeal joint arthrodesis: An analysis of complications. *J Hand Surg.* 1992; 17: 1139-45.