◆ 증 례

Angelman syndrome 환자의 치과치료 : 증례보고

박소연 · 김종철 · 이상훈 · 장기택 · 김정욱 · 김영재 · 신터전 · 현홍근

서울대학교 치의학대학원 소아치과학교실

Abstract

DENTAL TREATMENT OF CHILDREN WITH ANGELMAN SYNDROME : CASE REPORTS

So-Yeon Bak, Chong-Chul Kim, Sang-Hoon Lee, Ki-Taeg Jang,
Jung-Wook Kim, Young-Jae Kim, Teo-Jeon Shin, Hong-Keun Hyun
Department of Pediatric Dentistry, School of Dentistry, Seoul National University

Angelman syndrome(AS) is a rare genetic neurological disorder. The main clinical characteristics of this syndrome are delayed neuropsychological development, intellectual disability, speech impairment, jerky movements especially hand-lapping, frequent laughter or smiling.AS is a classic example of genetic imprinting in that it is usually caused by deletion or inactivation of genes on the maternally inherited chromosome 15. The syndrome has oral manifestations such as diastemas, tongue thrusting, sucking/swallowing disorder, mandibular prognathism, frequent drooling, and excessive chewing behavior. The purpose of this paper is to describe the interesting aspects of the dental treatment of a childe with AS.

Key words : Angelman syndrome, dental treatment of disabled people, chromosome 15

Ⅰ. 서 론

Angelman syndrome(AS)는 유전적 뇌병변 장애로 Harry Angelman 박사에 의해 1965년에 처음 소개되었다[1]. 이전에는 "happy puppet syndrome"으로도 명명되었는데 이는 더 이상 조롱의 의미 때문에 사용되지 않으며 AS가 있는 아이들이 어려보이고 항상 웃는 얼굴이라 "Angels"의 이중적인 발음으로도 함께 사용되고 있다[1]. AS의 정확한 유병률은 알려져 있지 않지만 대략 1:15,000~1:30,000으로 조사되고 있다[2,3].

*교신저자: **현 홍 근***
110-768 서울특별시 종로구 창경궁로 62-1
서울대학교 치과병원 소아치과
Tel: 02-2072-0112 Fax: 02-744-3599
E-mail: hege1@snu.ac.kr

AS의 진단은 염색체 분석에 의해 행해지며 추가적으로 부모의 의학적 병력, 임상적 양상들을 참고해서 내려진다[4-6]. 대부분의 AS의 특징적인 행동이나 양상이 3~7세 이후에 명확해지므로 출생 직후에는 진단되지 않는 편이다[4]. AS인 아이들은 발육 지연, 언어장애, 움직임 제한, 잦은 웃음 등 행동의 특이성, 두부 성장의 지연(생후 2세경에 소두증으로 나타남), 간질(주로 3세 전에 시작), 비정상적인 EEG 등의 임상적 양상을 보이게 된다.

AS의 여러 임상적 양상 중 혀내밀기 습관, 하악 전돌, 치간이개, 얇은 상순, 소두 및 단두증, 과도한 저작 습관 등은 치과적 문제점을 초래하며 움직임 제한으로 제대로 된 구강위생 관리가 어려운 경우가 많다.

저자들은 서울대학교 치과병원에 내원했던 AS를 가진 환아들의 임상적 특성을 관찰하고 그들에 대한 치과 치료를 통해 다소의 지견을 얻었기에 보고하고자 한다.

원고접수일: 2011.09.30 / 원고최종수정일: 2011.11.22 / 원고채택일: 2011.12.10

Ⅱ. 증례보고

1. 증례 1

12세 5개월의 여자 환아로 Angelman syndrome으로 진단받고 현재 간질 조절을 위해 항경련제(Depakote, Topamax)를 복용 중이며 치아우식증 치료를 위해 서울대학교 치과병원 소아치과로 의뢰되었다. 환아의 구강위생 상태는 매우 불량하였고 다수의 치아 우식증이 관찰되었기에 전신마취 하에 충치 치료를 시행하기로 하였다(Fig. 1). 상악 우측 제1소구치와 제1대구치, 하악 좌, 우 중절치에는 복합 레진 충전을 시행하였고, 상악 좌측 제1소구치에는 아말감 수복을 시행하였다. 하악 우측 제1, 2소구치, 제1, 2대구치와 하악 좌측 제1, 2소구치와 제2대구치에는 예방적 레진 수복(Preventive Resin Restoration)을 시행하였다. 치아우식증의 정도가 심했던 상악 좌측 제1대구치에는 기성금관으로 수복하였고 상악 좌측 제2소구치는 발거하였다. 아직 맹출 중인 상악 좌, 우측 제2대구치에도 치아우식증이 관찰되어 글래스 아이오노머로 임시 충전을 시행하였고 전체적으로 치면 세마 및 불소 도포를 시행하였다(Fig. 2).

Fig. 1. Initial intraoral photo before treatment.

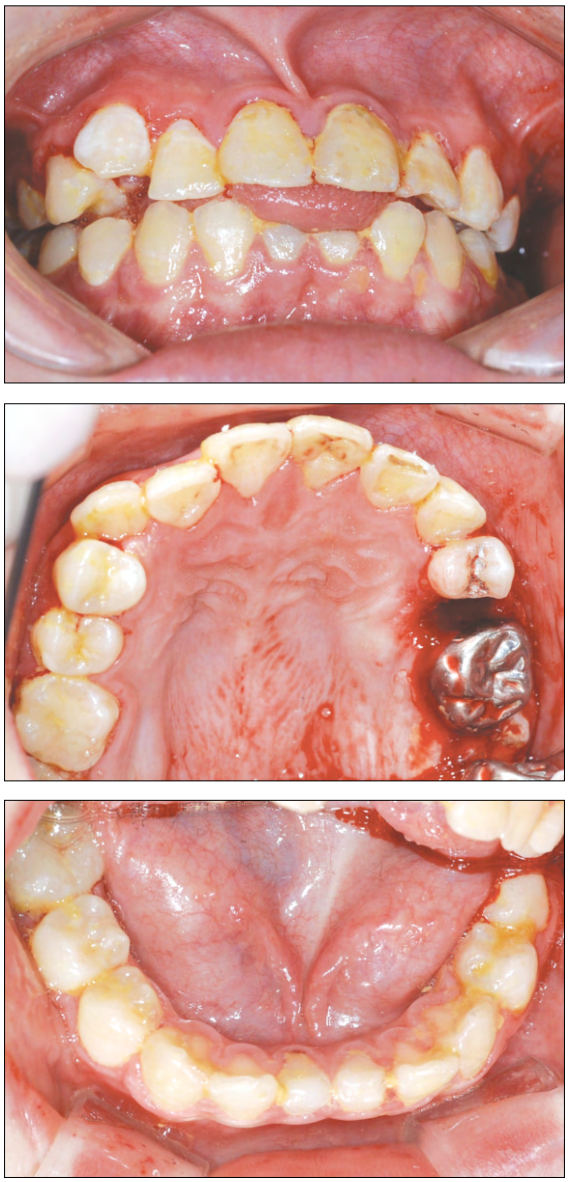

Fig. 2. Intraoral photo after caries treatment under general anesthesia.

이후 3개월마다 계속적인 정기검진을 시행하였으며 말-시범-시행 기법(Tell-show-do), 주의 분산, 긍정적 강화, 모방 학습, 비언어적 의사소통 등으로 환아의 행동을 조절 후 치면 세마 및 불소 도포를 매 내원 시마다 시행하였지만, 환아의 불수의적인 움직임때문에 보호자의 동의 확보 후 물리적 속박 기구를 함께 사용하였다.

2. 증례 2

8세 1개월의 여자 환아로 치아우식증 치료를 위해 서울대학교 치과병원 소아치과에 의뢰되었다. 환아는 불수의적인 근육의 활동으로 보행에 장애가 있어서 보호자의 부축을 받아 움직일 수 있었고 언어장애가 있었으며 얼굴은 항상 웃는 모습을 보이고 있고 얇은 상순을 가지고 있었다. 환자의 구강 내 소견은 치간 이개를 보이고 혀내밀기 습관이 있으며 심하지 않은 약간의 치아 우식증을 가지고 있었다(Fig. 3). 전신마취 하에 상악 우측 제1대구치, 상악 좌측 제1대구치, 제1, 2유구치, 하악 좌측 제1대구치, 제2유구치, 하악 우측 제2유구치에 아말감 충전을 시행하였고, 하악 우측 제1대구치는 실란트를 적용하였다.

Fig. 3. The patient have diastema and dental caries.

이후 환아는 3개월 간격으로 내원하여 치면 세마 및 불소 도포를 시행하였으며 2년 3개월의 유지 기간 동안 치과에 친숙함을 느끼고 현재는 간단한 치료는 전신마취 없이 비약물적 행동 조절로 치료가 가능하게 되었다.

Ⅲ. 고 찰

AS는 염색체 15(15q11-13)의 제거나 비활성화에 의해 나타나게 되는데[5,6] 대부분 AS 환자는 모계로부터 유전된 염색체 15q11-13부분에 문제가 생긴 경우이며 부계로부터 유전된 염색체에 이상이 생긴 경우는 Prader-Willi Syndrome(PWS)로 이는 AS와 임상적 특성으로 감별된다[9]. 이 염색체의 결손은 GABA(Gamma-Amino Butyric Acid) 수용체의 기능 장애와 GABA의 합성과 분비에 손상을 주게 된다[7,8]. 이 GABA 수용체는 전신마취에 사용되는 많은 약물의 작용 통로가 되기 때문에 AS를 가진 아이의 경우 전신마취 시에 여러 문제가 발생할 수 있다. 여러 보고들에 따르면 Propofol과 etomidate의 효과를 감소시킨다는 보고도 있고[9], Homanics 등은 AS가 있는 쥐 모델에서 Benzodiazepine의 결합력이 떨어진다고 보고하였고, 실제로 진정법에 midazolam을 사용하였을 때 진정이 잘 되지 않았다는 보고도 있었다[10]. AS가 있는 환자의 경우 오랜 시간의 치과치료를 견딜 수 없고 비협조적이기 때문에 많은 치료가 필요할 때는 전신마취가 필수적이지만 전신마취 및 진정법이 쉽지 않은 부분이 있기 때문에 AS 환자의 특징을 잘 이해하고 행동조절을 하는 것은 중요할 것이라 생각된다.

AS 환자의 치과 약속은 아침 일찍 잡는 것이 좋은데 이는 환자가 아침에 치과치료에 적응하고 스트레스를 가장 잘 견딜 수 있기 때문이며 지시를 할 때는 눈을 바라보며 간단하고 정확하게 여러 번 반복해서 지시를 하는 것이 중요하다. 빨간색이나 노란색 등의 화려하고 밝은 색의 도구는 쓰지 않는 것이 좋은데 이러한 자극은 환아를 흥분시키고 분산시킬 수 있기 때문이다[11]. AS 환자는 물이나 반사되는 물체를 좋아하는데 이를 이용하여 치과용 기구와 치과용 미러에 환아가 익숙해질 수 있도록 할 수 있다[11]. 구강 위생 교육은 보다 철저히, 환아와 보호자 모두에게 시행되어야 하는데 환아의 경우 불수의적 근육 운동 때문에 단독으로 칫솔질을 할 수 없기 때문이다. 구강 위생 교육과 정기적인 치과 방문을 통한 전문가 치면 세마, 불소 도포가 이루어진다면 AS를 가진 환아들도 적절한 구강 건강을 유지할 수 있을 것으로 생각된다.

참고문헌

1. Angelman H: “Puppet” children: a report of three cases. Dev Med Child Neurol 7:681-688,

1965.
2. Clayton-Smith J, Pembrey ME: Angelman syndrome. J Med Genet 29:412-415, 1992
3. Steffenburg S, Gilberg CL, Steffenburg U, Kyllerman M: Autism in Angelman syndrome: a population-based study. Pediatr Neurol 14:131-136, 1996
4. http://www.angelman.org/angel/ndex.php?id=75
5. Pembrey M, Fennell SJ, van den Berghe J, et al.: The association of Angelman syndrome and deletions within 15q11-13. J Med Genet 26:73-77, 1989.
6. Williams CA, Beaudet AL, Clayton-Smith J, et al.: Angelman syndrome 2005: updated consensus for diagnostic criteria. Am J Med Genet 140:413-418, 2006.
7. Schneider BB, Main DM: Angelman syndrome. J Am Optom Assoc 64:502-506, 1993.
8. Kim BS, Yeo JS, Kim SO: Anesthesia of a dental patient with Angelman syndrome: a case report. Korean J Anesthesiol 58(2):207-210, 2010.
9. Jurd R, Arras M, Lambert S, et al.: General anesthetic actions in vivo strongly attenuated by a point mutation in the GABA(A) receptor beta3 subunit. FASEB J 17:250-252, 2003.
10. Homanics GE, DeLorey TM, Firestone LL, et al.: Mice devoid of gamma-aminobutyrate type A receptor beta3 subunit have epilepsy, cleft palate, and hypersensitive behavior. Proc Natl Acad Sci USA 94:4143-4148, 1997.
11. Clayton-Smith J, Laan L: Angelman syndrome: a review of the clinical and genetic aspects. J Med Genet 40:87-95, 2003.