

T2 강조 MR 영상에서 저신호강도를 보이는 윤활막 질환

추혜정¹ · 이선주¹ · 조길호² · 서경진³ · 이성문⁴ · 이영환⁵ · 이인숙⁶ · 이경규⁷ · 김보미⁸

색소성 용모결절성 윤활막염, 윤활막 연골종증, 장기간의 류마티스 관절염, 혈우병성 관절병증, 만성 결절성 통풍, 아밀로이드성 관절병증, 결핵성 관절염, 그리고 혈관종 등은 T2 강조 MR 영상에서 저신호강도를 보인다. 혈철소, 요산, 아밀로이드의 윤활막 침착, 증식된 윤활막의 섬유화, 치즈괴사 등이 T2 저신호강도의 병리적 원인으로 알려져 있다. T2 강조영상에서 저신호강도를 보이는 윤활막 질환의 빈도는 낮으므로 이에 대한 숙지는 질환의 정확한 진단에 도움을 줄 것이다.

개 요

대부분의 윤활막의 병변들은 T2 강조영상에서 고신호강도를 보이고 소수의 윤활막 질환만이 T2 강조영상에서 저신호강도를 보인다. 이러한 질환은 색소성 용모결절성 윤활막염 (pigmented villonodular synovitis), 윤활막 연골종증 (synovial chondromatosis), 장기간의 류마티스 관절염, 혈우병성 관절병증, 만성 결절 통풍 (chronic tophaceous gout), 아밀로이드성 관절병증, 결핵성 관절염, 그리고 혈관종 등이며, 이들에 대한 숙지는 질환의 감별진단에 도움이 된다(1-6). 따라서 우리는 T2 강조영상에서 저신호강도를 보이는 윤활막 질환의 종류와 MR 영상상조건 및 T2 강조영상에서 저신호강도를 보이는 병리적 원인에 대해 알아보았다.

1. 양성 증식성 질환

(1) 색소성 용모결절성 윤활막염

(Pigmented Villonodular Synovitis)

색소성 용모결절성 윤활막염은 윤활막으로 둘러싸인 관절내, 건초, 혹은 윤활낭의 양성 증식성 질환으로, 정확한 원인은 밝혀지지 않았으나, 만성 염증성 반응의 결과 혹은 섬유조직구 (fibrohistiocyte) 기원의 양성종양이라고 알려져 있다(7). 이는 국소형 (localized form)과 미만형 (diffuse form)으로 분류할 수 있고, 두 가지 형태 모두는 병리적으로 윤활막의 증식과 윤활막하 다핵성거대세포 (multinucleated giant cell), 조직구, 세포내 혹은 세포 밖의 혈철소 (hemosiderin)를 특징으로 한다(3). 미만형 색소성 용모결절성 윤활막염은 10대에서 30대 사이에 호발하고 남녀에게 균등하게 발생한다. 통증, 종창, 운동장애를 주소로 하며, 약 50%에서 치료 후 재발한다. 질환의 약 80%는 슬관절에서 발생하며 그 외 고관절, 족관절을 침범한다. 단순촬영에서 정상이거나 관절주위 연조직의 부종을 보인

대한자기공명영상학회지 15:1-10(2011)

¹인제대학교 부산백병원 영상의학과

²영남대학교 영남대학교병원 영상의학과

³동국대학교 경주병원 영상의학과

⁴계명대학교 동산의료원 영상의학과

⁵대구가톨릭대학교병원 영상의학과

⁶부산의학전문대학원 부산대학교병원 영상의학과

⁷한림대학교 한강성심병원 영상의학과

⁸인제대학교 부산백병원 병리과

This work was supported by the Busan Paik Hospital Imaging Research Institute.

접수 : 2011년 1월 14일, 수정 : 2011년 3월 18일, 채택 : 2011년 3월 23일

통신저자 : 이선주, (614-735) 부산광역시 부산진구 개금동 633-165, 인제대학교 의과대학 부산백병원 영상의학과

Tel. (051) 890-6549 Fax. (051) 896-1085 E-mail: tjswnlee@paran.com

추해정 외

다. 관절강 및 골밀도는 유지되는 편이다. MR 영상에서는 윤활막을 따라 T1 및 T2 강조영상 모두에서 저신호강도를 보이는 결절성 병변이 관찰되며, 기울기예코 영상(gradient echo image)에 상자성 효과(paramagnetic effect)로 인해 blooming 현상이 나타난다. 이러한 신호강도는 윤활막에 침착된 혈철소가 그 원인이다. 그 외 MR 영상에서 인접한 관절면의 낭성변화나 미란이 나타나고 다양한 정도의 조영증강을 보인다(Fig. 1). 국소형 색소성 용모결절성 윤활막염(pigmented villonodular synovitis, localized form)은 미란형과는 달리 치료 후 재발률이 낮고, 거의 항상 무릎관절에서 특히 슬하지방체(infrapatellar fat pad)에 호발하며 이외 슬개골상낭(suprapatellar pouch)나 대퇴골의 관절융기사이 절흔(intercondylar notch)에서 발생한다. MR 영상에서 등글거나 타원형의 단일병변으로, 혈철소의 농도에 따라 T1 및 T2 강조영상에서 다양한 정도의 저신호강도를 보이며, 불균일하게 조영증강 된다(1, 3) (Fig. 2).

(2) 윤활막 골종증 (Synovial Chondromatosis)

윤활막 연골종증은 윤활막으로 둘러싸여있는 관절, 윤활강 혹은 건초 내에 다수의 연골성체(cartilaginous body) 혹은 골연골성체(osteocartilagenous body)를 특징으로 하는 질환으로, 일차성과 이차성으로 분류된다. 일차성 윤활막 연골종증은 윤활막하 조직의 화생(metaplasia)으로 인하여 유리연골(hyaline cartilage) 결절이 생성되는 원인 미상의 양성 종양성 질환이고, 이차성 윤활막 연골종증은 퇴행성 관절질환에서 관절내로 연골체가 떨어져 나와 생긴 질환이다. 일차성 윤활막 연골종증은 이차성에 비해 발생 빈도가 낮고 연골체의 크기가 고르며 그 수가 많고 관절내에 균등하게 분포하는 경향을 보인다. 일차성 윤활막 연골종증은 20대에서 40대의 남성에서 호발하고, 주로 슬관절을 침범하며 고관절, 주관절, 족관절에도 발생한다. 치료는 윤활막 절제술 및 유리체의 제거로 가능하나, 약 20%에서 재발한다. 단순촬영에서 정상이거나 수개의 관절내 석회화된 결절이 보인다. MR 영상에는 무기질침착

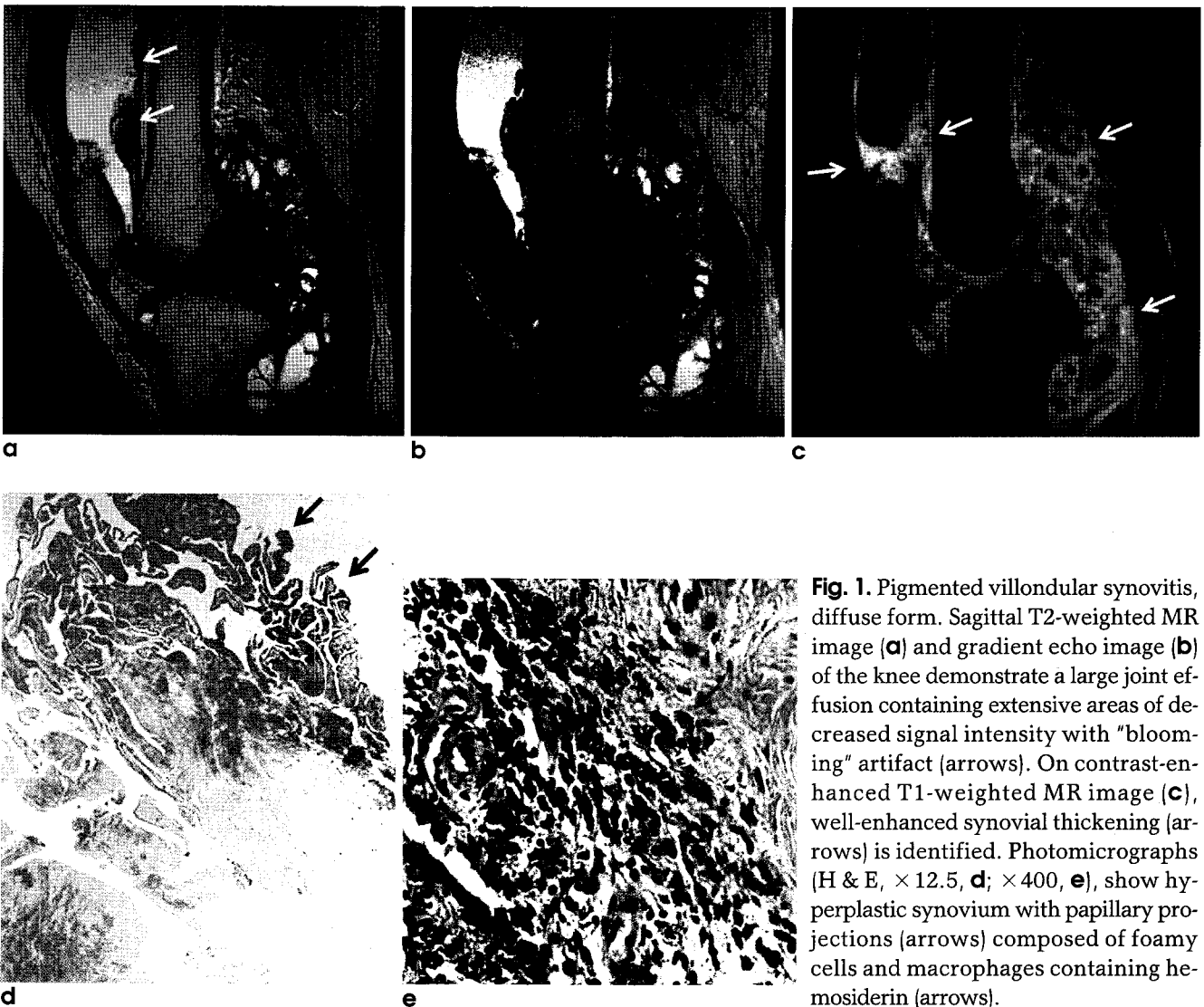


Fig. 1. Pigmented villonodular synovitis, diffuse form. Sagittal T2-weighted MR image (a) and gradient echo image (b) of the knee demonstrate a large joint effusion containing extensive areas of decreased signal intensity with "blooming" artifact (arrows). On contrast-enhanced T1-weighted MR image (c), well-enhanced synovial thickening (arrows) is identified. Photomicrographs (H & E, $\times 12.5$, d; $\times 400$, e), show hyperplastic synovium with papillary projections (arrows) composed of foamy cells and macrophages containing hemosiderin (arrows).

(mineralization)이나 골화(ossification)의 정도에 따라 다양한 신호강도의 결절들이 관절내에서 관찰된다. 유리 연골체(cartilaginous nodule)는 T1 강조영상에서 중등신호강도와 T2 강조영상에서 중등 혹은 고신호강도를 보이고, 석회화된 결절(calcified nodule)은 연골체의 무기질침착으로 인해 T1 및 T2 강조영상 모두에서 저신호강도를 보인다(Fig. 3). 그리고 골화된 결절(ossified nodule)은 지방골수와 같은 신호강도를 보이며, 결절의 외막은 피질골(cortical bone)로 인하여 모든 서열의 강조영상에서 저신호강도를 보인다(4, 7).

(3) 장기간의 류마티스 관절염 (Long-standing Rheumatoid Arthritis)

류마티스 관절염은 대칭적으로 여러 개의 관절의 윤활막을 침범하는 염증성 질환으로, 시기에 따라 과혈관 윤활막염(hypervascular synovitis), 저혈관 윤활막염(hypovascular synovitis) 혹은 섬유 윤활막염(fibrous synovitis)로 분류할 수 있다. 과혈관 윤활막염은 류마티스 관절염의 초기에 관찰할 수 있고 조직병리학적 소견으로 다수의 염증세포와 육아조직 및 풍부한 혈관을 특징으로 하며, T2 강조 영상에서 고신호강도를 보이고 초기에 조영증강이 강하게 된다. 저혈관 혹은 섬유 윤활막염은 류마티스 관절염의 후기에 나타나는 것으로 병리적으로 섬유조직이 많고 혈관이 적어, 모든 서열의 MR 영상에서 저신

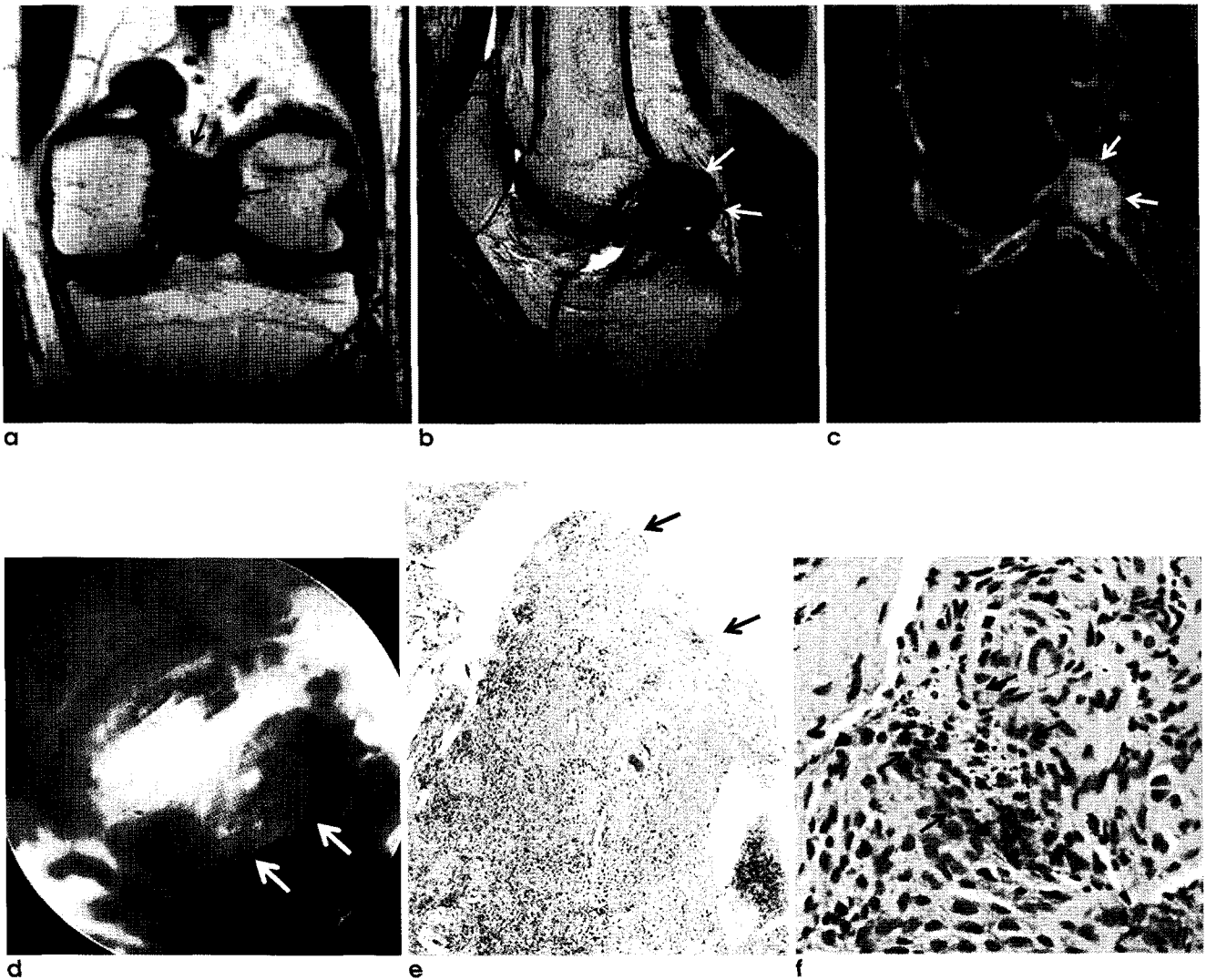


Fig. 2. Pigmented villonodular synovitis, localized form. Coronal T1-weighted MR image (a), sagittal T2-weighted MR image (b) and sagittal contrast enhanced fat-suppressed T1-weighted MR image (c) demonstrate a focal round lesion (arrows) at the intercondylar notch of the femur. It is well circumscribed with low signal on both T1- and T2-weighted MR images and enhanced well (arrows). On arthroscope (d), it is a brownish colored mass (arrows). Photomicrographs (H & E, $\times 100$, e; $\times 400$, f), show hyperplastic synovium with papillary projection (arrows) composed of foamy cells and macrophages containing hemosiderin (arrows).

추해정 의

호강도를 보이고 조영증강이 잘되지 않는다(1, 5) (Fig. 4).

2. 침착질환

(1) 혈우병성 관절병증(Hemophilic Arthropathy)

혈우병은 응고인자의 기능적 결함 혹은 결핍으로 인한 혈액 응고장애 질환으로 X 연관 열성으로 유전되어 남성에게만 발생한다. 8번 응고인자의 결핍으로 인한 A형 혈우병이 가장 흔하다. 혈우병성 관절병증(hemophilic arthropathy)은 혈우병의 대표적인 근골격계 합병증으로 이십대 이전에 발생하고 대칭적으로 슬관절, 족관절, 견관절 등을 침범한다. 응고장애로 인한 윤활관절에서의 반복적인 출혈은 윤활막의 증식과 만성적인 염증변화, 섬유화 혹은 철침착을 야기하여 관절병증을 일으킨다.

단순촬영에서 골성숙의 정도에 따라 다양한 양상을 보일 수 있으나, 일반적으로 높은 방사선밀도의 삼출(radiodense effusion), 관절주위의 골밀도 감소, 연골하 낭종이 보이고 말기에는 관절간격이 좁아지며 골증식체(osteophyte)가 나타날 수 있다. 모든 계열의 MR 영상에서 낮거나 중등신호강도를 보이는 증식된 윤활막과 연골하 낭종이 보이며, 이는 윤활막의 섬유화와 혈철소 침착을 반영하는 것이다(1, 8) (Fig. 5).

(2) 만성 결절 통풍(Chronic Tophaceous Gout)

통풍은 고요산혈증 및 연골, 윤활막, 관절주위 연조직 및 피하지방층에 요일산나트륨 결정(monosodium urate crystal)이 침착되는 퓨린(purine) 대사장애 질환이다. 여성에 비해 남

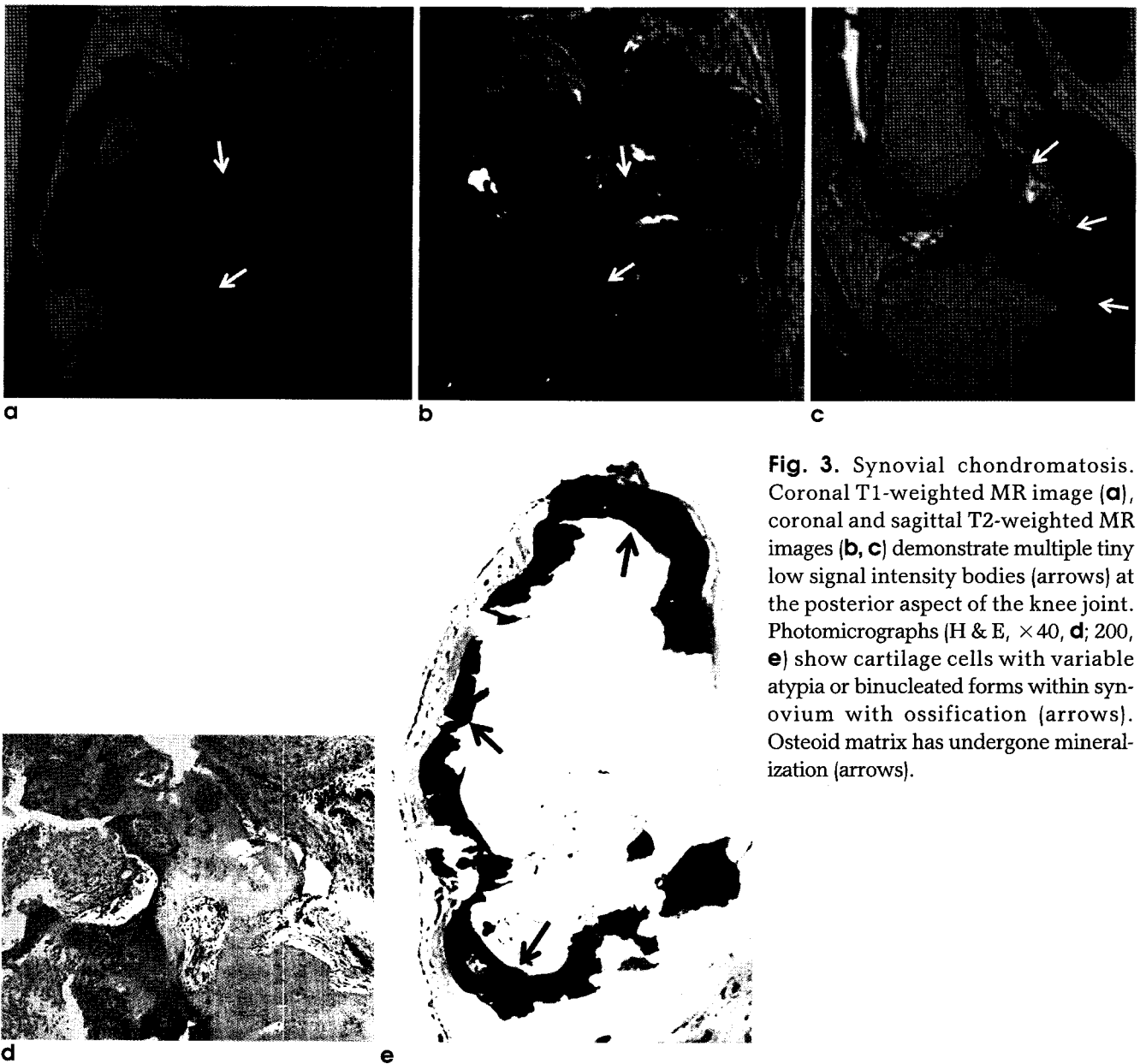


Fig. 3. Synovial chondromatosis. Coronal T1-weighted MR image (a), coronal and sagittal T2-weighted MR images (b, c) demonstrate multiple tiny low signal intensity bodies (arrows) at the posterior aspect of the knee joint. Photomicrographs (H & E, $\times 40$, d; 200, e) show cartilage cells with variable atypia or binucleated forms within synovium with ossification (arrows). Osteoid matrix has undergone mineralization (arrows).

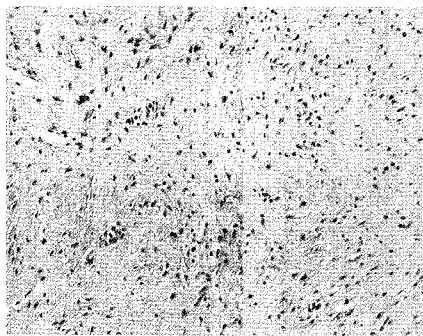
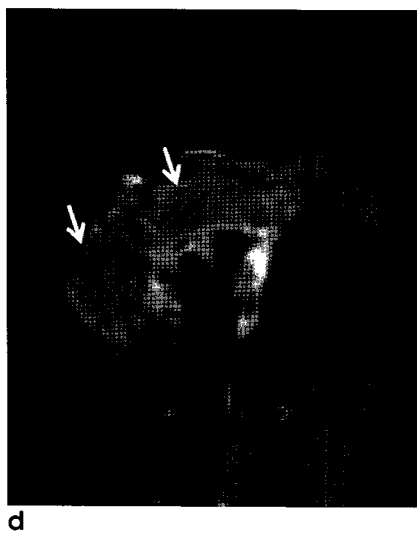
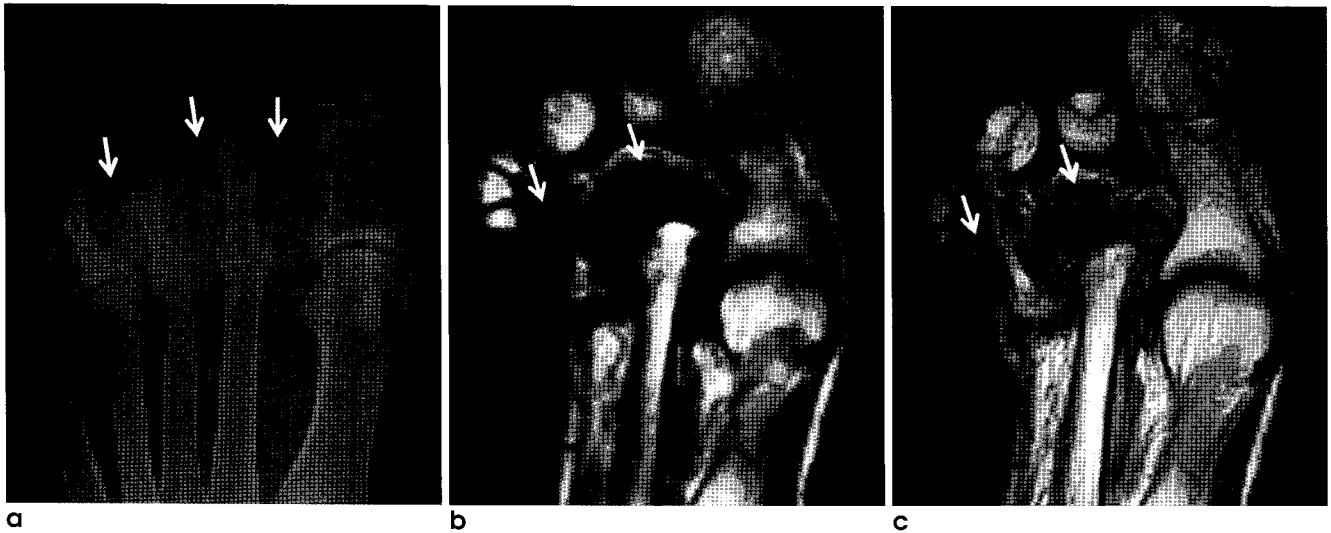


Fig. 4. Long-standing rheumatoid arthritis. Radiography of the foot shows subluxation of the 2nd and 3rd metatarsophalangeal joints and erosions of the 2nd and 3rd metatarsal heads (black arrows). The extensive soft tissue swelling (white arrows) is also identified (a). Axial T1- and T2- weighted MR images (b, c) and contrast-enhanced fat-saturated T1-weighted MR image (d) show marked thickening of synovium (arrows) at the 2nd and 3rd metatarsophalangeal joints and marginal erosions of 2nd

metatarsal head and 3rd proximal phalangeal base. The proliferation of the synovium at the 2nd and 3rd metatarsophalangeal joints is manifested as T2 low signal intensity and poor enhancement on contrast-enhanced MRI. Photomicrograph (H & E, $\times 40$, e) shows large area of dense fibrous tissue.

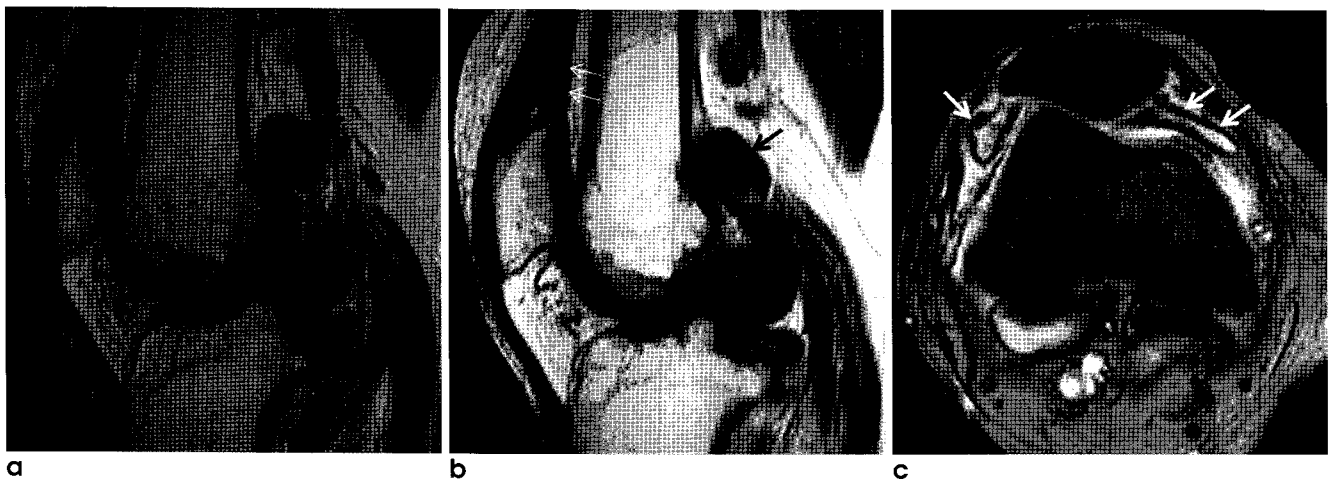


Fig. 5. Hemophilic arthropathy. Sagittal T1- and T2- weighted MR images (a, b) show several nodular synovial lesions (arrows) at the posterior aspect of the knee. Signal intensity of the lesions and the lining of the suprapatellar pouch is intermediate to low signal intensity on T1- and T2-weighted MR image. And the low signal synovial lining of the suprapatellar pouch is also identified on T2-weighted image (thin white arrows). Axial gradient MR image (c) shows the dark signal lining of the synovium (arrows).

추혜정 외

성에서 20배 더 흔히 발생하고, 30, 40대에 호발한다. 시기에 따라 무증상 고요산혈증(asymptomatic hyperuricemia), 급성 통풍성 관절염(acute gouty arthritis), 임계간 시기(intercritical period), 만성 결절 통풍(chronic tophaceous gout)으로 나뉜다. 무증상 고요산혈증 시기에는 혈중 요산이 증가되나 증상은 없으며 일반적으로 치료를 요하지 않는다. 급성 통풍 시기에는 요산이 관절에 침착되어 통증이나 부종 등의

증상이 생기고 첫번째 중족지관절(metatarsophalangeal joint)를 주로 침범한다. 임계간 시기는 급성발작 사이의 시기로 증상이 없고 관절기능도 정상이다. 만성 결절 통풍 시기는 요산이 관절을 비롯한 관절주위 연조직에 축적되어 침범된 관절에 영구적인 손상을 가져온 시기로, 약 10년 정도의 긴 기간 동안 질환이 진행된 경우 나타난다. 비대칭성으로 족관절, 수관절, 주관절, 슬관절 등의 여러 관절을 침범한다. 단순촬영에서

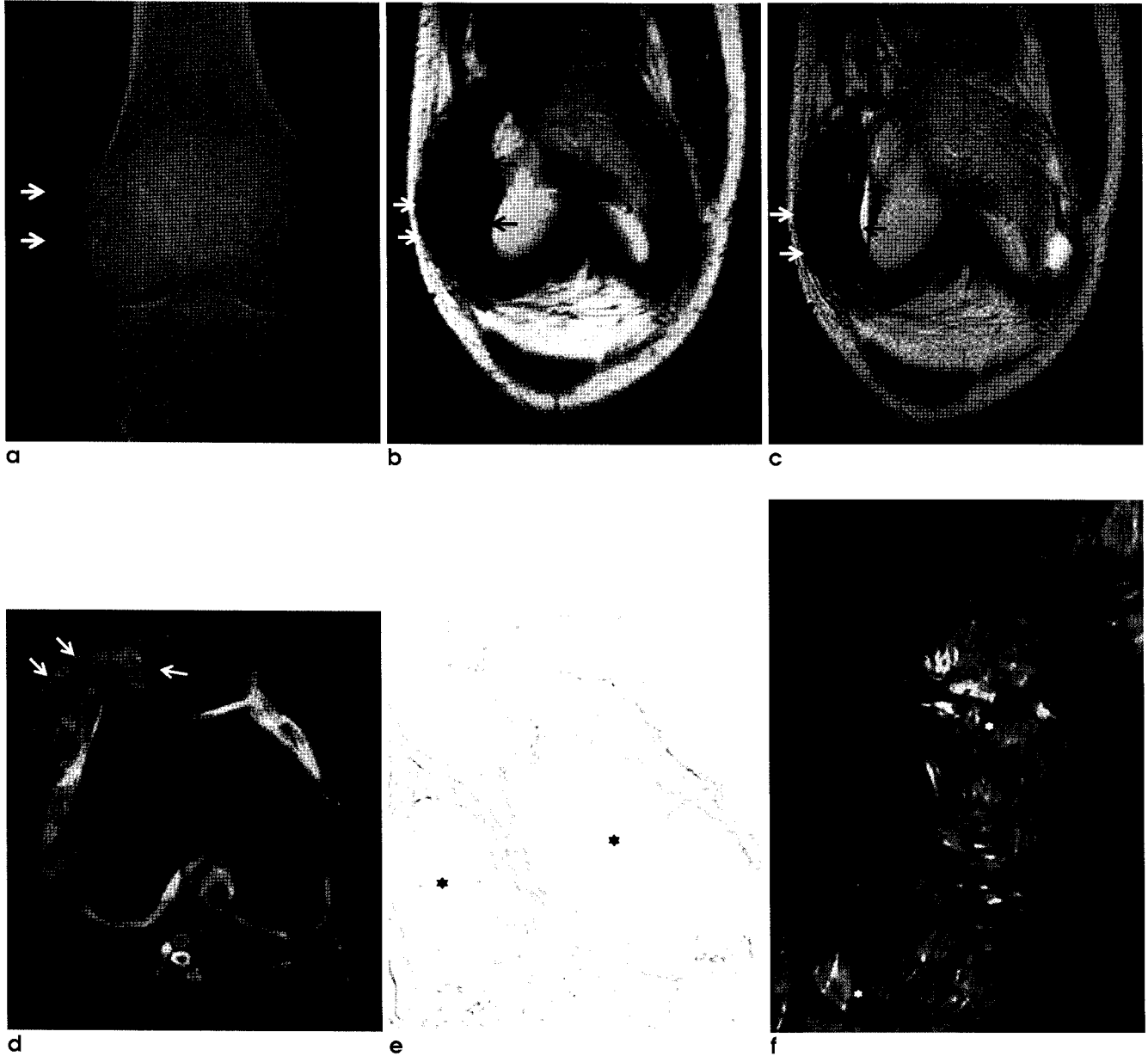


Fig. 6. Chronic tophaceous gout. Radiograph (a) reveals increased soft tissue density around lateral femoral condyle (arrows). Coronal T1- and T2-weighted images (b, c) show marked low signal intense tophaceous deposits (black arrows) in the lateral aspect of the joint capsule and intratendinous tophus in iliotibial tract (white arrows). Axial contrast-enhanced fat suppressed T1-weighted image (d) shows heterogeneous enhancement of the tophi engulfing the lateral aspect of the patella and joint capsule (arrows). Photomicrograph (H & E, ×40, e) shows large aggregates of urate crystals (asterisks), granulomatous inflammation, and hyperplastic fibrotic synovium. Photomicrograph of specimen under polarized light (H & E, ×400, f) shows refractive urate crystals (asterisks) that form massive conglomerates.

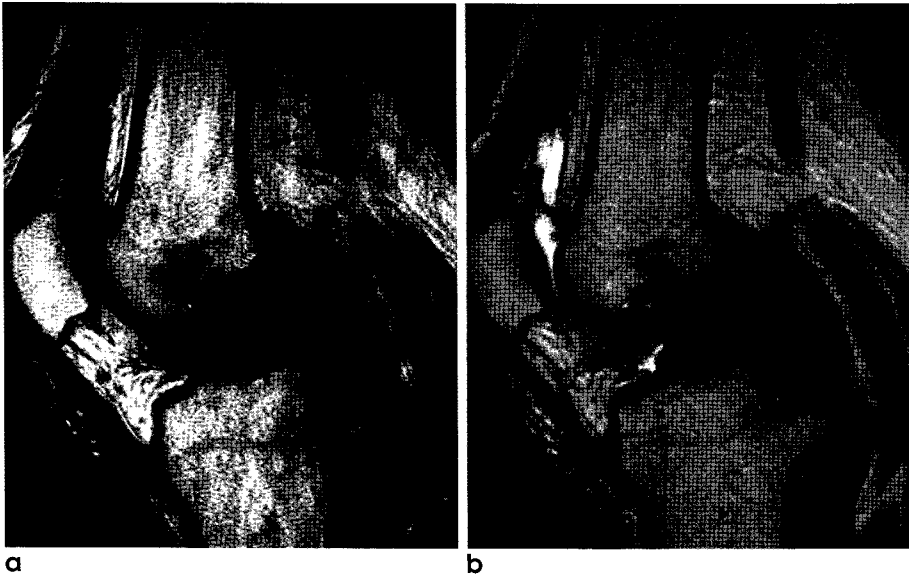


Fig. 7. Amyloid arthropathy. Sagittal T1- (a) and T2-weighted images (b) in a patient with 18-year duration of hemodialysis due to chronic renal failure show marked thickening of synovium (arrows), presented as T2 low signal intensity.

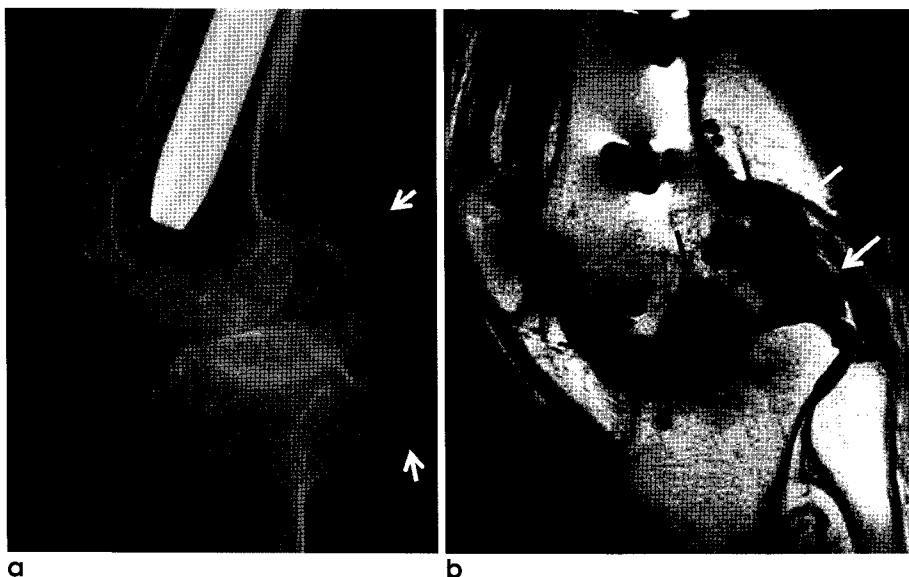
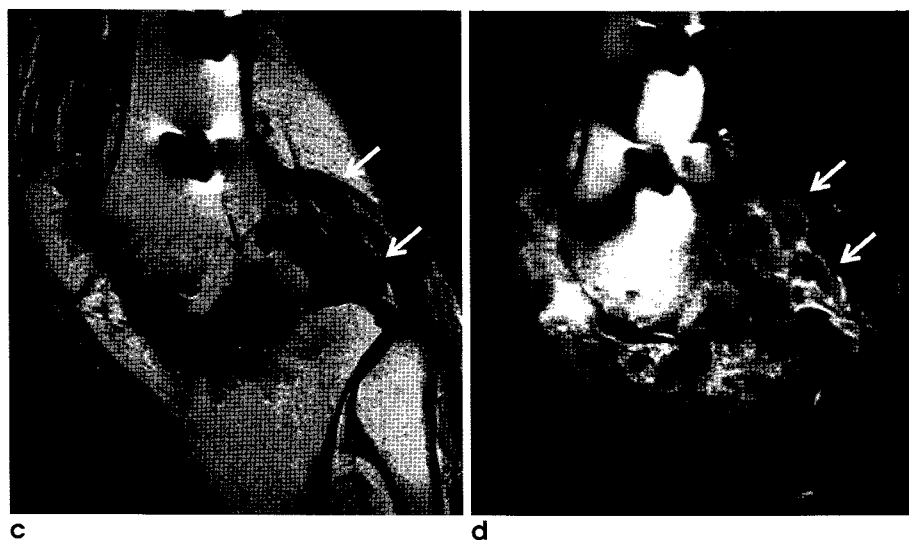


Fig. 8. Tuberculous arthritis. Radiograph of knee (a) reveals soft tissue swelling (arrows), joint space narrowing and bone erosion. Sagittal T1- (b) and T2-weighted images (c) demonstrate low signal intense synovial proliferation (white arrows) eroding into the adjacent bone (black arrows). Contrast-enhanced fat-suppressed T1-weighted image (d) shows subchondral bone edema (black arrows) and poorly enhanced synovium (white arrows).



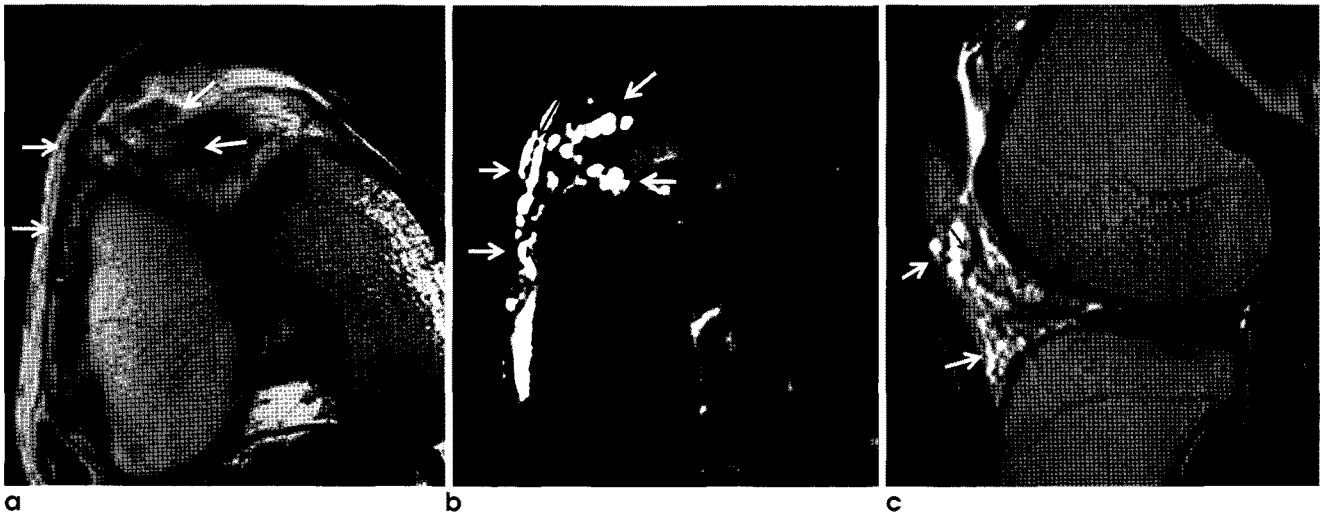


Fig. 9. Synovial hemangioma. Axial T1- (a) and axial, sagittal and coronal T2- weighted images (b, c) show a lobulated mass (white arrows) in the infrapatellar fat pad. Note the thin, low-intense fibrofatty septa within the lesion (black arrows).

는 관절주위의 연조직에 종괴, 경계가 뚜렷한 뼈의 미란 및 돌출된 경계를 관찰할 수 있다. MR 영상에서 관절내 혹은 관절주위 연조직에 요산 침착 및 육아종성 염증으로 생긴 결절(tophus)이 나타나며, 이는 모든 신호강도 서열에서 낮거나 중등도의 신호강도를 보이고 다양한 정도로 조영증강이 된다(2, 9) (Fig. 6).

(3) 아밀로이드성 관절병증(Amyloid Arthropathy)

아밀로이드증은 단백질 물질인 아밀로이드(amyloid)가 우리 몸의 여러 조직 및 장기에 침착되어 생리적 장애를 야기하는 질환이다. 아밀로이드성 관절병은 윤활막, 뼈, 연조직 등에 아밀로이드가 고농도로 축적되어 생기는 것으로, 장기간의 혈액투석의 합병증이다. 이제까지 아밀로이드는 약 15가지 정도가 밝혀졌고, 이 중에서 β_2 저분자글로불린이 가장 대표적이다. 모든 종류의 아밀로이드는 특징적으로 콩고레드 염색 후 편광현미경에서 초록색(apple green)의 이중굴절을 보인다(10). 아밀로이드성 관절병은 대칭적으로 견관절, 수관절, 슬관절, 고관절을 침범하고, 손목굴증후군(carpal tunnel syndrome)이나 급성 진행성 파괴성 관절병(rapidly progressive destructive arthropathy)과 관련되어 있다. 단순 촬영에서 연조직의 부종과 관절주위의 골밀도의 감소, 연골하 낭종 등이 보이며, 이러한 변화는 치료 시작 후 적어도 5년이 경과했을 때 관찰할 수 있다. MR 영상에서 관절내 혹은 윤활강 내에 T1 및 T2 강조영상에서 모두 저신호강도를 보이는 섬유성질의 아밀로이드의 침착이 보이며, 색소성 용모결절성 윤활막염(pigmented villonodular synovitis)나 혈우병성 관절병증에서 관찰되는 기울기에코 영상에서의 상사성 효과로 인한 blooming 허상은 나타나지 않는다(1, 11) (Fig. 7).

3. 감염질환

(1) 결핵성 관절염(Tuberculous Arthritis)

근골격계를 침범하는 결핵은 전체 결핵 질환 중 약 1-3%를 차지하고, 이중 약 반은 슬관절, 고관절과 같은 사지골과 관절을 침범한다. 전체 근골격계 결핵의 약 50%에서 활동성 폐결핵이 동반되어 있다. 윤활막은 혈관이 매우 풍부한 조직으로, 결핵균이 혈행으로 파종되어 육아종성 염증이 나타나고 이후 윤활막의 반응성 증식 및 치즈괴사(caseous necrosis)가 발생한다. MR 영상에서 이러한 윤활막의 증식과 치즈성 괴사로 인하여 T2 강조영상에서 낮은 신호강도를 보이는 윤활막의 증식을 확인할 수 있고, 관절주위 골 미란, 골수 신호강도의 변화, 얇은 벽을 가진 관절주위 고름이 보인다. 그러나 연조직염이나 근육염은 비교적 드물다 (6, 12, 13) (Fig. 8).

4. 신생물

(1) 윤활막 혈관종(Synovial Hemangioma)

윤활막 혈관종은 드문 윤활막의 양성 혈관 기형질환이다. 주로 무릎, 특히 슬하지방체 보다는 전대퇴지방체(prefemoral fat pad)를, 외측보다는 내측을 더욱 잘 침범하고, 그 외 악관절, 주관절, 수관절, 족관절에 발생할 수 있다. 주로 어린이나 젊은 성인, 남자보다 여자에서 호발한다. 질환 발생 시 관절 통증이나 부종, 관절운동 제한, 갑작스럽거나 반복적인 혈관절증(hemarthrosis)이 생길 수 있다. 단순촬영은 일반적으로 정상이나, 드물게 연조직 종괴, 정맥돌(phlebolith), 골간단의 조기 성숙 등이 보인다. MR 영상에서는 소염성 관절내 종괴가 관찰되며, 이는 T1 강조영상에서 낮거나 중등도의 신호강도를, 그리고 T2 강조영상에는 저신호강도의 섬유성 격막이나 원형의 정맥돌을 가지는 고신호강도를 보이고, 조영제 주입 후 강하게 조영증강 된다(14) (Fig. 9).

References

1. Narvez J, Narvez J, Ortega R, De Lama E, Roca Y, Vidal N. Hypointense synovial lesions on T2-weighted images: differential diagnosis with pathologic correlation. *AJR Am J Roentgenol* 2003;181:761-769
2. Chen CK, Yeh LR, Pan HB, et al. Intra-articular gouty tophi of the knee: CT and MR imaging in 12 patients. *Skeletal Radiol* 1999;28:75-80
3. Huang G-S, Lee C-H, Chan W, Chen C-Y, Yu J, Resnick D. Localized nodular synovitis of the knee: MR imaging appearance and clinical correlates in 21 patients. *AJR Am J Roentgenol* 2003;181:539-543
4. Murphey M, Vidal J, Fanburg-Smith J, Gajewski D. Imaging of synovial chondromatosis with radiologic-pathologic correlation. *Radiographics* 2007;27:1465-1488
5. Stiskal MA, Neuhold A, Szolar DH, et al. Rheumatoid arthritis of the craniocervical region by MR imaging: detection and characterization. *AJR Am J Roentgenol* 1995;165:585-592
6. Suh JS, Lee JD, Cho JH, Kim MJ, Han DY, Cho NH. MR imaging of tuberculous arthritis: clinical and experimental studies. *J Magn Reson Imaging* 1996;6:185-189
7. Frick M, Wenger D, Adkins M. MR imaging of synovial disorders of the knee: an update. *Radiol Clin North Am* 2007;45:1017-1031
8. Luck J, Silva M, Rodriguez-Merchan EC, Ghalambor N, Zahiri C, Finn R. Hemophilic arthropathy. *J Am Acad Orthop Surg* 2004;12:234-245
9. Yu JS, Chung C, Recht M, Dailiana T, Jurdi R. MR imaging of tophaceous gout. *AJR Am J Roentgenol* 1997;168:523-527
10. Chung C, Boucher R, Resnick D. MR imaging of synovial disorders of the knee. *Semin Musculoskelet Radiol* 2009;13:303-325
11. Otake S, Tsuruta Y, Yamana D, Mizutani H, Ohba S. Amyloid arthropathy of the hip joint: MR demonstration of presumed amyloid lesions in 152 patients with long-term hemodialysis. *Eur Radiol* 1998;8:1352-1356
12. Hong SH, Kim SM, Ahn JM, Chung HW, Shin MJ, Kang HS. Tuberculous versus pyogenic arthritis: MR imaging evaluation. *Radiology* 2001;218:848-853
13. Sanghvi D, Iyer V, Deshmukh T, Hoskote S. MRI features of tuberculosis of the knee. *Skeletal Radiol* 2009;38:267-273
14. Helpert C, Davies AM, Evans N, Grimer RJ. Differential diagnosis of tumours and tumour-like lesions of the infrapatellar (Hoffa's) fat pad: pictorial review with an emphasis on MR imaging. *Eur Radiol* 2004;14:2337-2346

Synovial Lesions with Low Signal Intensities on T2-Weighted MR Image

Hye Jung Choo¹, Sun Joo Lee¹, Kil Ho Cho², Kyung Jin Suh³, Sung Moon Lee⁴,
Young Hwan Lee⁵, In Sook Lee⁶, Gyung Kyu Lee⁷, Bomi Kim⁸

¹Department of Radiology, Inje University Pusan Paik Hospital, Busan, Korea

²Department of Radiology, Yeungnam University Medical Center, Daegu, Korea

³Department of Radiology, Dongguk University Gyeongju Hospital, Gyeongju, Korea

⁴Department of Radiology, Keimyung University Dongsan Medical Center, Daegu, Korea

⁵Department of Radiology, Daegu Catholic University Medical Center, Daegu, Korea

⁶Department of Radiology, Pusan National University Hospital, Busan, Korea

⁷Department of Radiology, Hallym University Hangang Sacred Heart Hospital, Seoul, Korea

⁸Department of Pathology, Inje University Pusan Paik Hospital, Busan, Korea

Pigmented villonodular synovitis, synovial chondromatosis, long-standing rheumatoid arthritis, hemophilic arthropathy, chronic tophaceous gout, amyloid arthropathy, tuberculous arthritis, and hemangioma are the synovial diseases showing low signal intensity on T2-weighted image. Synovial deposition of hemosiderin, urate, and amyloid and fibrosis or caseous necrosis of hypertrophied synovium are known as the pathologic causes of T2 signal intensity. Because of the low incidence of the synovial lesions showing T2 low signal intensity, recognition of these diseases would be helpful for the exact diagnosis.

Index words : Magnetic resonance imaging (MRI)
Synovium

Address reprint requests to : Sun Joo Lee, M.D., Department of Radiology, College of Medicine, Inje University,
Pusan Paik Hospital, 633-165 Kegum-dong, Pusanjin-gu, Pusan 614-735, Korea.
Tel. 82-51-890-6549 Fax. 82-51-896-1085 E-mail: tjswnlee@paran.com