대한한의학회지 제32권 제2호(2011년 3월)
J Korean Oriental Med 2011;32(2):118-125

Case Report

재활치료와 한방치료를 병행한 다발성 뇌신경계 위축증 1례

박장경[1], 맹유숙[1], 이승복[1], 김동일[1,2]
[1]동국대학교 대학원 한의학과, [2]동국대 일산한방병원 여성의학과

Case of Multiple Systemic Atrophy Treated with Korean Medical Treatment and Rehabilitation Therapy

Jang-Kyung Park[1], Yu-Sook Maeng[1], Seung-Bok Lee[1], Dong-Il Kim[1,2]
[1]Dongguk Univ-Seoul, Graduate School of Oriental Medicine
[2]Dept. of Ob&Gy, Dongguk Univ Ilsan Oriental Hospital

Multiple system atrophy (MSA) is an idiopathic and progressive neurodegenerative disorder. Up to now, treatment of MSA patients had not been reported in Oriental medicine and only rarely reported in Western medicine. We experienced a 75-year-old female diagnosed with MSA and had quadriparesis with dysphagia. She was admitted to the hospital and received herbal medication, acupuncture, moxibustion and rehabilitation therapy. After 2 months, her motor power and swallowing function on video fluoroscopic swallowing test significantly improved. This report shows that Oriental medicine may play a role in the treatment of MSA, and further study is merited.

Key Words : Multiple systemic atrophy, olivopontocerebellar atrophy, dysphagia, acupuncture, herb medicine

서 론

다발성 뇌신경계 위축증(multiple system atrophy, MSA)은 원인 미상으로 다양한 부위의 뇌신경의 변성 및 위축이 진행하는 질환으로, 우리나라에서는 유병률 역학조사가 이루어지지 않아 정확한 통계 자료는 없으나 보통 중년기에 시작하고, 남성에 더 많으며, 1~18년의 간격을 두고 진행하며, 평균 생존율은 9.3년 정도로 알려져 있다[1,2].

임상 증상으로는 강직을 동반한 서동, 체위성 불안정성(postural instability), 저운동성, 진전, 보행 실조, 체위성 저혈압, 기립 시 맥박의 부적절한 반응, 변비, 긴급뇨, 빈뇨, 야간다뇨, 뇨저류, 뇨실금, 삼킴장애 등이 있으며[1], 드물지만 뇌신경 손상이 연구개, 인두, 후두, 식도 근육에 영향을 미칠 경우 삼킴곤란이 발생할 수 있다[2].

아직까지 다발성 뇌신경계 위축증의 진행을 늦추거나 멈추게 할 수 있는 뚜렷한 치료법은 없다고 알려져 있으며[3], 증상은 Parkinson-plus syndrome과 유사하지만 Levodopa에 대한 지속적인 치료효과는 적은 것으로 보고되고 있다[1].

한의학에서 다발성 뇌신경계 위축증에 대한 직접적인 언급은 없으나 중풍, 치매 혹은 진전의 범주에 속한다고 볼 수 있다[5]. 국내에서 다발성 뇌신경계 위축증에 대한 연구는 진단[6-12], 임상경과[13] 및 단순 증례 보고[1,2]에 국한되어 있으며, 한의학적인 치료에

· Received : 19 January 2011 · Revised : 7 March 2011 · Accepted : 9 March 2011
· Correspondence to : 김동일(Dong-Il Kim)
경기도 고양시 일산동구 식사동 814 동국대학교 일산한방병원 한방여성의학과
Tel : +82-31-961-9062, Fax : +82-31-961-9009, E-mail : obgykdi@hanmail.net

대한 보고는 전무한 실정이다.

이에 저자는 침구 치료, 한약 치료 및 물리치료를 병행하여 사지 근력 향상 및 삼킴 곤란 증상의 향상이 관찰된 다발성 뇌신경계 위축증 1례를 보고하는 바이다.

증 례

1. 환자 : 이○○, 여/75

2. 주소증 : Quadriparesis, Dysphagia

3. 발병일 : 2006년 경

4. 과거력

1) hyperlipidemia : 발병일 불명이나 Lipitor 20mg 복용 중
2) urinary incontinence : 2006년 발병
3) constipation : 50대 발병. 주 1-2회 좌약 삽입 후 배변

5. 가족력 : 아들 당뇨

6. 현병력 및 초진 소견

1) Quadriparesis
   postural instability : +
   bradykinesia : +
   spasticity : -
   Manual muscle test(MMT) : 상지 3+, 하지 3
   rolling : minimal assist로 가능
   trunk control : -
   sit up : moderate assist로 가능
   sitting balance : static fair / dynamic poor
   sit to standing : maximal assist로 가능
   standing balance : static poor / dynamic zero
   urination, defecation : diaper state due to quadriparesis
2) Dysphagia : 섭식 시마다 4-5회 사례 걸림. 음수 시 straw사용하나 사례 걸림.

7. 망문문절

1) 식욕 : 저하
2) 소화 : 사례 걸림으로 식사량 감소되어 있으며, 오심, 구역 등 호소
3) 대변 : 좌약 삽입 후 경변 주 1-2회
4) 소변 : diaper에 배뇨하며, 뇨의 빈삭, 배뇨난 호소
5) 수면 : 수면제 복용 후 숙면
6) 맥약
7) 설홍 경면설 설렬 구건

8. 검사

1) 이학적 검사
   Mental : alert
   Headache/Dizziness/Nausea/Vomiting : +/-/+/-
   DTR : BJ ++/++, KJ ++/++
   Babinski's sign : -/-
   Finger to nose test : clumsiness/clumsiness
   Heel to shin test : clumsiness/clumsiness

2) Brain MRI(2009.07.05, Fig.1)

① Atrophy of the pons, middle cerebellar peduncles,

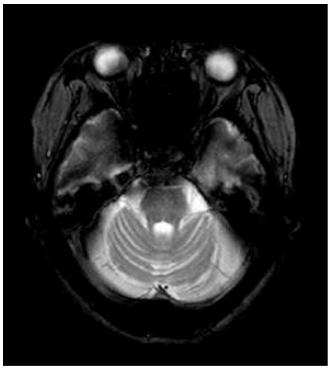

Fig. 1. Brain MRI: MSA-C(Atrophy of the pons, middle cerebellar peduncles and cerebellum)

and cerebellum and signal changes in the transverse pontine fibers, middle cerebellar penduncles, and cerebellum.

② Mild bilateral putaminal atrophy and hyperintense rim in posterolateral portion of the putamen.

③ Chronic ischemic change in both corona radiata.

④ No steno-occulusive lesion

⑤ Focal linear nonspecific DWI high signal lesion without defenite low ADC valaue in right frontal lobe.

3) 소변검사(2009.08.05) : Blood 50(2+), Leukocytes 500(3+), RBC-Micro 5~9, WBC-Micro 시야의>1/2

4) 생화학검사 : RBC 3.88

5) MMSE-K : 20점

6) CDR(Clinical Dementia Rating) : 4점

7) BDI(Beck Depression Inventory) : 27점

9. 변증 : 신음허, 중풍, 치매

10. 치료

1) 치료 기간 : 2009.08.04~2009.10.01 총 59일간 입원 치료

2) 한약 치료(Table 1) : 변증에 따라 육미지황원 가미방과 보중익기탕가미방을 주로 활용하였으며, 간헐적으로 방광염과 오심・구역 증상을 치료하기 위한 처방을 활용하였다.

3) 침치료 : 침은 0.3×40㎜ 일회용 stainless 호침(동방침구제작소, 한국)을 사용하여 1일 2회 시행하였고, 백회, 염천, 전중, 상완, 중완, 관원, 중극, 양측 풍지, 곡지, 합곡, 천추, 족삼리, 삼음교, 태충혈 등 1회 20여개의 침을 시술하였으며, 혈위의 기육 비후도에 따라 1分~1.5寸 내외로 직자하였다. 자침 후 곡지와 합곡, 상완과 중완, 관원과 중극, 족삼리와 삼음교에 전침자극기(PG-306 Suzuki iryoki, Japan)를 연결하여 30Hz, 연속파로 20분 간, 환자가 근

Table 1. Prescription of Herbal medicine

Date	Prescription	note
2009.8.4 ~2009.8.5	가감육미지황원 (숙지황16g, 산수유·산약·조구등8g, 백복령·목단피6g, 형개2g)	
2009.8.6 ~2009.8.9	가감오림산 (적작약·적복령8g, 백출6g, 치자·택사·당귀미4g, 황금·감초2g)	소변빈삭, 배뇨난 발생하였고, U/A상 방광염 관찰됨
2009.8.10 ~2009.8.14	가감향사육군자탕 (백출6g, 향부자·백복령·반하·진피·백두구·후박·소엽·택사4g, 사인·인삼·목향·익지인2g)	오심, 구역, 식사량 감소 등의 비기허 증상 심화됨
2009.8.15 ~2009.8.16	가감육미지황원 (숙지황12g, 산약·산수유8g, 택사6g, 백복령·목단피·천마·조각자4g, 부자1g)	
2009.8.20 ~2009.8.24	가감청간소요산 (향부자10g, 백작약·백출6g, 청피·시호·맥문동·당귀·백복령·천화분·현삼4g, 치자·박하·감초·길경·지각2g, 생강3g)	흉민, 번열 등의 증상 발생
2009.8.25 ~2009.8.28	가감육미지황원 (생지황12g, 산약8g, 산수유·백복령·천화분·택사6g, 목단피·지골피·치자4g)	
2009.8.29 ~2009.9.22	가감보중익기탕 (황기6g, 인삼·백출·감초·녹용4g, 당귀신·진피3g, 승마·시호·백두구·사인2g)	
2009.9.23 ~2009.10.1	가감팔정산 (구맥·대황·목통·편축·활석·차전자·등심4g, 백복령·백출6g)	소변빈삭, 배뇨난 발생하였고, U/A상 방광염 관찰됨

육 수축을 느낄 수 있는 강도에서 지속적 자극을 주었다. 모든 시술과정은 15년 이상의 침 임상 경험을 가진 시술자와 1년 이상의 임상 경험을 가진 시술자 1명이 각 1회씩 시행하였다.

4) 뜸치료 : 매일 양측 족삼리, 현종 미립대 직구 5장씩 1회 시술하였다.

5) 투약된 양약(Table 2) : 항파킨슨제, 신경안정제, 고지혈증 치료제, 비타민제는 입원 전부터 복용하던 약물을 동일하게 투약하였고, 방광염 발생 시 3~5일 간 Cefpodoxime 100mg을 하루 2회 추가 복용하였으며, 지속되는 우울증으로 입원 경과 28일 째(9/1일)부터 Duloxetine hydrichloride 30mg을 하루 2회, Risperidone 0.5mg을 하루 1회 추가 복용하였다.

6) 재활치료

(1) 물리치료 : 경추 Hot Pack(20분), 경추 Ultrasound (5분), 경추 ICT(5분), Active Resistive ROM (5분), Standing Frame(30분), Standing Balance, Bobath Therapy(30분), P-bar Gait(10분), Frenkel's Exercise, Lower Body Exercise Ergometer, Gentle Passive ROM 5분

(2) 작업치료 : Dysphagia FES(6mA에서 pharyngeal muscle strengthening 위하여 infrahyoid muscle에 시행), Dysphagia Therapy(swallowing reflex delay 위해 thermal tactile stimulation후 요플레로 swallowing taring, effortful, double swallow실시)

결 과

1. Video Fluoroscopic Swallowing Study(VFS) : 입원 당시 유동식 위주의 식이를 권유 받았으나 3주 후 연하기능이 현저하게 개선되어 식이 제한이 필요 없는 것으로 나타났다(Table 3).
2. Quadriparesis : 사지 근력 및 운동 능력이 향상되었다(Table 4).

고 찰

다발성 뇌신경계 위축증(Multiple systemic atrophy, MSA)은 1969년 Graham과 Oppenheimer가 처음으로 사용한 병명으로 원발성으로 발생하는 파킨슨 증상, 자율신경계 장애, 소뇌기능 장애, 추체로 징후의 조합으로 발현되는 중추신경계의 퇴행성 질환이다[1,14].

임상양상에 따라 자율신경계의 증상들이 두드러지는 Shy-Drager증후군(MSA-A), 파킨슨 증상이 두드러지는 줄무늬체흑질변성(striatonigral degeneration, MSA-P), 그리고 소뇌증상이 두드러지는 올리브다리뇌소뇌위축(olivopontocerebellar atrophy, OPCA, MSA-C)으로 분류되나 이들 질환 모두에서 공통적으로 아교세포질포함체라는 병리 소견이 있고, 병이 진행되면 세 가지의 질환 증상이 서로 중복되는 사실이 밝혀진 후 이들 질환을 통합해서 MSA로 부르고 있다[1,14].

다발성 뇌신경계 위축증은 다른 파킨슨 증상을

Table 2. Western medicine

1일 1회			1일 2회	1일 3회
아침 식후	점심 식후	취침 전	아침, 저녁 식후	아침, 점심, 저녁 식후
Atorvastatin 20mg Escitalopram 10mg	Risperidone 0.5mg	Triazolam 0.25mg Clonazepam 0.5m Quetiapine 12.5mg Alprazolam 0.25mg Escitalopram 5mg Tamsulosin 0.2mg	Alprazolam 0.125mg	Magnesium oxide 500mg Carbidopa 25mg Entacapone 200mg Levodopa 100mg duloxetine 30mg

Table 3. Swallowing function on video fluoroscopic swallowing study

		2009.08.06	2009.09.03
Video Fluoroscopic Swallowing Study	Oral stage	lip sealing 저하로 drooling 관찰됨. bolus formation 및 holding 저하로 premature bolus loss 보임. oral residue 관찰됨. mastication 저하 보임.	bolus 형성 및 holding 잘함. tongue motion 향상 보이며 oral residue 줄어듬.
	Pharyngeal stage	premature bolus loss 및 severe reflex delay로 인한 pooling 및 aspiration 보임. piecemeal deglutition 보임. residue Gr1으로 보이며 2, 3번 검사 식이에서 wall coating 증가하며 residue Gr3로 증가함. double swallowing effect 있음. AP상 비대칭성 관찰되지 않음.	normal swallowing reflex 보임. direct penetration 있으나 definite한 aspiration은 없음. pharyngeal motility 향상으로 residue 남지 않음. 2번 검사식 매우 양호하며 residue 남지 않음. 3번 검사식 residue Gr1 남음. definite한 aspiration은 관찰되지 않음.
	Esophageal stage	정상 소견 관찰됨	정상 소견임
	Conclusion	direct feeding 유지 가능할 것으로 사료됨. 유동식이 점도가 높은 식이보다 쉽게 식사할 수 있음. 하지만 aspiration 위험이 증가하므로 양조절 등의 주의가 필요함.	지난번 검사와 비교할 때 전반적으로 매우 향상된 양상을 보이며 식이 제한 필요 없을 것으로 사료됨.

Table 4. Motor power and mobility

	2009.08.04	2009.09.23
Manual muscle test(MMT)	상지 3+, 하지 3	상지 4, 하지 4
rolling	minimal assist로 가능	assist없이 가능
trunk control	불가능	assist없이 가능
sit up	moderate assist로 가능	moderate assist로 가능
sitting balance	static fair / dynamic poor	static good / dynamic good
sit to standing	maximal assist로 가능	moderate assist로 가능
standing balance	static poor / dynamic zero	static fair / dynamic poor
self walking	불가능	walker로 15m 보행

보이는 질환들과는 달리 모든 연령에서 시작될 수 있으나[14], 보통 중년기에 발생하며 남성에 더 많고, 1~18년의 간격을 두고 진행하며 평균 생존율은 처음 증상 발현 이후 9.3년 정도로 알려져 있지만 드문 질환으로 국내에서의 정확한 유병률 역학조사는 이루어진 바 없다[1].

발병 원인은 명확하지 않으나 다양한 부위의 뇌신경이 변성되거나 위축되고, 바닥핵과 흑색질 및 척수의 자율신경계를 담당하는 부위의 세포가 소실되며, 병리 소견 상 신경아교세포나 신경세포에 특징적인 세포질 포함물이 침착 소견이 관찰된다[2,14].

임상상은 다양하게 나타나는데, 파킨슨 증상으로 강직을 동반한 서동, 체위성 불안정성, 저운동성, 진전, 지속적인 levodopa에 대한 반응 저하, 소뇌 기능 장애로 보행과 팔다리, 언어실조, 외안운동의 장애, 발음장애, 자율신경계 장애로 체위성 저혈압, 기립시 맥박의 부적절한 반응, 발기 부전, 변비, 발한 감소, 긴급뇨, 빈뇨, 야간다뇨, 뇨 저류, 뇨실금 등이 있으며, 뇌줄기의 증상으로 삼킴 장애와 배뇨 장애, DTR 항진이 있다[1,14]. 이 중 삼킴 장애는 제 5, 7, 9, 10, 12 뇌신경 손상으로 인한 연구개, 인두, 후두, 식도 근육 운동 이상으로 인한 것으로 사례, 질식, 흡

인 및 이로 인한 폐렴 등을 일으킬 수 있어 환자의 예후와 밀접한 관련이 있다[2]. 파킨슨병과의 차이점은 안정떨림이나 환약조제양진전(pill-rolling tremor)이 드물고 증상이 비교적 대칭적이며 진행이 빠르고, 초기에 뚜렷한 인지기능 장애가 나타나는 경우는 드물다는 것이다. 또한 Levodopa에 대한 반응이 미미하거나, 약 30%의 환자에서 병의 진행경과 중 한 시기에 상당한 반응을 보이기도 하나 그 효과가 5년을 지속하지는 못한다[1,14].

진단은 1) 자율신경계 및 비뇨기계 기능 이상, 2) 파킨슨증, 3) 소뇌 기능 이상, 4) 추체로 기능 이상의 네 가지 임상 영역 중에 합당한 소견이 있는 경우 다발성 뇌신경계 위축증으로 볼 수 있으며, MRI와 CT에서 소뇌와 뇌줄기의 위축이 두드러지고 다리뇌에서는 십자 모양의 고음영이 T2 강조영상에서 흔히 관찰된다[2,14].

치료에 있어서 아직까지 다발성 뇌신경계 위축증의 진행을 늦추거나 멈추게 할 수 있는 뚜렷한 치료법은 없다고 알려져 있으며, 전문가의 경험에 따라 대증 치료를 하고 있으나 과학적인 기준은 확립되지 못한 실정이다[3].

국내에서 다발성 뇌신경계 위축증 관련 연구는 진단 혹은 감별 진단에 관한 연구[6-12]를 위주로 이루어져 왔으며, 임상 경과 관찰[13] 혹은 증례[1,2] 보고가 있었으나 임상 증상이 호전된 증례에 대해서는 보고된 바는 없다. 한의학 고전에서 다발성 뇌신경계 위축증에 대한 직접적인 언급은 없으나 퇴행성 질환이라는 점에서 중풍, 치매 혹은 진전의 범주에 속하는 것으로 간주하고 있으며[5], 증례 보고나 한의학적 표준 치료에 대한 연구는 이루어진 바가 없었다.

본 증례의 환자는 2007년 1월 gait disturbance로 ○○병원 신경과에서 MRI상 다발성 뇌신경계 위축증으로 진단 받은 후 외래 통원 치료를 시작하였고, 2008년 1월부터 대소변을 가리지 못하여 재활 치료 전문 병원에서 1년 이상 입원 치료를 받았으나 보행실조, 삼킴 곤란 등의 임상 증상이 더 진행하였으며, 2009년 7월 시행한 MRI상 소뇌 위축이 더 진행한 것으로 나타났으며, 진행된 보행실조, 삼킴곤란 증상은 뇌영상 검사 상 소뇌 위축 소견과 부합하였다. 본원에 입원할 당시 일상생활은 완전한 의존상태로 혼자서 식사를 하거나 몸을 가눌 수 없었고, 부축을 받아도 일어서거나 보행할 수 없는 상황이었다. 삼킴 곤란으로 한 끼에 죽 1/4공기 정도 섭취하고 있었는데, 매 식사마다 4-5회 정도 사레 걸림이 발생하였고, 음수 시에도 빨대를 사용하였으나 사레 걸림이 발생하였다. 입원 직후 시행한 비디오 투시 연하 조영 검사(VFS) 상 direct feeding은 가능하나 유동식으로 양을 조절하면서 흡인(aspiration)을 주의하라는 소견을 들었다. 환자의 뇨실금 및 배뇨난은 발생 시기로 미루어 보았을 때 다발성 뇌신경계 위축증 증상의 하나로 보였으며, 자력 보행이 불가능함에 따라 diaper를 착용하면서 배뇨 장애가 더욱 심화된 것으로 사료되었다.

치료에 있어서 입원 전부터 복용하던 항파킨슨제와 신경안정제, 고지혈증치료제, 비타민제는 입원 기간 동안 동일하게 투약하였고, 침구 치료, 한약 치료, 재활 치료를 병행하였다. 입원 기간 중 방광염 치료제 Cefpodoxime과 우울증 치료제 Duloxetine hydrichloride, Risperidone이 추가되었는데, 항생제는 단기간 사용되었고, 항정신병약물의 경우 약물 증량 후에도 BDI는 38점으로 증가하여 감정변화가 주소증인 보행실조, 근력약화 및 삼킴 곤란에 영향을 주었다고 볼 수는 없겠다.

뇌신경이 변성・위축・소실되는 다발성 뇌신경계 위축증을 한의학적으로 腎精虧虛로 髓海가 부족해져 腦髓가 空虛해진 것으로 판단하였고, 입원 당시의 주소증인 사지근력 약화, 삼킴 곤란, 치매와 설상 및 맥상을 토대로 신음허로 변증하였다. 따라서 신음휴손으로 인한 질환에 광범위하게 활용되며[15], 실험적으로 노화백서 뇌조직에 생화학적 영향을 미쳐 뇌조직의 노화를 개선시키는 방제로 밝혀진 바[16] 있는 육미지황원에 신경 방어효과가 있고 祛風하는 조구등[17]과 형개[18]를 가미한 처방을 투약하였다. 육미지황원을 투약하는 사이에 부가적인 증상이 발생한 경우 단기간 전방하여 치료하였는데, 방광염이 발생한 경우 4일 간 오림산가미방을 투약하였고, 오심,

구역 등의 소화기 증상이 심화된 경우 2일 간 향사육군자탕을 투약하였으며, 흉민 증상이 발생한 경우 5일 간 청간소요산을 투약하였다. 설진과 맥진 상 음허 소견이 호전된 후에도 근력저하, 기력저하, 섭식량 저하, 음식무미 등의 증상이 지속되어 비기허증으로 보고 보중익기탕에 대보기혈하는 녹용, 백두구, 사인을 가한 처방으로 전방하였다.

침구 치료는 중풍 후유증 및 연하곤란에 자침한다고 알려진 혈위[19]를 중심으로 자침하였는데, 하루 2회 중풍칠처혈, 사관, 염천혈 및 오심 구역 증상의 완화를 위해 상완, 중완, 배뇨 장애를 개선하기 위해 관원, 중극혈에 자침 후 혈위에 지속적인 자극을 주기 위해[20] 전침자극을 20분 간 시행하였다. 또한 艾灸는 기능이 저하되거나 마비된 신경의 흥분을 유발한다고 보고된 바 있는데[21], 전신 강장의 요혈인 족삼리[22]와 髓會穴인 현종혈[22]에 직접구를 시행하였다.

입원 4주 후 시행한 비디오 투시 연하 조영 검사 상에서 연하 기능이 전반적으로 매우 향상된 양상을 보였고, 식이 제한이 필요 없을 것 같다는 소견을 들었으며, 죽식에서 밥으로 식이를 변경한 이후에도 사례 걸리는 증상(aspiration)은 없었고, 식이량도 1/2~1공기 정도로 증가하였다. 퇴원 시에는 근력도 향상되어, 혼자서 몸을 가눌 수 있게 되었으며, 약간의 도움으로 앉거나 일어설 수 있게 되었다. 또한 walker로 15m정도 보행할 수 있게 되었으며, 이로 인해 독립 배변 및 배뇨가 가능하게 되었다. 그러나 인지 기능에는 변화가 없었으며, 신체 증상의 호전에도 불구하고 우울증은 더 심해진 것으로 나타났다.

본 증례의 환자는 항파킨슨제와 신경안정제 복용 및 재활치료를 시행하던 중에도 진행하던 다발성 뇌신경계 위축증을 주소로 본원에 입원한 경우로, 입원 전과 동일한 항파킨슨제를 복용하였고, 추가적인 침구치료와 재활치료를 시행하여 근력 향상과 연하곤란 증상의 호전을 보인 바로 미루어 볼 때 한방치료와 재활 치료가 증상의 개선에 효과가 있었다고 사료된다. 또한 2개월 간의 한약과 양약을 함께 복용한 후 시행한 간기능 검사 수치는 모두 정상으로 병용 투약은 안전한 것으로 나타났다.

본 연구는 1례에 불과하고, 입원 기간 중 병발한 합병증 치료를 위해 처방이 많이 변경되어 객관화하기에는 부족하다는 한계점이 있으며, 입원 당시 근력 평가 기준에 있어 FIM(Functional Independence Measure), MBI(Modified Barthel Index) 등의 객관적인 기준을 사용하지 못한 점이 아쉬운 점으로 남는다. 그러나 다발성 뇌신경계 위축증이 드물게 발병하고 효과적인 치료법이 발견되지 않은 질환이라는 점과 보고된 증례 논문이 수편에 지나지 않고 호전된 증례에 대한 보고는 없었다는 점에서 본 연구는 의의를 가진다고 생각된다. 향후 다발성 뇌신경계 위축증에 대한 한약 치료와 침구 치료에 대한 효능이 입증되고, 많은 증례 보고가 누적된다면 난치성 질환인 다발성 뇌신경계 위축증 치료에 새로운 대안을 제시할 수 있을 것이라 사료된다.

요 약

난치성 질환인 다발성 뇌신경계 위축증으로 진단받은 환자를 신음허, 비기허, 중풍으로 변증하고 한약 치료, 침구 치료 및 재활 치료를 시행한 결과 근력 및 연하기능이 호전된 경과를 관찰하였기에 보고하는 바이다. 향후 다발성 뇌신경계 위축증에 대한 한방치료 효과를 증명하기 위해 추가적인 증례 보고와 다양한 실험 및 임상연구가 필요할 것으로 사료된다.

참고문헌

1. Lee JE, Cheong JY, Lee SJ, Shin HS, Yoon TS. Multiple System Atrophy Overlaps Stroke. J Korean Acad Rehab Med. 2002;26(1):94-98.
2. Park HW, Jung HY, Lee D, Kim DH, Jung KW, Chung JW et al. A Case of Multiple System Atrophy Presenting with Esophageal Dysphagia. Kor J Neurogastroenterol Motil. 2008;14:140-144.
3. Oliver F, Wassilios GM, François T. Multiple

system atrophy: current and future approaches to management. Therapeutic Advances in Neurological Disorders. 2010;3(4):249-263.
4. Siemers E. Multiple system atrophy. Med Clin North Am. 1999;83(2):381-399.
5. 전국한의과대학 심계내과학교실. 한방 순환·신경내과학. 서울:군자출판사. 2010:414,438,446.
6. Kim YD, Yang JW, Lee HJ, Lyoo CH, Kim WC, Lee MS. Single Oral Levodopa Challenge Test in De Novo Patients with Idiopathic Parkinson's Disease and Multiple System Atrophy. J Kor Neurol Ass. 1999;17(1):53-62.
7. Lee MC, Mah SY. Urodynamic Studies of the Voiding Disorders in Patients with Idiopathic Parkinson's Disease and Multiple System Atrophy. Korean J Urol. 1998;39(12):1180-1184.
8. Na SJ, Park JH, Kim HS, Hong JM, Lee KO, Lee MS. Measurements of Brain Stem and Cerebellum on Brain MRI: for the Differential Diagnosis Between Multiple System Atrophy and Idiopathic Parkinson's Disease. J Korean Neurol Assoc. 2004;22(5):478-484.
9. Lee TJ, Yoon WT, Shin HY, Lee WY. Reliability of Serum Anti-thyroid Antibody Screening in the Diagnosis of Parkinson's Disease and Multiple System Atrophy. Journal of Movement Disorders. 2008;1(2):75-81.
10. Yeo SH, Shin DH, Kim HJ, Lee PH. Olfactory Function and Its Correlation with Cardiac 123I-MIBG in Patients with Parkinson's Disease and Multiple System Atrophy. J Korean Neurol Assoc. 2007;25(1):38-43.
11. Lyoo CH, Lee SY, Yoo YH, Lee MS. The Quantitative 18-fluorodeoxyglucose PET Study in the Differential Diagnosis between Idiopathic Parkinson's Disease and Multiple System Atrophy. J Korean Neurol Assoc. 2006;24(1):31-37.
12. Oh SW, Kim YK, Lee BH, Kim BS, Kim JS, Kim JM et al. Evaluation of multiple system atrophy and early Parkinson's disease using 123I-FP-CIT SPECT. Nucl Med Mol Imaging. 2009;43(1):10-18.
13. Cho JH, Jeon BS, Lee KH, Lee SB. Natural History of MSA-Clinical evidence for single disease entity. J Kor Neurol Ass. 1996;14(2): 486-493.
14. 대한신경과학회. 신경학. 서울:군자출판사. 2007: 472-473.
15. 이상인. 방제학. 서울:영림사. 1990;178-179.
16. Lee YG, Lee I, Moon BS. Effects of Yukmijihwangtang on the biochemical changes in brain tissue. The Journal of Korean Oriental Internal Medicine. 1997;18(2):94-111.
17. Lee IH, Leem KH, Lee JS, Suk KH, Ahn DK, Park HK et al. Neuroprotective Effects of Ucariae Ramulus et Uncus on the brain ischemia induced by four-vessel occlusion in rats. Kor. J. Herbology. 1999;14(2):97-103.
18. Qian W, Shan M, Ding A. Advaces in Studies on Schizonepeta Tenuifolia Briq. China Pharmaceuticals. 2010;2(10):17-18.
19. Lee SH, Shin SU, Hwang JS, Shin HD. Clinical trials for gait rehabilitation of stroke patients by the acupuncture treatment. The Journal of Korea CHUNA Manual Medicine. 2002;3(1):55-64.
20. 이현, 성낙기. 전침에 대한 문헌적 고찰. 대전대학교 한의학연구소. 1994;3(1):181-212.
21. Woo HS, Lee YH, Kim CH. The review and study trend of moxibustion. The Journal of Korean Acupuncture and Moxtibustion Society. 2002;19(4):1-15.
22. 대한침구학회 교재편찬위원회. 침구학 상. 서울: 집문당. 2008;64,248.