online © ML Comm
Korean J Bronchoesophagol 2011;17:83-88 ISSN 1226-0916
REVIEW ARTICLE

갑상선 분화암에서 로봇을 이용한 측경부 림프절 절제술

한양대학교 의과대학 이비인후-두경부외과학교실
태 경

Robotic Lateral Compartment Selective Neck Dissection in Well-Differentiated Thyroid Carcinoma

Kyung Tae
Department of Otolaryngology-Head and Neck Surgery, Hanyang University College of Medicine, Seoul, Korea

Robotic thyroidectomy has been developed to minimize neck scarring, and several authors have described its feasibility and safety, and have reported surgical outcomes comparable with conventional open thyroidectomy. The da Vinci surgical system robot provides a three-dimensional 10−12×magnified view of the surgical area. It also provides hand-tremor filtration, fine motion scaling, and precise and multi-articulated hand-like motions. Recently, robotic technology has also been applied to lateral compartment neck dissection in thyroid cancer. We have developed a new novel selective neck dissection procedure by a gasless unilateral axillo-breast (GUAB) approach with a da Vinci Surgical System for well-differentiated thyroid carcinoma to avoid a long visible neck scar. Based on our early experience, robotic selective neck dissection by GUAB approach is a safe, feasible and cosmetically excellent procedure. It can be an alternative to conventional open surgery in the highly selected patients with well-differentiated thyroid carcinoma. The oncologic safety of robotic selective neck dissection should be verified with long-term follow-up data. **Korean J Bronchoesophagol 2011;17:83-88**

KEY WORDS Robotic thyroidectomy · da Vinci robot · Selective neck dissection · Thyroid cancer.

최소 침습 갑상선 수술 및 로봇 갑상선 절제술의 발달

수술에 의한 이환율과 합병증을 줄이기 위한 최소 침습 수술법(minimally invasive surgery)은 최근 여러 수술 분야에서 시행되고 있으며 특히 복강경을 이용한 담낭 절제술이 1980년 중반에 시작되면서 최소 침습 내시경 수술이 비약적으로 발전하였다.

갑상선 결절은 여성에 호발하며, 특히 젊은 여성의 경우 전경부의 흉터가 중요한 관심사가 된다. 따라서 경부의 흉터를 피하고 수술에 의한 이환율을 줄이고자 여러 방법의 최소 침습 갑상선 수술법이 개발되었다.[1-19] 전경부의 흉터를 줄이거나 없애고자 하는 목적의 최소 침습 갑상선수술은 최소 절개 갑상선 수술법, 내시경 보조 하 최소 침습 갑상선 수술법, 내시경 갑상선 절제술, 로봇 갑상선 절제술 등으로 크게 분류될 수 있다.

경부에는 기존의 공간이 없기 때문에 복강경 수술과 달리 내시경 수술이 늦게 발달하였는데, 1996년 Gagner가[1] 부갑상선 선종에서 내시경을 이용한 최초의 부갑상선 절제술을 보고하였다. 1년 뒤인 1997년 Hüscher 등이 처음 내시경 갑상선 절제술을 보고하였으며 이후 내시경 기구가 발달하고, 내시경적 경부 해부지식이 쌓이면서 여러 방법의 내시경 갑상선 절제술이 소개되고 발전되었다.[2]

최소 침습 갑상선 수술법의 장점은 미용적으로 우수하며, 내시경으로 확대된 수술 시야를 얻을 수 있으며, 내시경 보조 하 최소 침습 갑상선수술법이나 경부 접근법의 내시경 갑상선 절제술은 수술의 침습성이 적다. 최소 절개 갑상선수술법은 6~8 cm의 절개가 필요한 전통적인 갑상선 절제술에 비해 약 3~4 cm의 작은 피부절개를 가하고 내시경 도움 없이 기존의 갑상선 수술법과 비슷하게 수술하는 방법으로 시야 확보를 위해 피대근을 절제할 수 있으며 주로 일측 엽절제술에 적용

논문접수일: 2011년 12월 18일 / 심사완료일: 2011년 12월 26일
교신저자: 태 경, 133-792 서울 성동구 왕십리로 222
한양대학교 의과대학 이비인후-두경부외과학교실
전화: 02-2290-8585 · 전송: 02-2293-3335
E-mail: kytae@hanyang.ac.kr

Copyright © 2011 Korean Journal of Bronchoesophagology

된다. 전통적인 갑상선절제술과 술기가 비슷하기 때문에 배우기 쉽고 피부절개를 줄여 미용적으로 우수한 장점이 있다.

내시경 보조 하 최소 침습 갑상선수술법은 1999년 이태리 의사인 Miccoli 등이 개발한 수술법으로 경부에 약 2~3 cm의 피부 절개를 하고 내시경 도움 하에 수술하는 방법으로 내시경 갑상선절제술이나 전통적인 갑상선절제술 보다 침습성이 적고, 전통적인 수술법과 비슷하여 친숙한 수술 시야를 제공하며, 갑상선 전절제술과 중심 경부 림프절 절제술도 가능한 장점이 있다. 하지만 경부에 작은 피부절개 흉터가 남으며 learning curve가 필요하며, 작은 절개창을 통해 내시경 보조 하에 시술을 하기 때문에 견인에 의한 피부 미란이 생기면서 절개부위의 상처치유가 방해 받을 수 있는 단점이 있다.[6)]

내시경 갑상선 절제술은 절개를 가하는 위치에 따라 경부접근법(neck or supraclavicular approach), 전흉부접근법(anterior chest approach), 유방접근법(breast approach)과 액와접근법(axillary approach) 등으로 나눌 수 있으며, 이들 접근법의 변형이나 조합으로 Axillo-bilateral breast approach(ABBA), Bilateral axillo-breast approach(BABA), Gasless unilateral axillo-breast(GUAB) approach, Bilateral transaxillary approach 등의 여러 방법이 있다.[1-18)] 경부접근법은 경부에 3~4개의 port를 만들고 CO_2 가스를 이용하여 수술 공간을 확보하는 방법으로 직접 경부를 통하여 접근하므로 침습성이 가장 적으며 술자에게 친숙한 수술 시야를 제공한다.[8,11)] 전흉부 접근법과 유방접근법은 경부에 절개 흉터가 남지 않아 목의 미용적 효과가 우수하며 액와접근법에 비해 양측 갑상선에 대한 접근이 용이하나, 유방의 변형과 흉터가 남을 수 있고, 특히 흉부는 비후성 흉터가 남을 수 있는 확률이 높은 단점이 있다.[4,5,9)] 액와접근법은 경부에 흉터를 남기지 않으므로 미용적으로 매우 우수하며, 갑상선을 측외측에서 접근하므로 전통적인 갑상선 절제술과 비슷한 수술시야를 제공하고 반회후두신경과 부갑상선을 쉽게 확인하여 보존할 수 있으며 동측의 중심 경부 림프절 절제술이 용이하다는 장점이 있다. 하지만 이 방법은 경부접근법에 비해 더 침습적이며, 반대측 갑상선 엽의 수술 시 시야가 좋지 않은 단점이 있다.[7,12,14-16,18,19)] 여러 내시경 갑상선 수술법은 서로 장단점을 가지고 있기 때문에 어느 방법이 가장 좋다고 말하기 어려우나 미용적인 면에서 평가하면 경부에 흉터를 남기지 않는 액와접근법과 유방접근법이 우수한 방법이다.

내시경 갑상선 절제술의 수술 공간을 확보하는 방법은 CO_2 가스를 주입하는 방법과 외부 견인기를 이용하는 방법이 있다. CO_2 가스 주입법은 만족할만한 수술 공간 확보가 가능하지만 이산화탄소 주입 장비가 필요하고, 피하기종이나 심빈맥, 과탄산혈증, 호흡산증, 공기색전증 등 CO_2 가스와 관련된 심각한 합병증이 발생할 수 있어 주의를 요한다. 최근에는 낮은 압력(4~6 mmHg)의 CO_2 가스를 주입하여 비교적 안전하게 수술을 하였다는 보고가 있다. CO_2 가스 주입 없이 외부 견인기를 이용하여 수술 공간을 확보하는 방법은 CO_2 가스 주입으로 인한 여러 합병증을 예방할 수 있으며 전통적인 갑상선 수술에서 사용하는 수술 기구를 이용하여 지혈이나 박리가 가능하고, 수술 중에 연기나 피 등에 의해 수술 시야가 방해 받는 것을 피할 수 있는 장점이 있다.[15,18,19)]

내시경 갑상선절제술은 여러 장점이 있지만 동시에 단점과 한계점을 가지고 있다. 내시경 갑상선수술법은 수술시간이 오래 걸리며, 수술 공간이 협소하고 이차원적인 내시경 영상으로 인하여 수술시야가 제한적이며, 원래 복강경 수술에 사용된 수술 기구를 사용하기 때문에 기구가 크고, 정교하지 못하고 유연하지 못하기 때문에 섬세하고 정교한 수술이 제한된다는 단점이 있다. 내시경 갑상선 수술의 한계점을 극복하기 위해서는 내시경 갑상선 수술에 적합하도록 제작된 작고 정교한 새로운 수술 기구와 수술 기법의 개발이 필요하리라 생각된다.

3~4년 전부터 내시경 갑상선 수술의 한계점을 극복하고 수술의 편리성을 높이고자 내시경 갑상선 절제술에 da Vinci 로봇을 이용한 로봇 갑상선 절제술이 시행되고 있는데, 이는 내시경 갑상선 수술의 단점을 극복하고 수술의 편리성이 많이 좋아졌다.[20-23)] 로봇 수술은 원래 전립선수술이나 심장의 판막수술 같이 좁고 깊은 공간의 수술에서 내시경이나 개복 수술보다 유리한데, 갑상선 수술도 수술 공간의 확보가 어렵고 좁고 깊기 때문에 로봇을 이용한 수술이 유용 할 수 있다.

내시경 갑상선 수술에 비해 로봇 갑상선 수술의 장점은 수술 시야가 일반적인 내시경 수술에서 얻게 되는 이차원적 영상이 아니라 고화질의 3차원적인 영상을 얻을 수 있으며, 10~12배 이상 확대하여 볼 수 있기 대문에 부갑상선이나 반회후두신경 등의 중요 구조물을 잘 찾고 보존할 수 있으며, 또한 수술자의 손 떨림을 예방할 수 있으며 로봇 팔에 사용하는 기구가 인간의 손목과 손가락 같이 자유자재로 편리하게 움직일 수 있기 때문에 정교한 수술이 가능하고 중심 경부 림프절 절제술이 용이하다는 점이다. 또한 내시경을 유지하여 줄 보조 시술자가 필요 없어 인력 절감의 효과도 있다.[22)]

내시경 갑상선 절제술은 초기에는 주로 양성 갑상선 결절의 수술에 적용되었으나, 점차 술기가 발달하고 경험이 축적되면서 저위험도의 분화성 갑상선암의 수술로 적응증이 넓어지고 있으며, 로봇을 이용한 후로는 조금 더 진행된 분화암도 로봇 갑상선 수술의 적용대상이 되고 있으며, 최근에는 중심부나 측경부 림프절 전이가 있는 경우에도 로봇 갑상선 절제술과 더불어 로봇 측경부 림프절 절제술이 시행되고 있다.[1-24)]

의료용 로봇의 발전

로봇(Robot)은 1921년 체코의 극작가 Karel Capek이 자신의 희극 작품에서 처음 사용한 단어이며, 항공우주와 산업 분야에서 시작된 로봇 기술의 발달은 뒤늦게 의학계에도 영향을 미쳐 의료용 수술 로봇이 등장하게 되었다. 수술 로봇은 컴퓨터에 의해 제어되고 기구 조작과 술기를 이행할 수 있도록 프로그램이 가능한 동력기계장치를 일컫는다. 수술 로봇은 술자의 조절이 필요 없는 능동형, 특정 술기를 시행할 때 술자의 입력이 필요한 반능동형 그리고 온전히 술자에 의해 조절되는 수동형으로 나눌 수 있다.[25]

의료에 이용된 최초의 로봇은 Puma 560으로, 원래 산업용 로봇이었는데 1985년 뇌의 조직검사 시 내시경을 유지하기 위해 처음으로 사용되었다. 이후 3년 뒤인 1988년 Puma 560이 전립선 절제술에 이용되었으며, 이후 전립선 수술에 안전하고 적합하도록 개선된 Probot 로봇으로 발전하였다. 또한 1991년 Robodoc이 개발되었는데, 이는 대퇴골에 정확히 핀을 박기 위해 고안된 로봇으로 사람이 수행하는 것보다 훨씬 정확한 시술을 할 수 있게 되었다. 내시경 수술에서 수술 기구의 동작을 향상시키는 목적으로 내시경을 로봇에 장착해 조작할 수 있는 Automated Endoscopic System for Optimum Positioning (AESOP)이 개발되었는데, 1995년 처음으로 FDA 승인을 받은 로봇이 되었으며 나중에는 사람의 목소리에 의해 조절될 수 있는 형태로 발전하였다.[25-27]

컴퓨터와 통신 기술의 발달로 로봇에 의해 조절되는 기구를 이용해 원격 수술이 가능한 원격 조절 로봇 시스템이 1992년 처음 개발되었는데 이는 프로그램 된 대로 자동으로 작동하는 Probot이나 Robodoc과는 다른 개념의 로봇으로 술자가 조절하는 대로 움직이는 로봇 시스템(master-servants telemanipulator system)이다.[27] 더 나아가 사람의 손목과 손가락의 움직임과 같이 굴절과 회전이 가능한 혁신적인 로봇 수술기구들이 개발되었다. Advanced Robotic Telemanipulator for Minimally Invasive Surgery(ARTEMIS)는 1992년에 독일에서 설계되어 1996년 실험적으로 사용되었는데, 기존의 내시경 수술 기구가 3도의 움직임이 가능한 것에 비해 6도의 움직임이 가능한 로봇 수술 기구를 가지고 있다. 1992년에 개발 된 원격 조절 로봇시스템은 이후 더욱 발전하여 로봇 수술 기구의 움직임을 더욱 향상시켜 사람의 손목과 같은 7도의 움직임이 가능하고, 고화질의 3차원 영상을 접목시킨 Zeus Surgical System Robot(Computer Motion, Inc)과 da Vinci Surgical System Robot(Intuitive Surgical Co, Inc)으로 발전하였다.[26,27] 현재는 Computer Motion사가 Intuitive Surgical사로 병합되면서 Zeus 로봇은 더 이상 시중에서 시판되지 않고 da Vinci 로봇으로 대치되고 있다.

원격 조절 로봇 시스템을 이용한 최초의 수술은 1997년에 시행된 담낭 절제술이며 같은 해에 심장 판막 수술에도 최초로 이용되었다. 이후 심장외과, 비뇨기과, 산부인과, 외과, 이비인후과 등의 여러 분야에 성공적으로 적용되고 있다.[28,29]

da Vinci 로봇은 수술자 조정석과 환자 옆에 위치하는 1개의 내시경과 3개의 로봇 기구 팔이 있는 환자 측 로봇 기계로 이루어 진다. 수술자 조정석은 인체 공학적으로 설계되어 장시간의 수술에도 적합하도록 설계되었으며, 2개의 카메라가 사람의 두 눈처럼 목표에 수렴하여 고화질의 3차원 영상을 제공한다. 로봇 팔에는 8 mm 또는 5 mm의 Endowrist(Intuitive Surgical Co, Inc) 기구를 장착하는데 이는 기존 내시경 수술 기구의 지렛대 효과를 없애고 사람의 손과 같이 다양한 움직임을 구현할 수 있다. 또 다른 da Vinci의 장점은 큰 손동작을 더욱 정교한 움직임으로 축소시키면서 동시에 떨림 현상을 없애는 것이다. 하지만 단점으로 촉각에 대한 정보가 없기 때문에 시각을 훈련하여 촉각을 대신해야 하며, 로봇 팔 수술 기구의 종류가 아직 다양하지 못하며 로봇의 구입과 유지에 막대한 비용이 들고 수술 준비에 많은 시간과 노력이 든다는 점이다.[27]

분화성 갑상선암에서 로봇 측경부 림프절 절제술

유두 갑상선암종에서 경부 림프절 전이의 빈도는 30~90% 정도 이며, 45세 이상의 환자에서는 경부 림프절 전이가 예후에 나쁜 영향을 미친다. 그러므로 경부 림프절 전이의 적절한 치료는 환자의 생존율을 늘이고 재발을 방지하기 위해 매우 중요하다. 촉진이나 영상학적으로 발견되는 림프절 전이가 있는 임상적 양성 경부 림프절에 대해서는 중심부나 측경부 림프절 절제술을 시행하여야 한다. 임상적으로 경부 림프절 전이가 없는 임상적 음성 경부 림프절 환자에 대한 치료는 부위에 따라 다른데, 측경부 림프절에 대해서는 임상적으로 림프절 전이가 없는 경우 일반적으로 림프절 절제술을 시행하지 않으나 중심부 림프절 절제술에는 이견이 있어 예방적 중심 경부 림프절 절제술을 시행하라는 의견과 경과 관찰하자는 의견이 상존한다. American Thyroid Association(ATA) 권고에 의하면 T3, T4의 진행된 종양에서만 예방적 중심부 림프절 절제술을 시행하라 권고되고 있다.[30]

내시경이나 로봇 갑상선 수술의 초기에는 경부 림프절 전이가 있는 경우는 금기증이 되었으나 수술 술기 발달하고 경험이 쌓이면서 측경부 림프절 전이가 있는 경우에도 로봇을 이용한 측경부 림프절 절제술이 최근 시행되고 있으며 수술의 가능성과 안정성이 보고되었다. 저자도 1년 전부터 Gasless Unilateral

Axillo-Breast(GUAB) 접근법으로 로봇을 이용한 로봇 갑상선 절제술과 더불어 로봇 측경부 림프절 절제술을 시행하고 있으며, 로봇 측경부 림프절 절제술의 과정을 간략히 기술하고자 한다. 전신마취 하에 환자의 자세는 앙와위에서 어깨를 받쳐 목을 약간 신전시킨다. 병변 측 팔을 머리 위로 들어 올려 액와부를 노출시키며 팔을 너무 들어 과신전 되지 않도록 주의한다. 액와부에 약 7~8 cm의 절개를 가한 후 육안으로 활경근 밑으로 피부 피판을 들어 올린다. 피판의 박리는 갑상선절제술만을 할 때보다 더 광범위하게 들어 올리는데, 위로는 흉쇄유돌근 위로 피판 박리를 진행하여 하악의 하연 직전까지 악하선이 노출되도록 박리하며 뒤쪽으로는 승모근의 전연까지 박리한다. 외경 정맥을 흉쇄유돌근의 후연에서 절단하여 결찰하고, Erb's point에서 척추부신경을 육안적으로 찾아 보존한다. 흉쇄유돌근의 후면의 연조직를 박리하고 흉쇄유돌근 밑으로 외부 견인기를 삽입하여 측경부 림프절 절제술을 위한 수술 공간을 확보한다(Fig. 1A). 다음 유륜의 가장자리에 작은 피부 절개를 한 후 8 mm 투관침을 삽입한다. 액와 절개부에는 30° 내시경과 2개의 로봇 팔 기구를 위치시키는데 가운데에 내시경을 위치시키며 내시경 양측으로 Marlyand forceps과 Harmonic curved shear를 위치시킨다. 유륜 절개부의 8 mm port에는 Prograsp forceps을 장착한 로봇팔을 위치시킨다(Fig. 1B).

측경부 림프절 전이가 있는 유두 갑상선암종의 경우 갑상선 전절제술을 같이 시행하게 되며, 저자는 이런 경우 갑상선 전절제술을 먼저 시행한다. 로봇 갑상선 절제술은 이전에 보고하였지만 다시 간략히 기술하면, 흉쇄유돌근의 sternal head와 clavicular head 사이의 공간으로 박리를 진행하고, 흉골갑상근(sternothyroid muscle)의 밑을 박리하여 갑상선을 노출시키고, 갑상선이 노출되면 외부 견인기를 이용하여 수술 공간을 확보한다. 로봇 갑상선 수술은 전통적인 갑상선 수술에서와 같이 하부 갑상선 부위에서부터 박리를 시작한다. 먼저 기관 앞의 림프절과 지방 조직을 박리하여 기관을 찾고 수술의 지표로 삼는다. 반회후두신경을 확인하고 주위의 paratracheal lymph node를 박리한다. 다음 갑상선 상부로 이동하여 갑상선 상부를 하내측으로 견인하면서 갑상선에 바짝 붙여 상갑상선 혈관을 절단한다. 상부갑상선을 찾아 보존하여야 하며, 현수인대와 연결된 부위의 박리 시에는 반회후두신경이 손상되지 않도록 주의 한다. 이후 갑상선 협부를 절제하고 기관과 분리하여 일측 엽절제술을 완성한다. 반대측 엽의 절제는 주로 갑상선 피막을 따라 박리하여 반대측 엽절제술을 시행한다. 초음파 절단기(Harmonic curved shear)를 사용 할 때에는 초음파 절단기에서 발생하는 열에 의해 반회후두신경이 손상 될 수 있기 때문에 주의를 기울여야 한다. 갑상선 유두암종인 경우는 동측의 중심 경부 림프절 절제술을 같이 시행한다.

갑상선 전절제술이 끝난 후 흉쇄유돌근 밑으로 외부 견인기를 다시 위치시키고 측경부 림프절 절제술을 시작한다. 측경부 림프절 절제술은 먼저 level IV에서 박리를 시작하는데, 내경정맥 주위의 림프절과 연조직을 박리하고 흉관을 다치지 않도록 주의하며 심연으로 지나가는 횡경막신경을 보존하며 박리를 진행한다(Fig. 2A). 쇄골을 따라 뒷쪽으로 level IV와 level V 하연의 림프절을 절제하며 견갑설골근(omohyoid muscle)을 절제하고 외경정맥의 분지는 harmonic curved shear를 이용하여 절단한다. cervical plexus의 분지인 여러 감각신경은 가능하면 박리하여 보존한다. 미리 찾은 척추부신경을 따라 보존하면서 위로 박리를 진행하며(Fig. 2B), 다시 내측으로 내경정맥을 따라 위로 박리를 진행하여 level III의 림프절과 연부 조직을 절제한다(Fig. 3C). 다음 level II 부위를 박리하기 위해서는 외부 견인기의 위치 변경이 필요한데, 외부 견인기의 축을 위쪽으로 향하게 다시 배치하여 level II 영역의 절제가 용이하도록 한다. GUAB 접근법에 의한 로봇 측경부 림프절 절제술의 경우 척추부신경의 위쪽으로 존재하는 level IIb의 절제는 시야의 한계로 절제하기 어려우며 통상 level IV, Level III, Level IIa, Level V의 림프절을 절제한다(Fig. 2D). 유두

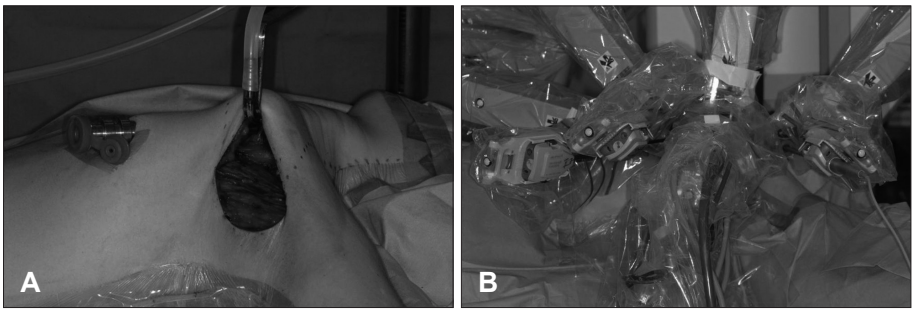

Fig. 1. Robotic lateral compartment selective neck dissection by a gasless unilateral axillo-breast (GUAB) approach: (A) a 7–8 cm skin incision was made in the axillary fossa, and a 0.8 cm incision was made on the circumareolar margin. An external retractor was used to maintain the working space. (B) In the axillary port, an endoscope was placed in the center and two robotic arms were placed on either side of the endoscope. The third arm of the da Vinci Robot was placed through the breast port for retraction of the thyroid gland with Prograsp.

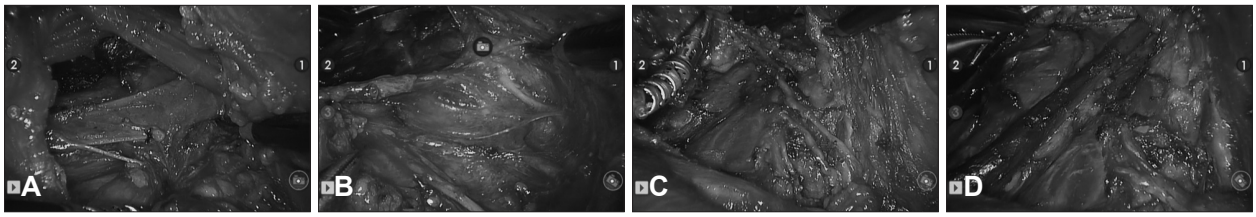

Fig. 2. Surgical procedure for robotic lateral compartment selective neck dissection by a gasless unilateral axillo-breast (GUAB) approach: (A) Lymph nodes of level IV were dissected while preserving internal jugular vein. (B) Level V area was dissected and spinal accessory nerve was preserved. (C) Level III area was dissected and the branches of cervical plexus were preserved. (D) Surgical view after completion of left selective neck dissection including level II, III, IV, and V.

갑상선 암에서 level I의로의 전이는 거의 없기 때문에 이 부위는 절제하지 않으며, level IIb로의 전이 빈도도 매우 낮기 때문에 이 부위의 절제도 보통 시행하지 않는다.

저자는 현재 약 180여 례의 로봇 갑상선 절제술을 시행하였으며 이중 9례에서 측경부 림프절 절제술을 같이 시행하였다. 9례 모두 여자였으며 평균 연령은 35.7세 였다. 평균 수술시간은 327±63.3분 이였으며 제거된 림프절 수의 평균은 23.6개 였다. 술 후 합병증으로 1례에서 유미루가 발생하였으며 그 외 다른 특이 합병증은 없었다. 미용적 만족도는 모든 례에서 매우 높았다. 이상의 조기 수술 결과로 미루어 갑상선 분화암에서 로봇 측경부 림프절 절제술은 용이하고, 안전하며, 미용적으로 우수한 수술법이라는 것을 확인 할 수 있었다.

저자의 GUAB 접근법에 의한 로봇 측경부 림프절 절제술은 미용적으로 매우 우수하며, 갑상선 전절제술과 더불어 추가 절개 없이 유두 갑상선 암에서 측경부 림프절 전이 빈도가 높은 level IV, III, IIa, V를 포함하여 광범위하게 절제할 수 있는 유용한 방법이다. 로봇 측경부 림프절 절제술의 이상적인 적응증은 level III, IV에 작은 림프절 전이가 있는 경우이며 림프절 전이가 커서 주위 조직을 침범하거나 level IIb에 전이가 있는 경우는 금기증이 된다. 로봇 측경부 림프절 절제술의 종양학적 치료 효과를 판단하기 위해서는 장기적인 추적 관찰 결과가 필요한데 아직 수술의 추적관찰 기간이 짧아 추후 연구가 필요하리라 사료된다.

결 론

da Vinci 로봇을 이용한 로봇 측경부 림프절 절제술은 선택된 환자에서 적용 가능한 유용하고 안전하고, 미용적으로 매우 우수한 술식으로 전통적인 경부 절제술의 대안이 되리라 생각하며, 종양학적 안정성에 대해서는 향후 장기적인 추적 관찰 결과가 필요하리라 생각된다.

REFERENCES

1) Gagner M. Endoscopic subtotal parathyroidectomy in patients with primary hyperparathyroidism. Br J Surg 1996;83:875.
2) Hüscher CS, Chiodini S, Napolitano C, Recher A. Endoscopic right thyroid lobectomy. Surg Endosc 1997;11:877.
3) Shimizu K, Akira S, Jasmi AY, Kitamura Y, Kitagawa W, AkasuH, et al. Video-assisted neck surgery: endoscopic resection of thyroid tumors with a very minimal neck wound. J Am Coll Surg 1999;188:697-703.
4) Ohgami M, Ishii S, Arisawa Y, Ohmori T, Noga K, Furukawa T, et al. Scarless endoscopic thyroidectomy: breast approach for better cosmesis. Surg Laparosc Endosc Percutan Tech 2000;10:1-4.
5) Park YL, Han WK, Bae WG. 100 cases of endoscopic thyrodiectomy; breast approach. Surg Laparosc Endosc Percutan Tech 2003;13:20-5.
6) Miccoli P, Berti P, Bendinelli C, Conte M, Fasolini F, Martino E. Minimally invasive video-assisted surgery of the thyroid: a preliminary report. Langenbecks Arch Surg 2000;385:261-4.
7) Ikeda Y, Takami H, Sasaki Y, Kan S, Niimi M. Endoscopic neck surgery by the axillary approach. J Am Coll Surg 2000;191:336-40.
8) Gagner M, Inabnet WB III. Endoscopic thyroidectomy for solitary thyroid nodules. Thyroid 2001;11:161-3.
9) Kim JS, Kim KH, Ahn CH, Jeon HM, Kim EG, Jeon CS. A clinical analysis of gasless endoscopic thyroidectomy. Surg Laparosc Endosc Percutan Tech 2001;11:268-72.
10) Shimazu K, Shiba E, Tamaki Y, Takiguchi S, Taniguchi E, Ohashi S, et al. Endoscopic thyroid surgery through the axillo-bilateral breast approach. Surg Laparosc Endosc 2003;13:196-201.
11) Palazzo FF, Sebag F, Henry JF. Endocrine surgical technique: endoscopic thyroidectomy via the lateral approach. Surg Endosc 2006;20:339-42.
12) Yoon JH, Park CH, Chung WY. Gasless endoscopic thyroidectomy via an axillary approach: experience of 30 cases. Surg Laparosc Endosc Percutan Tech 2006;16:226-31.
13) Choe JH, Kim SW, Chung KW, Park KS, Han W, Noh DY, et al. Endoscopic thyroidectomy using a new bilateral axillo-breast approach. World J Surg 2007;31:601-6.
14) Choi JO, Jun BS, Sohn HS, Jung MH. Endoscopic thyroidectomy via axillary approach. Korean J Otolaryngol 2006;49:527-31.
15) Tae K, Kim SY, Lee YS, Lee HS. Gasless endoscopic thyroidectomy by an axillary approach: preliminary report. Korean J Otolaryngol 2007;50:252-6.
16) Koh YW, Kim JW, Lee SW, Choi EC. Endoscopic thyroidectomy vai a unilateral axillo-breast approach without gas insufflation for unilateral benign thyroid lesions. Surg Endosc 2009;23:2053-60.
17) Miyano G, Lobe TE, Wright SK. Bilateral transaxillary endoscopic total thyroidectomy. J Pediatr Surg 2008;43:299-303.
18) Kang SW, Jeong JJ, Yun JS, Sung TY, Lee SC, Lee YS, et al. Gasless endoscopic thyroidectomy using trans-axillary approach: surgical outcomes of 581 patients. Endocr J 2009;56:361-9.
19) Tae K, Ji YB, Cho SH, Kim KR, Kim DW, Kim DS. Initial experience with a gasless unilateral axillo-breast or axillary approach endoscopic thyroidectomy for papillary thyroid microcarcinoma: comparison with conventional open thyroidectomy Surg Laparosc Endosc Percutan Tech 2011;21:162-9.

20) Kang SW, Lee SC, Lee SH, Lee KY, Jeong JJ, Lee YS, et al. Robotic thyroid surgery using a gasless, transaxillary approach and the da Vinci S system: the operative outcomes of 338 consecutive patients. Surgery 2009;146:1048-55.
21) Lee KE, Rao J, Youn YK. Endoscopic thyroidectomy with the da Vinci robot system using the bilateral axillary breast approach (BABA) technique; our initial experience. Surg Laparosc Endosc Percuta Tech 2009;19:e71-5.
22) Tae K, Ji YB, Jeong JH, Lee SH, Jeong MA, Park CW. Robotic thyroidectomy by a gasless unilateral axillo-breast or axillary approach: our early experiences. Surg Endosc 2011;25:221-8.
23) Tae K, Ji YB, Cho SH, Lee SH, Kim DS, Kim TW. Early surgical outcomes of robotic thyroidectomy by a gasless unilateral axillo-breast or axillary approach for papillary thyroid carcinoma: two years' experience. Head Neck DOI: 10.1002/hed.21782 [Online June 17, 2011].
24) Miccoli P, Elisei R, Materazzi G, Capezzone M, Galleri D, Pacini F, et al. Minimally invasive video-assisted thyroidectomy for papillary carcinoma: a prospective study of its completeness. Surgery 2002;132:1070-4.
25) Gourin CG, Terris DJ. Surgical robotics in otolaryngology: expanding the technology envelope. Curr Opin Otolaryngol Head Neck Surg 2004;12:204-8.
26) Kim VB, Chapman WH, Albrecht RJ, Bailey BM, Young JA, Nifong LW, et al. Early experience with telemanipulative robot-assisted laparoscopic cholecystectomy using da Vinci. Surg Laparosc Endosc Percutan Tech 2002;12:33-40.
27) Satava RM. Surgical robotics: the early chronicles: a personal historical perspective. Surg Laparosc Endosc Percutan Tech 2002;12:6-16.
28) Sackier JM, Wang Y. Robotically assisted laparoscopic surgery: from concept to development. Surg Endosc 1994;8:63-6.
29) Himpens J, Leman G, Cardiere GB. Telesurgical laparoscopic cholecystectomy. Surg Endosc 1998;12:1091.
30) Cooper DS, Doherty GM, Haugen BR, Kloos RT, Lee SL, Mandel SJ, et al. Revised American Thyroid Association management guidelines for patients with thyroid nodules and differentiated thyroid cancer. Thyroid 2009;19:1167-214.