

## 유경흉복직근피판을 이용한 즉시 유방재건술 후 방사선 치료의 결과

이형철<sup>1</sup> · 김은기<sup>1</sup> · 안세현<sup>2</sup> · 안승도<sup>3</sup> · 이택중<sup>1</sup>

울산대학교 의과대학 서울아산병원 성형외과학교실<sup>1</sup>, 외과학교실<sup>2</sup>, 방사선종양학과학교실<sup>3</sup>

### The Outcome of Radiation Therapy after Immediate Transverse Rectus Abdominis Myocutaneous Flap Breast Reconstruction

Hyung Chul Lee, M.D.<sup>1</sup>, Eun Key Kim, M.D.<sup>1</sup>,  
Sei Hyun Ahn, M.D.<sup>2</sup>, Seung Do Ahn, M.D.<sup>3</sup>,  
Taik Jong Lee, M.D.<sup>1</sup>

Departments of <sup>1</sup>Plastic Surgery, <sup>2</sup>Surgery, <sup>3</sup>Radiation Oncology,  
Asan Medical Center, University of Ulsan College of Medicine,  
Seoul, Korea

**Purpose:** The safety of radiation therapy after breast reconstruction using transverse rectus abdominis myocutaneous (TRAM) flap is still being debated, and few studies exist on the outcome of irradiation after immediate TRAM breast reconstruction. Some authors presented satisfactory outcomes after adjuvant radiation therapy on reconstructed breast with pedicled TRAM flap, while others reported significant post radiation changes of the flap. Effect of radiation therapy on TRAM flap was evaluated to see whether adjuvant radiation therapy was tolerable.

**Methods:** 1000 immediate TRAM breast reconstruction was done by a single surgeon from July, 2001 to December, 2009. Among them 105 patients required adjuvant radiation therapy because of advanced disease or locoregional recurrence. Fat necrosis, radiation fibrosis, mastectomy skin flap necrosis, need for secondary touch up procedures, patient satisfaction were evaluated.

**Results:** The incidence of fat necrosis was 10.5% and significant radiation fibrosis occurred in only one patient. Delayed wound problem did not occur during or after irradiation. Secondary touch-up procedures were performed in 12.3%, the most common being fat graft (8.6%). Average patient satisfaction score was 8.62/10, which was not significantly different from the authors' previous report involving all the TRAM patients (8.50).

**Conclusion:** Radiation therapy did not increase the complication rate significantly. Aesthetic result was affected but was tolerated in most cases. The fear of adjuvant radiation is not a negative factor in selecting immediate breast reconstruction with TRAM flap.

**Key Words:** Breast cancer, Radiotherapy, Reconstruction, TRAM, Transverse rectus abdominis myocutaneous flap

## I. 서론

유방절제 후 횡복직근피판(transverse rectus abdominis myocutaneous flap)을 이용한 즉시 유방재건술은 미용적으로 우수한 결과를 보여주며 종양학적으로 안전성이 입증되었다.<sup>13</sup> 수술 후에 병기가 높아서 국소적으로 재발할 위험이 높거나 국소적으로 암이 재발한 경우에는 방사선 치료의 적응증이 되는데 이 경우 지방 괴사나 피판 괴사 등이 발생하면서 구축이 일어나고 양측 유방의 심한 비대칭이 발생할 것으로 우려할 수 있다. 방사선 치료에 의해서 발생하는 이러한 부작용이 심각하기 때문에 유방재건술을 방사선 치료 후로 미뤄야 한다는 주장들이 있는 반면,<sup>4,6</sup> 그렇지 않고 비교적 안전하게 시행할 수 있으며 미용적으로도 나쁘지 않은 결과를 보여 방사선 치료가 필요하면 시행할 수 있다는 상반된 보고들도 있다.<sup>7-12</sup> 그러나 이전의 보고들은 수술방법이 균일하지 않거나 환자수가 적은 문제점이 있었으며 이에 저자들은 균일한 방법으로 시행한 유방재건술 후 방사선 치료를 시행한 결과를 분석하여 그 영향을 알아보려고 한다.

## II. 재료 및 방법

### 가. 자료 수집 및 통계

2001년 7월부터 2009년 12월까지 유경흉복직근피판을 이용하여 단일 술자에 의해 즉시 유방재건 수술을 받은 연속적인 1,000명의 환자를 대상으로 하였다. 자료는 모두 전향적으로 수집하였으며 환자의 인적 사항과 유방절제술 부위와 방법, 절제된 유방의 무게, 술후 병기와 항암 치료와 호르몬 치료 여부를 조사하여 기록하였다. 수술 후 추적관찰하며 합병증, 특히 지방 괴사 발생 여부와 2차 교정술

Received August 23, 2011  
Revised September 26, 2011  
Accepted September 29, 2011

**Address Correspondence:** Taik Jong Lee, M.D., Department of Plastic Surgery, University of Ulsan College of Medicine, 388-1 Poongnap 2-dong, Songpa-gu, Seoul 138-736, Korea. Tel: 82-2-3010-3600 / Fax: 82-2-476-7471 / E-mail: tjlee@amc.seoul.kr

\* 본 논문은 2010년 제 10차 한일학회 학술대회에서 구연 발표하였음.

(secondary touch-up procedure)의 필요 여부와 시행 시 그 종류 등을 기록하였고 보조 치료를 마친 후 6개월 이상 경과한 환자들을 대상으로 하여 수술의 만족도를 조사하였다. 지방 괴사는 크기와 관계없이 6개월 이상 지속되는 촉진 가능한 경결(induration)로 정의하였다.

즉시 재건술 후 방사선 치료를 받은 환자와 방사선 치료를 받지 않은 환자 사이에 Chi-square 검정, Fisher의 정확한 검정, Mann-Whitney 검정을 이용하여 비교하였으며 *p*값이 0.05보다 작은 경우 통계적으로 유의한 것으로 간주하였다.

**나. 유방절제술과 보조요법(Mastectomies and adjuvant therapies)**

총 1000명의 환자 중 105명의 환자에서 술후 방사선 치료를 시행하였다. 93명의 환자는 술후에 종양이 5 cm 이상이거나 4개 이상의 림프절에 전이된 경우로 병기가 IIIA기 이상이어서 방사선 치료를 시행하였으며, 12명의 환자는 국소적으로 재발되어서 방사선 치료를 시행하였다. 방사선 치료는 수술 후 평균 7개월이 지난 후에 흉곽 전체에 평균적으로 5040 cGy를 28회에 걸쳐 조사하였으며 쇄골상외와 후액와 림프절에 평균적으로 4500 cGy를 25회에 걸쳐 조사하였다. 방사선 치료를 받은 105명의 환자와 방사선 치료를 받지 않은 895명의 환자에서 유방절제술 부위, 유방절제술의 방법, 적출된 유방 조직의 무게는 유의한 차이를 보이지 않았다(*p*=0.804, *p*=0.635, *p*=0.629). 방사선 치료를 받지 않은 환자 중 수술 후 보조 항암 치료를 받은 환자는 508명(56.8%)이었으나 방사선 치료를 받은 105명의 환자 중에는 100명(95.2%)이었다. 방사선 치료를 받지 않은 환자 중 수술 후 호르몬 치료를 받은 환자는 504명(56.3%)이었으며 방사선

치료를 받은 105명의 환자 중에는 50명(47.6%)으로 유의한 차이를 보이지 않았다(*p*=0.986).

**III. 결과**

**가. 환자 정보(Patient profile)**

유방재건술을 시행한 환자 중 방사선 치료를 받지 않은 환자의 평균 나이는 44세(23~68세)였고, 방사선 치료를 시행한 환자의 평균 나이는 41세(26~57세)였다. 평균 37개월(4~87개월)의 기간 동안 추적관찰 하였다.

**나. 피판과 수혜부 합병증(Flap and breast complication)**

전체 1000명의 환자 중 유방절제술을 시행 후 남은 피부(mastectomy skin flap)의 괴사가 124명(12.4%)에서 일어났으나 모두 보존적으로 치료되었으며 이로 인해 방사선 치료가 지연되지 않았다. 방사선 치료 도중이나 이후에 일시적인 홍반 이외에 상처의 문제는 발생하지 않았다. 지방 괴사는 방사선 치료를 시행하지 않은 환자에서 115명(12.8%)에서 일어났으며 이로 인한 불편을 호소하여 절제술을 시행한 환자가 21명(2.3%)이었으며 방사선 치료를 시행한 105명의 환자 중 11명(10.5%)에서 지방 괴사가 발생하였으며 절제술을 시행한 경우는 1명(0.9%)이었다(Table I). 1명(0.9%)에서 방사선 치료 후에 심한 섬유화가 발생하였다. 지방 괴사와 섬유화는 방사선 치료를 시행한 환자와 시행하지 않은 환자에서 통계적으로 유의한 차이를 보이지 않았다.

**다. 이차 교정술(Secondary touch-up procedure)**

방사선 치료를 시행하지 않은 환자 중 141명(15.8%)에서

**Table I.** Fat Necrosis of the TRAM Flap and Excision of the Fat Necrosis

	Radiation (n=105)		No radiation (n=895)		p-value
	n	%	n	%	
Fat necrosis	11	10.5	115	12.8	0.488*
Excision of the fat necrosis	1	0.9	21	2.3	0.309 <sup>†</sup>

\* Chi-square test, <sup>†</sup>Fisher's exact test.

**Table II.** Secondary Touch-up Procedure

	Radiation (n=105)		No radiation (n=895)		p-value
	n	%	n	%	
Secondary touch-up	13	12.3	141	15.8	0.365*
Fat graft	9	8.6	66	7.4	0.660*
Debulking	3	2.9	60	6.7	0.125*

\* Chi-square test.

이차 교정술이 시행되었고 지방이식이 66명(시술의 47%)에서 시행되었다. 방사선 치료를 시행한 105명의 환자 중 13명(12.3%)에서 이차 교정술이 시행되었고 지방이식이 9명(시술의 69%)에서 시행되었다(Table II). 방사선 치료를 시행한 경우 이차 교정술을 시행했을 때 지방이식의 비율이 더 높은 결과를 보였지만 통계적으로 유의한 차이를 보이지는 않았다.

#### 라. 환자의 만족도(Patient satisfaction)

보조 치료를 마친 후 6개월 이상 경과한 환자들을 대상으로 하여 환자의 주관적 만족도를 1점(가장 불만족)에서 10점(가장 만족) 사이의 점수로 조사하였고, 방사선 치료를 시행하지 않은 환자에서 평균 8.50점, 방사선 치료를 시행한 105명의 환자에서 평균 8.62점을 기록하여 두 군에서 통계적으로 유의한 차이를 보이지 않았다( $p=0.734$ ).

#### 마. 증례(Case report)

1) 46세 여자 환자로 좌측의 유방암으로 피부 보존 유방 제거술 후 유경횡복직근피판을 이용하여 재건을 시행하였다. 수술 후 병기가 IIIA로 항암화학요법으로 치료 후 방사선 치료를 28회에 걸쳐 흉곽 전체에 5040 cGy, 쇄골상외에 4500 cGy를 조사하였다. 또한 호르몬 치료를 시행하였다. 수술 18개월, 방사선 치료 12개월 후에 유두 재건술을 시행하였으며 수술 24개월, 방사선 치료 18개월 후에 문신을 시행하였다(Fig. 1).

2) 50세 여자 환자로 우측의 유방암으로 유두유륜 보존 유방 제거술 후 유경횡복직근피판을 이용하여 재건을 시행하였다. 수술 후 병기가 IIIA로 항암화학요법으로 치료 후 방사선 치료를 28회에 걸쳐 흉곽 전체에 5040 cGy, 쇄골상외에 5040 cGy를 조사하였다. 또한 호르몬 치료를 시행하였다(Fig. 2). 방사선 치료 이후 위-외측 부위가 방사선 치료 이전에 비해 더욱 함몰되어 보인다.

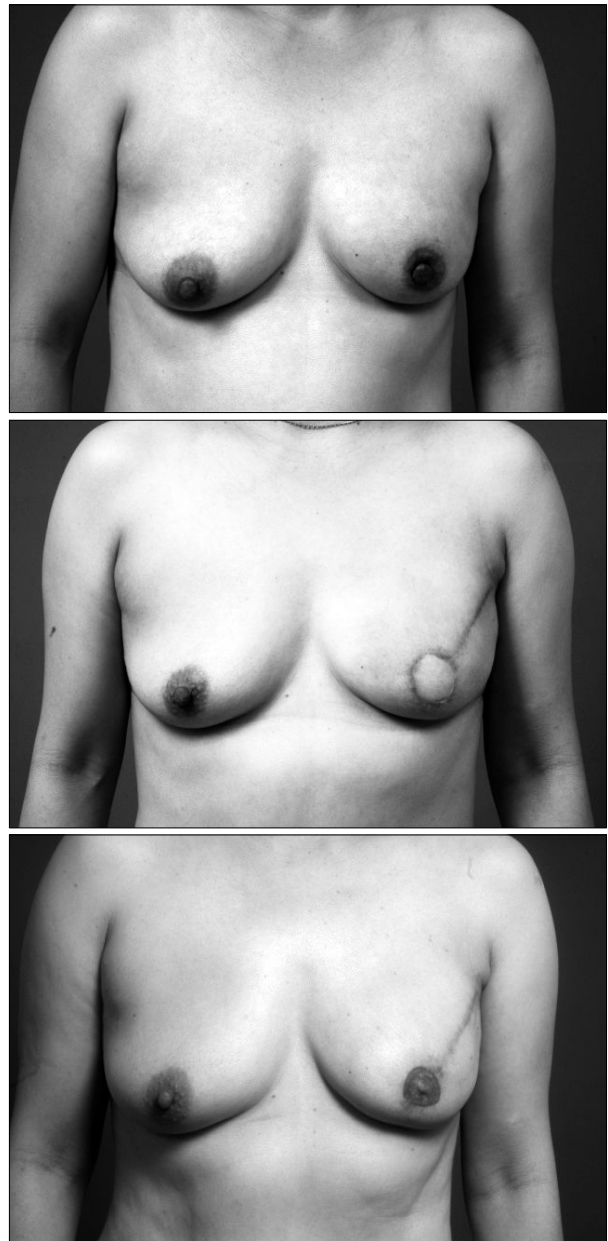
## IV. 고 찰

유방재건의 안전성을 두 가지 측면에서 살펴보면 피판의 괴사, 상처 문제와 지방 괴사 등을 비롯한 조직의 생존(survival of tissue)과 대칭성, 구축 등의 미용적 결과(aesthetic outcome)로 나누어 볼 수 있다.

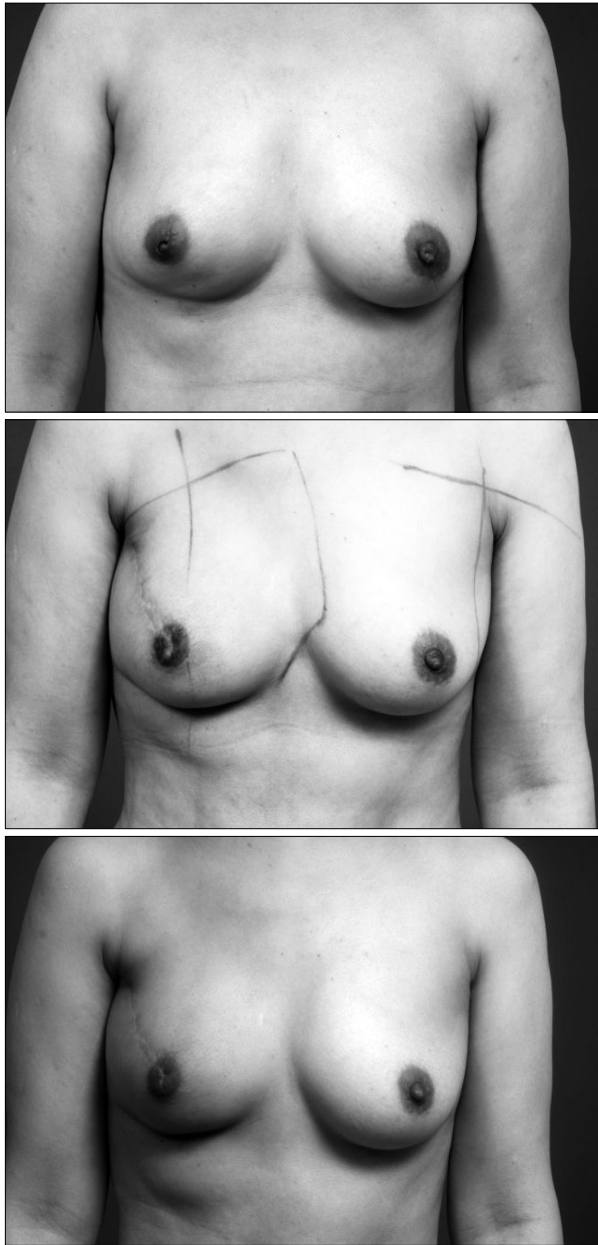
Spear 등<sup>5</sup>의 연구에서 150명의 환자에서 횡복직근을 이용하여 유방재건을 시행하였고 72명의 환자에서 수술 전후로 방사선 치료를 시행한 결과 미용적인 모양과 지방 괴사율, 대칭성, 구축 등을 볼 때 재건술을 방사선 치료 후로 미루는 것을 권하고 있지만 방사선 치료의 대상이 되는 3기 이상의 환자나 국소 재발 환자를 수술 시행 이전에 예측하

기는 힘든 만큼 유방재건을 방사선 치료 이후로 미루는 것이 항상 가능한 것은 아니다. 또한 병리학적 결과가 나온 이후 지연 재건을 시행할 경우에는 수술을 두 번 시행하게 되며 즉시 재건에 비해 미용적으로 좋지 않은 결과를 가져오는 등의 문제점이 있으나 이에 대해서는 아직 논란이 있다.<sup>13</sup>

Carlson 등<sup>4</sup>의 연구에서는 199명의 환자에서 횡복직근을



**Fig. 1.** A 46-year-old women. (Above) Preoperative photo. (Center) Postoperative photo 12 months after immediate TRAM breast reconstruction and 6 months after radiation therapy. (Below) Postoperative photo 42 months after immediate TRAM breast reconstruction and 36 months after radiation therapy. Nipple areola reconstruction and tattooing was done.



**Fig. 2.** A 50-year-old women. (Above) Preoperative photo. (Center) Postoperative photo 6 months after immediate TRAM breast reconstruction and right before radiation therapy. (Below) Postoperative photo 6 months after radiation therapy. Aggravation of depression is seen on upper lateral side of the breast.

이용하여 유방재건을 시행하였고 25명의 환자에서 수술 후 방사선 치료를 시행한 결과를 보고하였는데 지방 괴사는 방사선 치료를 시행하지 않은 즉시 재건 그룹과 시행한 그룹에서 14.6%와 32%로 차이를 보였지만 통계적으로 유의한 차이를 보이지 않았으며 단지 주관적 평가자들에 의한 미용적 결과가 낮게 나왔다.

반면 Hanks 등<sup>8</sup>의 연구에서는 25명의 환자에서, Zim-

merman 등<sup>12</sup>의 연구에서는 21명의 환자에서, Halyard 등<sup>7</sup>의 연구에서는 15명의 환자에서 횡복직근을 이용하여 유방재건을 시행하고 방사선 치료를 시행한 결과를 발표하였는데 급성 부작용이 증가하지 않았고 피판 관련 합병증이나 괴사 등이 더 많이 발생하지 않았으며 환자의 만족도 조사에서도 좋은 결과를 보인 만큼 방사선 치료가 문제없이 시행 가능하다고 모두 결론 내렸다.

유방재건 후 방사선 치료는 대개 6개월 이상이 경과된 후 시작하게 되는데 앞선 연구결과들을 볼 때 안전성의 두 가지 측면 중 지방 괴사 등을 포함한 조직의 생존에는 문제가 없었으며 합병증도 통계적으로 유의한 차이를 보이지 않았다. 다만 다른 측면인 미용적 결과를 볼 때 문제가 발생하였으며 이는 표피 탈락, 색소 침착, 구축, 피판의 부피 감소, 지방 괴사 등의 복합적인 원인에 의한다. 이 중 지방 괴사는 유방에서 덩이 절제술(lumpectomy) 이후 근접 방사선 치료를 시행한 경우 1/4에서까지 발생한다는 보고도 있는 만큼 문제가 될 수 있지만,<sup>14</sup> 여러 연구에서 방사선 치료를 시행한 경우 지방 괴사가 좀 더 높은 확률로 발생한 경우들이 있었으나 모두 통계적으로 유의하지 않았으며 지방 괴사의 정의가 연구자에 따라 다른 경우도 있는 만큼 결과의 해석에 주의해야 할 것이다. 본 연구에서는 지방 괴사가 방사선 치료를 시행한 경우와 그렇지 않은 경우에 큰 차이를 보이지 않았으며 통계적으로도 유의하지 않았다. 유방재건 후 이차 교정술이 필요한 경우도 두 그룹 간에 통계적으로 유의한 차이를 보이지 않았으나 방사선 치료를 시행한 경우 그렇지 않은 경우에 비해 이차 교정술 중 지방이식을 시행한 경우가 많았다. 유방의 아래쪽보다 위쪽에서 지방이식이 필요한 경우가 많이 발생하였으며 특히 위-외측에서 방사선 치료 후 피판의 경계가 보이는 경우(steping)들이 관찰되었다(Fig. 2). 이는 방사선 치료 후 유방절제술 후 남아있는 조직(mastectomy skin flap)에서 피하지방을 포함한 연부조직의 양이 줄어든 것에 의한 것으로 생각되나 섬유화나 위축 등으로 발생했을 가능성도 배제할 수는 없다.

미용적으로 방사선 치료를 받지 않은 경우에 비해 문제가 있음에도 불구하고 방사선 치료를 시행한 환자에서 전체 유방재건 환자와 비슷한 만족도를 보였으며 다른 연구들에서도 낮지 않은 만족도를 보였다.<sup>7,8,12</sup> 이는 국소적인 부피 감소나 비대칭이 환자의 전반적인 만족도에 미치는 영향이 크지 않을 가능성과, 방사선 치료를 받은 환자군의 평균적인 병기가 방사선 치료를 받지 않은 환자에 비해 높은 만큼 만족도에 있어서 미용적 세부사항을 심각하게 생각하지 않았을 가능성도 있을 것으로 생각된다.

본 연구는 이제까지의 발표 중 가장 많은 유방재건 술 후 방사선 치료 환자를 대상으로 하였으며 재건 방법이 균일했다. 단일 술자에 의해 수술이 시행되어 여러 술자에 의한



오차를 방지할 수 있을 것으로 생각되며 전향적으로 자료를 모아 회상 오차나 선택 오차 등을 최소화하였다. 한계점으로 객관적인 미용적 분석을 시행하지 못했다는 것과 장기간의 추적관찰을 시행하지 못한 점을 들 수 있다.

## V. 결론

유경횡복직근피판을 이용한 즉시 유방재건술 후의 방사선 치료는 조직의 생존 면에서는 지방 괴사 발생률에 유의한 차이가 없었고, 미용적으로는 연부조직 위축 등 국소적 비대칭을 초래할 가능성을 배제할 수는 없으나 이것이 환자의 전반적인 만족도를 감소시키지는 않았으므로, 재건 후 방사선 치료의 악영향에 대한 막연한 두려움으로 방사선 치료를 시행하지 않거나 재건 수술을 연기하지 않아도 될 것이다.

## REFERENCES

1. Kroll SS, Coffey JA Jr, Winn RJ, Schusterman MA: A comparison of factors affecting aesthetic outcomes of TRAM flap breast reconstructions. *Plast Reconstr Surg* 96: 860, 1995
2. Kroll SS, Baldwin B: A comparison of outcomes using three different methods of breast reconstruction. *Plast Reconstr Surg* 90: 455, 1992
3. Kim HJ, Park EH, Lim WS, Seo JY, Koh BS, Lee TJ, Eom JS, Lee SW, Son BH, Lee JW, Ahn SH: Nipple areola skin-sparing mastectomy with immediate transverse rectus abdominis musculocutaneous flap reconstruction is an oncologically safe procedure: a single center study. *Ann Surg* 251: 493, 2010
4. Carlson GW, Page AL, Peters K, Ashinoff R, Schaefer T, Losken A: Effects of radiation therapy on pedicled transverse rectus abdominis myocutaneous flap breast reconstruction. *Ann Plast Surg* 60: 568, 2008
5. Spear SL, Ducic I, Low M, Cuoco F: The effect of radiation on pedicled TRAM flap breast reconstruction: outcomes and implications. *Plast Reconstr Surg* 115: 84, 2005
6. Tran NV, Evans GR, Kroll SS, Baldwin BJ, Miller MJ, Reece GP, Robb GL Postoperative adjuvant irradiation: effects on transverse rectus abdominis muscle flap breast reconstruction. *Plast Reconstr Surg* 106: 313, 2000
7. Halyard MY, McCombs KE, Wong WW, Buchel EW, Pockaj BA, Vora SA, Gray RJ, Schild SE: Acute and chronic results of adjuvant radiotherapy after mastectomy and Transverse Rectus Abdominis Myocutaneous (TRAM) flap reconstruction for breast cancer. *Am J Clin Oncol* 27: 389, 2004
8. Hanks SH, Lyons JA, Crowe J, Lucas A, Yetman RJ: The acute effects of postoperative radiation therapy on the transverse rectus abdominis myocutaneous flap used in immediate breast reconstruction. *Int J Radiat Oncol Biol Phys* 47: 1185, 2000
9. Mehta VK, Goffinet D: Postmastectomy radiation therapy after TRAM flap breast reconstruction. *Breast J* 10: 118, 2004
10. Moran SL, Serletti JM, Fox I: Immediate free TRAM reconstruction in lumpectomy and radiation failure patients. *Plast Reconstr Surg* 106:1527, 2000
11. Styblo TM, Lewis MM, Carlson GW, Murray DR, Wood WC, Lawson D, Landry J, Hughes L, Nahai F, Bostwick J 3rd: Immediate breast reconstruction for stage III breast cancer using transverse rectus abdominis musculocutaneous (TRAM) flap. *Ann Surg Oncol* 3: 375, 1996
12. Zimmerman RP, Mark RJ, Kim AI, Walton T, Sayah D, Juillard GF, Nguyen M: Radiation tolerance of transverse rectus abdominis myocutaneous-free flaps used in immediate breast reconstruction. *Am J Clin Oncol* 21: 381, 1998
13. Pomahac B, Recht A, May JW, Hergrueter CA, Slavin SA: New trends in breast cancer management: is the era of immediate breast reconstruction changing? *Ann Surg* 244: 282, 2006
14. Trombetta M, Valakh V, Julian TB, Werts ED, Parda D: Mammary fat necrosis following radiotherapy in the conservative management of localized breast cancer: does it matter? *Radiother Oncol* 97: 92, 2010