

유경형복직근피판을 이용한 유방절제술 후 지연재건 150례 및 결과

정인욱 · 이택중

울산대학교 의과대학 서울아산병원 성형외과학교실

150 Consecutive Cases of Delayed Post Mastectomy Reconstruction with TRAM Flap and Results

In Uk Jung, M.D., Taik Jong Lee, M.D., Ph.D.

Department of Plastic Surgery, Asan Medical Center, College of Medicine, University of Ulsan, Seoul, Korea

Purpose: This is the report on the results of 150 consecutive cases of delayed postmastectomy reconstruction with TRAM flap performed by single surgeon. The purpose of this study is to review the merits, demerits and other considerations of this method by analyzing the results.

Methods: 150 patients were reviewed retrospectively who had breast reconstruction by a single surgeon from July 2001 to July 2008. Reviewed factors include demographic factors, mastectomy method, adjuvant therapies (such as radiation, chemotherapy) complication rate, simultaneous contralateral breast procedure rate, secondary touch-up procedure rate, and patients' satisfaction.

Results: Overall TRAM flap complication rate was 22.6%. Among them, donor site complication rate was 36%, simultaneous contralateral breast procedure rate was 44.6%, secondary touch-up procedure rate was 40%. All rates were higher compared to immediate reconstruction with TRAM flap. But the patients' satisfaction was about the same as immediate reconstruction.

Conclusion: Delayed postmastectomy reconstruction with TRAM flap can yield satisfactory results despite of relatively high complication rate and concomitant procedure rate when it is performed by a experienced surgeon.

Key Words: Delayed postmastectomy reconstruction, TRAM flap

Received May 19, 2010
Revised July 30, 2010
Accepted September 2, 2010

Address Correspondence: Taik Jong Lee, M.D., Ph.D., Department of Plastic Surgery, Asan Medical Center, 388-1 Poongnap 2-dong, Songpa-gu, Seoul 138-736, Korea. Tel: 02) 3010-3600 / Fax: 02) 476-7471 / E-mail: tjlee@amc.seoul.kr

* 본 논문은 2009년 제67차 대한성형외과학회 학술대회에서 구연 발표하였음.

I. 서론

지연 유방재건의 장점들로는 유방피부피판이 안정화 되었다는 점, 더 이상의 방사선치료가 필요하지 않으므로 이로 인한 추가적 변형의 발생 가능성이 적다는 것, 환자가 유방절제술 후 수년간 유방 변형 상태로 지내 왔으므로 재건 후 만족도가 크다는 점 등을 들 수 있다. 단점으로는 추가적인 입원과 전신마취, 비용 등이 발생하며 지연 유방재건이 흉터로 구축된 조직, 때로는 방사선치료에 의해 구축된 조직에 시행되어야 함으로 재건과정이 어려울 수 있다는 점을 들 수 있다.

지연 유방재건 시는 즉시 유방재건 시보다 더 많은 양의 피부를 필요로 하게 되며 이를 위하여서는 조직 확장기와 보형물을 이용하는 방법, 광배근피판을 이용하는 방법, 유리 횡복직근피판, 유경형복직근피판을 이용하는 방법 등이 보편적으로 이용되고 있다.

유경형복직근피판을 이용한 지연재건은 지연 유방재건 시 보편적으로 사용할 수 있는 방법으로 알려져 있으나 그 구체적 결과에 대해서는 국내에서 보고된 바가 없는 상황이다. 본 논문에서는 한 사람의 술자가 유경형복직근피판(pedicled TRAM flap)을 이용하여 150례의 연속적인 지연 유방재건을 시행하여 그 경험을 보고하고자 한다.

II. 재료 및 방법

2001년 7월부터 2008년 7월까지 유경형복직근피판을 이용하여 단일 술자에 의해 지연 유방재건 수술을 받은 150명의 환자를 대상으로 하였다. 술전 유방재건 차트(chart)를 작성, 환자의 인적 사항과 전신 상태, 흡연이나 음주, 운동 같은 사회력 및 이전의 유방과 복부 수술력 등을 기록하였다. 종양학적 측면으로 유방절제술 방법, 유방절제술 후 생긴 흉터, 유방절제 후 방사선치료와 항암치료 여부를 조사하여 기록하였다. 수술 직후 양측 유방의 대칭을 위하여 반대측 유방에 시행한 수술(balancing procedure)의 종류를 기록하였다. 수술 후 추적관찰하며 합병증(전신 합병증, 피부 합병증, 수혜부 합병증, 공여부 합병증) 발생 여부와 세부

사항, 2차 교정술 (2ndary touch-up procedure)의 필요 여부와 시행 시 그 종류 등을 기록하였고, 유두 유륜 재건, 문신까지 마친 후 6개월 이상 경과한 환자들을 대상으로 하여 수술의 만족도를 조사하였다.

가. 수술방법 (Operative technique)

유방절제술 흉터가 수평형 (28례, 18.4%)이거나 아래-내측에서 위-외측으로 이행하는 재건에 유리한 사선형 (108례, 71.1%)일 경우는 흉터에 따라 절제를 시행하였고, 수직형 (4례, 2.6%)이거나 위-내측에서 아래-외측으로 이행하는 재

건에 불리한 사선형 (12례, 7.9%)일 경우에는 흉터를 무시한 채 수평 혹은 재건에 유리한 사선형으로 절제를 시행하였다. 수술방법은 복부피판을 회전하지 않은 채로 터널을 통과한 후 혈관경이 동측일 경우 (41례) 평균 166도 (90~180도) 회전하였고, 반대측일 경우 (109례) 평균 35도 (0~90도) 회전하였다. 본 연구 초기와 동측 복부에 수술 흉터가 있을 경우에 반대측 혈관경을 사용하였다. 근육은 전체 폭을 사용하였으며 근막은 1인치 이하 폭으로 근육에 붙여 사용하였다. 회전한 복부피판은 제 1, 3구역이 아래-내측에 오도록 하였고, 제 4구역은 절제하여 사용하지 않았으며 제 2구역은 필

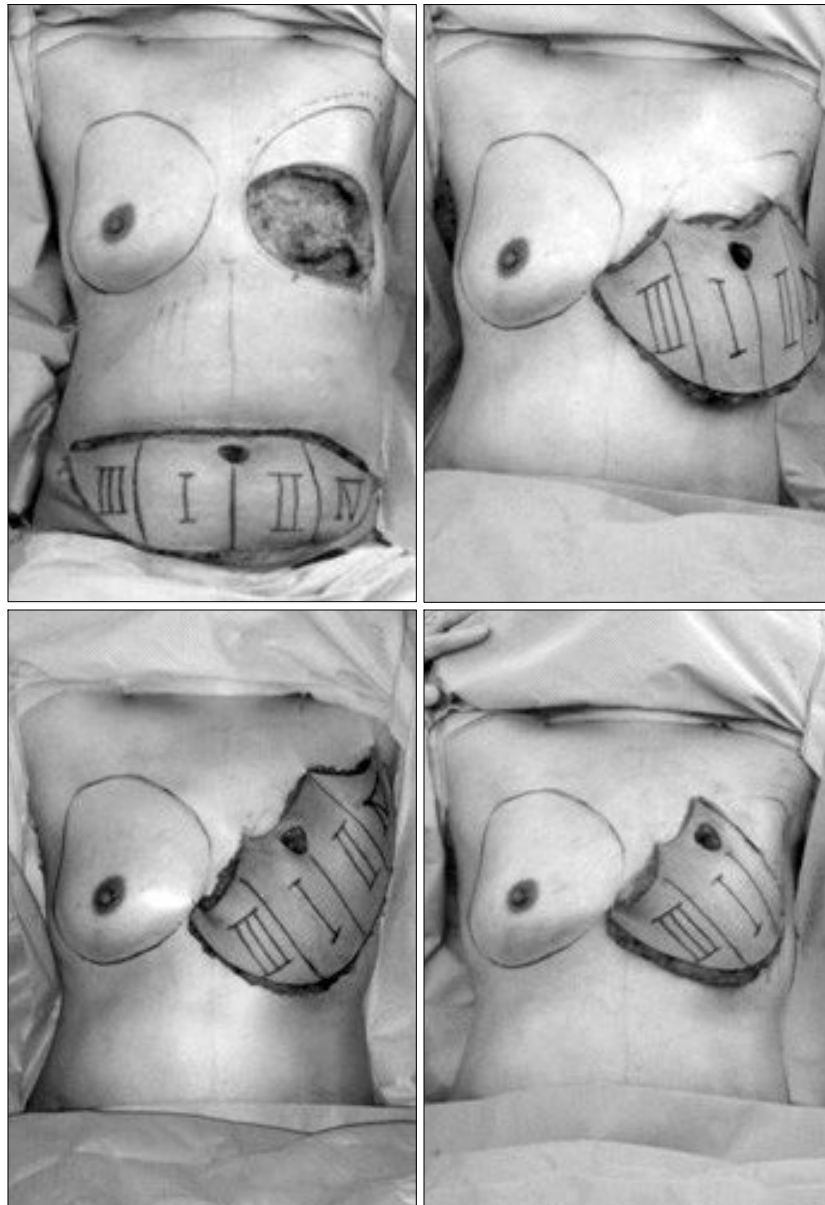


Fig. 1. Operative technique, contralateral pedicle. (Above, left) After MRM scar excision. (Above, right) TRAM flap moved in parallel manner without any rotation. (Below, left) Flap rotation between 0-90 degrees. (Below, right) Zone IV and portion of Zone II is discarded.

요에 따라 부분적으로 (평균 39%) 사용하였으며 위-외측에 위치하도록 하였다 (Fig. 1). 근막 (fascia)은 편측일 경우 모두 일차 봉합하였고, 양측 2례 중 1례에서만 좌측 3×4 cm 크기의 근막 결손을 보강하기 위하여 5×7 cm 크기의 메쉬 (Marlex mesh)를 사용하였다. 유두 재건은 지연재건술 약 6개월 후에 시행하였고, 유두 유륜 부위 문신은 유두 재건 후 약 2개월에 시행하였다.

나. 합병증 추적관찰 (Follow-ups: Parameters of complications)

합병증을 전신 합병증과 피판 합병증, 수혜부 합병증 그리고 공여부 합병증으로 구분하였다. 전신 합병증에는 폐색전증과 폐부종이 포함되었고, 유방 합병증에는 피판의 괴사, 지방괴사, 비후성 반흔, 창상 개열, 혈종, 장액종 등이 포함되었다. 지방괴사는 크기와 관계없이 6개월 이상 지속되는 촉진 가능한 경결 (induration)로 정의하였다. 공여부 합병증에는 비후성 반흔, 복부 돌출, 주관적인 복부 무력감, 감염, 혈종, 장액종, 창상 개열, 피부 괴사 등이 있었다. 복부 돌출은 수술 후에 발생한 모든 종류의 돌출로 정의하였고, 반면에 탈장은 복부 돌출 환자 중 초음파로 진단된 실제 근막의 개열로 정의하였다.

III. 결 과

가. 환자 정보 (Patient profile)

환자의 평균 나이는 50세 (22~72세)였고, 평균 체질량지수 (BMI)는 23.6 (18.6~31.3) kg/m²였다. 150명의 환자 중 5명이 흡연력이 있었고 이들은 모두 수술 전 3주 이상 금연

하였다. 46명의 환자에서 복강경, 횡절개 (Pfannenstiel incision) 반흔을 제외한 복부 반흔이 있었다. 평균 48개월 (11~95개월) 기간 동안 추적관찰 하였다.

나. 종양학적 측면: 유방절제술과 보조요법 (Oncologic aspect: Mastectomies and adjuvant therapies)

총 150명의 환자에서 유방절제술 부위는 우측이 64례, 좌측이 84례, 양측이 2례였다. 유방절제술 후 지연재건까지의 기간은 평균 52개월 (22~72개월)이었다. 유방절제술의 방법은 변형근치절제술이 95%로 대부분을 차지하였다. 150명의 환자 중 병기 IIB 이하의 환자가 116명으로 77.3%를 차지하였다. IIIA 이상의 환자가 9명 (6.0%)였고, 병기를 알 수 없는 환자가 25명 (16.7%)이었다. 수술 후 보조요법을 시행받은 환자가 136명 (88%), 시행받지 않은 환자가 14명 (12%)였다. 항암 치료, 호르몬 치료, 방사선치료를 받은 환자가 각각 108명 (72%), 75명 (50%), 27명 (18%)였다.

다. 전신 합병증 (Systemic complications)

1명 (0.7%)의 환자에서 증상을 동반한 폐색전증이 발생하였다. 헤파린을 이용하여 치료하였고, 이후 6개월 동안 경구 항응고제를 사용하였다. 2명 (1.3%)의 환자에서 수술 후 폐부종이 발생하였으나 내과적 치료 후 별다른 문제없이 회복되었다 (Table I).

라. 피판 합병증 (Flap complication)

피판 합병증으로 29명 (19.3%)에서 지방괴사가 발생하였다. 피판의 부분괴사 사례는 있었으나 (5건, 3.3%) 전체 괴사 사례는 없었다. 이는 즉시 재건에서의 지방괴사 (14.2%), 피

Table I. Complications

Systemic complications (%)	Flap complications (%)	Recipient complications (%)	Donor site complications (%)				
Pulmonary embolism	1 (0.7)	Flap necrosis	5 (3.3)	Wound dehiscence	1 (0.7)	Weakness	1 (0.7)
Pulmonary edema	2 (1.3)	Fat necrosis	29 (19.3)	Hematoma	2 (1.3)	Bulge	11 (7.3)
		-Requiring excision	3 (10.3)	Seroma	4 (2.6)	-Requiring fascia repair	2 (18.2)
				Hypertrophic scar	46 (30.7)	Navel dislocation	2 (1.3)
				IMF lowering	4 (2.6)	Infection	1 (0.7)
						Seroma	7 (4.7)
						Hematoma	2 (1.3)
						Dehiscence	1 (0.7)
						Skin necrosis	6 (4.0)
						Hypertrophic scar	23 (15.3)
Total incidence	3 (2.0)	Total incidence	34 (22.6)	Total incidence	59 (39.2)	Total incidence	54 (33.6)

판 부분괴사(0.2%)¹에 비하여 높은 수치이다. 지방괴사는 제 2구역에서 발생한 경우가 24건(82.8%)으로 대부분을 차지하였고, 제 3구역에서 발생한 경우가 3건(10.3%), 제 1구역에서 발생한 경우가 2건(6.9%) 있었다. 지방괴사가 발생한 환자들 중에서 이로 인해 환자가 불편을 호소하여 절제를 한 경우가 3건 있었다(Table I).

마. 수혜부 합병증(Breast complications)

수술 후 유방 부위에 총 59명(39.2%)에서 합병증이 발생하였고 이는 즉시 재건의 수혜부 합병증 발생률(24.6%)¹에 비하여 높은 수치이다. 비후성 반흔(hypertrophic scar)이 46명(30.7%)으로 가장 높은 빈도를 보였다(Table I).

바. 공여부 합병증(Abdominal complications)

공여부 합병증이 54명(36%)의 환자에서 발생하였고 즉시 재건의 공여부 합병증 발생률(16.4%)¹에 비하여 역시 높은 수치를 기록하였다. 가장 흔한 합병증은 비후성 반흔(hypertrophic scar)으로 23례(15.3%)였다. 1명(0.7%)의 환자가 복부 무력감을 호소하였다. 복부 돌출이 11명(7.3%)에서 발생하였고, 이중 2명(1.3%)의 환자에서 근막 보강(fascia repair)을 시행하였다. 두 명 모두 근막의 이완이 있었으나 실제적인 근막 개열은 관찰되지 않았다. 즉 탈장의 사례는 없었다(Table I).

사. 유방의 대칭을 위한 수술(Simultaneous balancing procedure)

양측 유방의 대칭을 위하여 반대측에 동시에 시행한 수술(balancing procedure)은 총 67례(44.6%)로 유방축소술이 49례(32.7%)로 가장 많았고, 유방고정술(mastopexy)가 8례(5.3%), 유방확대술 8례(5.3%), 유방확대, 고정술 같이 시행한 경우가 2례(1.3%)였다(Table II). 시행 비율은 즉시 재건의 11.4%¹에 비해 높은 수치이다.

아. 2차 교정술(Secondary touch up procedure)

수술 후 60명(40%)에서 총 74건의 2차 교정술(secondary

Table II. Balancing Procedure

Balancing procedure	(%)
Reduction	49 (32.7)
Mastopexy	8 (5.3)
Augmentation	8 (5.3)
Aug-Mastopexy	2 (1.3)
Total	67 (44.6)

Table III. Secondary Touch-up Procedure

Secondary touch-up procedure	(%)
Fat graft	25 (16.7)
Debulking	13 (8.7)
Debulking/fat graft	13 (8.7)
Scar rivation	8 (5.3)
IMF* revision	6 (4)
Fat necrosis removal	3 (2)
Retattoo	3 (2)
Dog ear excision	2 (2)
Implant repositioning	1 (0.7)
Total	60 (40)

* IMF, inframammary fold.

touch-up procedure)이 시행되었고, 대부분 유두 재건이나 문신을 시행할 때 국소마취 하에 함께 시행하였다. 지방이식(fat graft)이 25례(16.7%)로 가장 많았고, 부피 축소술(debulking) 13례(8.7%), 부피 축소술(debulking)과 지방이식(fat graft)을 함께 시행한 경우가 13례(8.7%) 있었다. 그 외 흉터 축소술, 유방하주름 교정, 재문신, 개귀절제술(dog ear excision) 등이 시행되었다. 실제로는 이러한 2차 교정술이 필요한 경우가 더 있었으나 환자 본인의 고사로 시행하지 않은 경우도 있었다(Table III). 2차 교정술 역시 즉시 재건에서의 시행 비율(15.2%)¹ 비하여 높은 수치를 기록하였다.

자. 환자의 만족도와 추천 여부(Patient satisfaction and recommendation)

유두 유륜 문신까지 완료한 후 6개월 이상 경과한 환자 95명을 대상으로 환자의 주관적 만족도를 1점(가장 불만족)

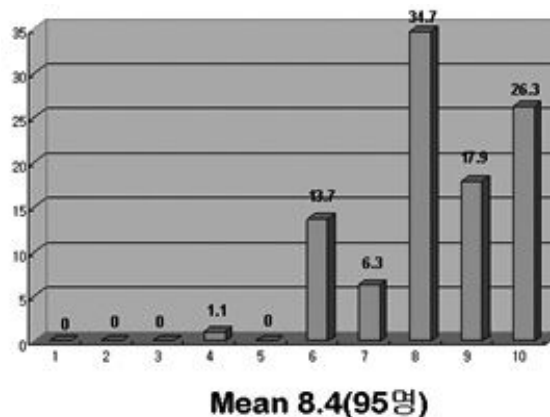


Fig. 2. Patients' satisfaction.

에서 10점 (가장 만족) 사이의 점수로 조사하였고, 8점 이상이 75명 (79%), 평균 8.4점을 기록하였다. 수술 후 통증을 호소했던 1명을 제외한 94명의 환자가 이 수술이 다른 대상 환자에게도 추천할만하다고 하였다 (Fig. 2).

IV. 고 찰

지방괴사는 유경횡복직근피판을 이용한 유방재건에서 가장 흔한 합병증 중의 하나이다. 피판의 고정 봉합, 흡연

력, 제 4구역을 포함한 넓은 복부피판의 사용, 비만 등이 모두 원인이 될 수 있으나 이러한 지방괴사가 보통 제 4구역이나 제 2구역의 원위부에 발생하는 것으로 보아 불충분한 혈액 공급이 주원인이 될 것으로 생각된다.^{2,3} 본 연구에서 19.3%에서 발생하였고 이는 서양에서 횡복직근유리피판을 이용한 지연재건에서의 지방괴사의 빈도 8.2%에 비해 많은 수치이나 서양의 유경횡복직근 지연재건피판의 지방괴사 빈도 26.9%보다는 낮은 수치이다.⁴ 우리나라의 여성은 유방의 크기가 비교적 작아 제 2구역의 원위부를

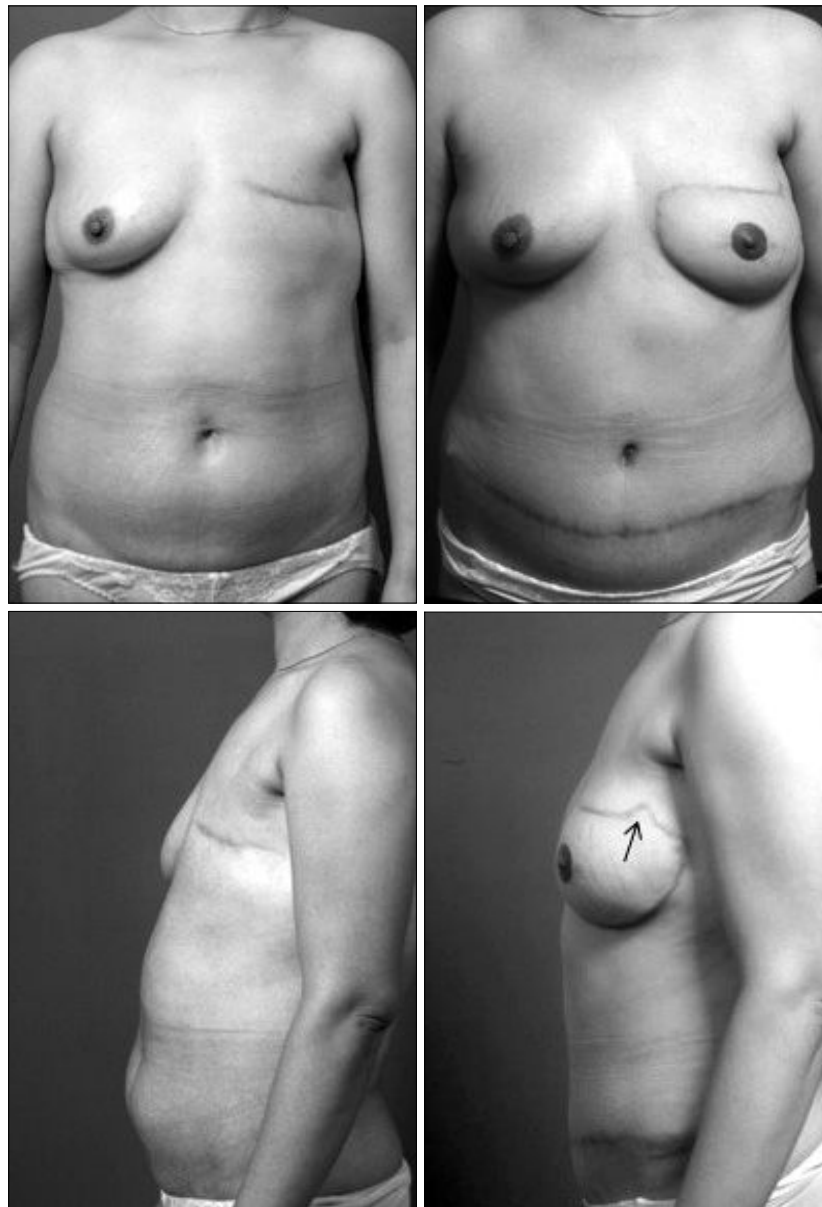


Fig. 3. A 46-year-old woman. (Above, left) Preoperative AP view. (Above, right) Postoperative AP view, 24 months after the surgery. (Below, right) Preoperative lateral view. (Below, right) Postoperative lateral view, 24 months after the surgery, Dart (arrow).

흔히 절제하는데 이것이 서양에 비해 지방괴사의 빈도가 낮은 이유라고 생각된다. 방사선치료가 지방괴사와 연관이 있는 것으로 알려져 있으며 Williams 등의 연구에서 방사선조사 그룹에서의 지방괴사 발생 빈도는 17.6%, 비조사 그룹에서는 10%였다.⁵ 본 연구에서는 방사선 조사 그룹에서 29.6% (27명 중 8명), 비조사 그룹에서 17.1% (123명 중 21명)를 기록하였다. 수술 전 방사선치료를 받은 그룹에서는 반대측 혈관경 기반의 횡복직근피판을 이용함으로써 지방괴사의 빈도를 줄일 수 있을 것으로 생각된다. 본 연

구에서 방사선치료 후 반대측 혈관경을 사용한 경우에서 지방괴사는 33.3% (21명 중 7명)에서 발생하였고, 동측 혈관경을 사용한 경우는 12.5% (8명 중 1명)에서 지방괴사가 발생하였으나 이는 통계적으로 유의하지 않았다 ($p=0.381$). 지방괴사는 복부피판을 이동 회전시켜 제 2구역을 위·외측에 둬으로써 지방괴사가 발생하더라도 절제 시 흉터가 눈에 덜 띄도록 하며 쉽게 접근할 수 있도록 하였다.⁷ 이 방법은 미용적으로 중요한 유방의 내측 용기 부위의 절제로 인한 변형을 방지할 수 있다는 장점이 있다. 이는 기존 교

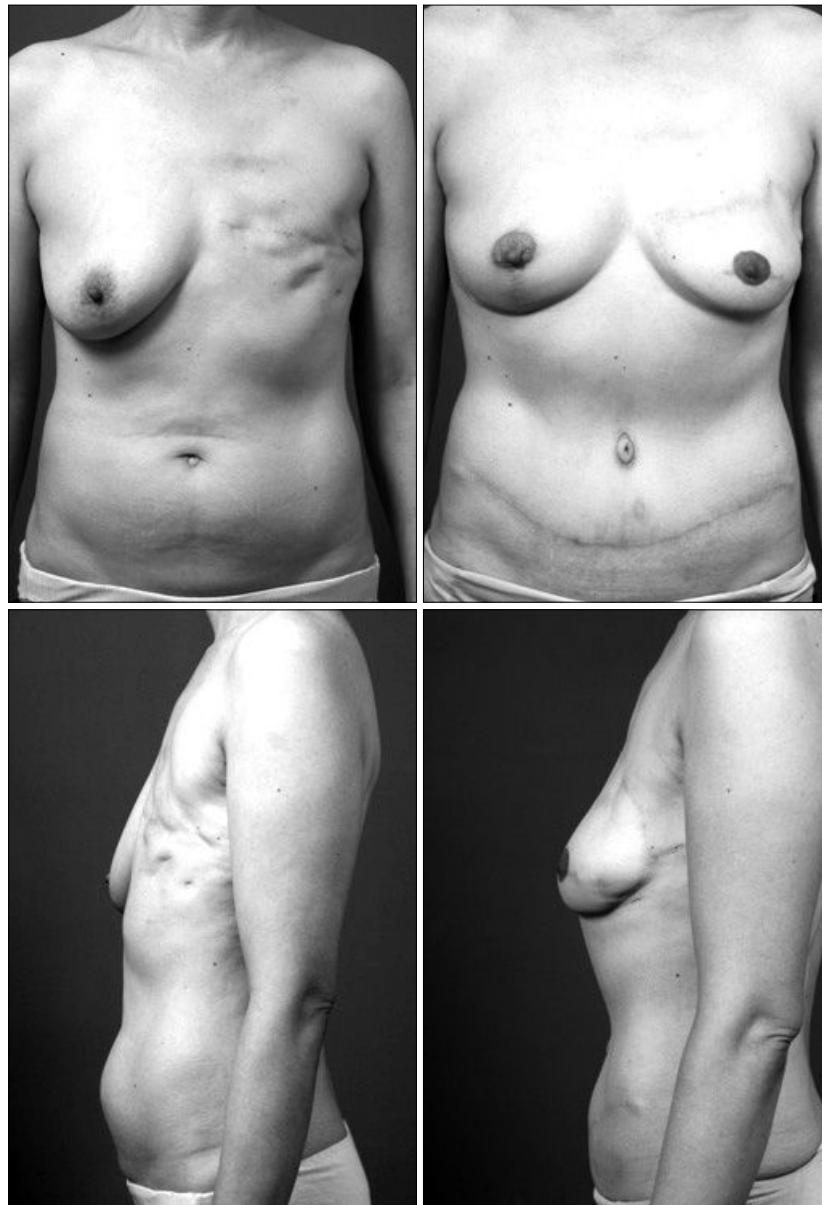

Fig. 4. A 53-year-old woman. (Above, left) Preoperative AP view. (Above, right) Postoperative AP view, 14 months after the surgery with right breast reduction. (Below, left) Preoperative lateral view. (Below, right) Postoperative lateral view, 14 months after the surgery.

과서의 피판 장착과 상반된 방식이다. 이러한 비회전 피판 장착 방법의 단점으로 가장 두꺼운 피판이 상연에 위치하는 것을 들 수 있으나 이는 스킨피판(Scarpa's fascia) 하부에서 지방을 일부 제거(defatting)함으로써 해결이 가능하였다. 이전의 연구에서³ 지방피사는 복부피판의 무게와 양의 상관관계가 있다는 것이 밝혀졌고, 따라서 유방의 크기가 매우 큰 경우 반대쪽의 축소술을 함께 시행하면 미용적으로도 좋고 크기를 맞출 때 혈액순환이 좋지 않은 부분의 사용을 줄여 지방피사의 발생도 줄일 수 있다고 생각한다.

피판의 장착 시 흉곽의 기존 피부를 완전히 절제하지 않고, 유방절제술 흉터 위쪽의 피부는 박리하여 피판피복(envelope)으로 이용하고 흉터 아래쪽 피부는 절제하여 피판을 장착함으로써 패치양 모습(patch like appearance)을 갖게 되는 것을 방지하고 수술 후 피판을 피복하는 위쪽 피부의 흉터 구축(scar contracture)을 줄이기 위하여 2007년 6월부터 필요에 따라 닳트(dart)를 넣어 썸기양 모습(wedge like appearance)을 갖도록 하였다(Fig. 3).

유방의 대칭을 위한 수술을 시행받은 환자는 67명(44.6%)으로 즉시 재건에서 대칭을 위한 수술을 시행한 경우(11.4%)¹보다 훨씬 더 높은 비율을 보였다(Fig. 4). 지연재건 후 대칭을 위한 수술을 시행받은 환자 67명 중에서 2차 교정술을 시행받은 경우는 26명(38.8%), 대칭을 위한 수술을 시행받지 않은 환자 81명 중 2차 교정술을 시행받은 경우는 34명(41.9%)이었다. 즉시 재건에 비하여 유방의 대칭을 위한 수술이나 2차 교정술의 빈도가 높은 이유는 지연재건 시에는 피판을 장착할 때 피판의 피부와 부피를 이용하여 적절한 유방의 형태(mound)를 재건하는 것이 어렵다는 것을 말해준다.

수술 중에 충분한 주의를 기울여도 재건한 유방이 반대측과 대칭을 이루는 것은 쉽지 않다. 콜맨 기법을 이용한 지방이식이 부피를 줄이거나 보충하는데 있어 모두 유용하다.⁶ 이러한 지방이식 기법은 유두 재건 시나 유두 유륜 문신 시에 국소마취 하에서 함께 시행 가능하였다.

복부 돌출이 11명(7.3%)에서 발생하였고, 이 중 2명(1.3%)에서 뚜렷한 이완 증상이 보여 근막 보강(repair)를 시행하였다. 두 명 모두 이중 활차 봉합(double mattress suture)을 도입하기 전에 수술 받은 환자들이었다. 수술 시 근막의 일차 봉합이 가능하도록 하기 위해 최소한의 근막만을 사용하였다. 양측에 지연재건을 시행한 2건의 수술 중 복부 근막을 봉합하기 위해 인조 메쉬(mesh)는 1건에서만 사용하였다. 횡복직근은 전체를 다 사용하였는데 이는 근육의 일부를 보존할 경우 출혈의 위험성이 커지고 상복벽동맥(superior epigastric artery)의 주행 방향에 해부학적 변이가 있는 경우 혈관경(pedicle)의 손상을 초래할 위험이 있기 때문이다.

비후성 반흔은 수혜부(breast)에서 46례(30.7%), 공여부(abdomen)에서 23례(15.3%)로 나타났고, 이는 즉시 재건에서의 수혜부, 공여부의 비후성 반흔 발생률 2.6%, 5.2%¹에 비해 높은 수치이다. 수혜부에서의 발생률이 높은 이유는 지연재건 시 피판을 피복할 수 있는 피부의 양이 즉시 재건에 비해 부족하여 피판 장착 시 피판과 피판을 피복하는 피부 연결 부위의 장력(tension)이 증가하기 때문으로 생각된다. 공여부에서의 발생률이 높은 이유는 지연재건 시 즉시 재건에 비하여 더 많은 양의 피부를 필요로 하기 때문에 공여부 봉합 시에 더 많은 장력(tension)이 발생하기 때문으로 보인다.

환자의 만족도는 즉시 재건에 비해 공여부, 수혜부 합병증, 유방의 대칭을 위한 수술과 2차 교정술의 빈도가 모두 높음에도 불구하고 즉시 재건에서의 만족도 8.5점(312명 대상)¹과 비슷한 8.4점(95명 대상)을 기록하였다. 그 이유로 유방절제술 후 겪었던 심리적, 정신적, 사회적 고통이 지연 유방재건 이후 환자의 만족도를 높이는 요인으로 생각된다.

V. 결 론

유경횡복직근피판을 이용하여 지연 유방재건술을 시행할 때 큰 피판을 필요로 하므로 피판, 수혜부와 공여부의 합병증 발생이 상대적으로 높을 뿐 아니라 피판의 전략적인 장착 또한 어렵다. 따라서 대칭을 얻기 위해 반대측 유방의 수술이나 2차 교정술이 필요한 경우가 많다. 그럼에도 불구하고 환자들의 만족도는 높은 것으로 나타났다. 따라서 숙련된 술자에 의해 시행될 때 유경횡복직근피판을 이용한 지연재건은 만족할만한 결과를 이끌어 낼 수 있을 것으로 예상된다.

REFERENCES

1. Kim EK, Eom JS, Ahn SH, Son BH, Lee TJ: Evolution of the pedicled TRAM flap: a prospective study of 500 consecutive cases by a single surgeon in Asian patients. *Ann Plast Surg* 63: 378, 2009
2. Jewell RP, Whitney TM: TRAM fat necrosis in a young surgeon's practice: is it experience, technique, or blood flow? *Ann Plast Surg* 42: 424, 1999
3. Kim EK, Lee TJ, Eom JS: Comparison of fat necrosis between zone II and zone III in pedicled transverse rectus abdominis musculocutaneous flaps: a prospective study of 400 consecutive cases. *Ann Plast Surg* 59: 256, 2007
4. Kroll SS, Gherardini G, Martin JE, Reece GP, Miller MJ, Evans GR, Robb GL, Wang BG: Fat necrosis in free and pedicled TRAM flaps. *Plast Reconstr Surg* 102: 1502, 1998
5. Williams JK, Bostwick J 3rd, Bried JT, Mackay G, Landry J, Benton J: TRAM flap breast reconstruction after radiation

- treatment. *Ann Surg* 221: 756, 1995
6. Spear SL, Wilson HB, Lockwood MD: Fat injection to correct contour deformities in the reconstructed breast. *Plast Reconstr Surg* 116: 1300, 1999
 7. Lee TJ, Yoon SY: Simplified Insetting Strategy in Pedicled TRAM Flap Breast Reconstruction. *J Korean Soc Plast Reconstr Surg* 33: 298, 2006