



## 치성감염으로 인한 패혈증: 증례보고

김문섭 · 김수관 · 문성용 · 오지수 · 박진주 · 정미애<sup>1</sup> · 양석진 · 정종원 · 김정선<sup>2</sup>

조선대학교 치의학전문대학원 구강악안면외과학교실, <sup>1</sup>강원대학교 치위생학과, <sup>2</sup>광주보건대학교 치위생과

### Abstract

## Sepsis Developed from an Odontogenic Infection: Case Report

Moon-Seob Kim, Su-Gwan Kim, Seong-Yong Moon, Ji-Su Oh, Jin-Ju Park, Mi-Ae Jeong<sup>1</sup>,  
Seok-Jin Yang, Jong-Won Jung, Jeong-Sun Kim<sup>2</sup>

Department of Oral and Maxillofacial Surgery, School of Dentistry, Chosun University,

<sup>1</sup>Department of Dental Hygiene, Kangwon National University,

<sup>2</sup>Department of Dental Hygiene, Gwangju Health College University

Mortality associated with maxillofacial infection is relatively low due to the development of antibiotics, and improved oral care. However, inappropriate treatment, delayed treatment, old age, underlying systemic disease, and drug-resistant microorganisms can potentially result in life threatening situations such as cavernous sinus thrombosis, mediastinitis, and sepsis. Sepsis is the most dangerous state with high mortality, ranging from 20~60%. The treatment of sepsis involves properly monitoring vital functions, fluid resuscitation, surgical drainage, and empirical use of high doses of antibiotics until culture results are available. Ventilatory support maybe be required as well. We encountered a 64-year-old patient who died from sepsis that developed as the result of an odontogenic infection. The initial diagnosis was right temporal, infraorbital, buccal, pterygomandibular space abscess. Despite surgical and medical supportive care, the condition progressed to sepsis and after four days the patient died due to multiple organ failure.

**Key words:** Abscess, Disseminated intravascular coagulation, Infection, Multiple organ failure

## 서 론

치성 감염에 의해 발생한 근막간극으로의 감염은 적절한 배농과 항생제 치료가 이루어진다면 성공적으로 치료될 수 있다. 특히 최근에는 항생제의 발달로 치아 감염이 근막간극으로 빠르게 전파되는 것이 흔하지 않으나, 항생제의 사용이 오히려 진행을 느리게

하고 기존의 질환이 악화되는 것을 발견하는데 어려움을 줄 수 있다[1]. 만일 배농이 부적절하게 되거나, 치료가 지연되거나, 혹은 노령이거나, 영양 상태가 불량하거나, 당뇨나 면역 결핍, 장기 기능의 저하, 항생제 저항성 균주 등을 가진 환자의 경우 이하간극이나 저작간극 혹은 인두간극 등에 빠르게 전이되어 패혈증, 종격동염, 폐렴 등의 합병증으로 사망에 이르게 될 가능성이

원고 접수일 2011년 6월 22일, 원고 수정일 2011년 8월 5일,  
게재 확정일 2011년 8월 10일

책임저자 김수관

(501-759) 광주시 동구 서석동 375번지, 조선대학교 치의학전문대학원 구강악안면  
외과학교실

Tel: 062-220-3815, Fax: 062-228-7316, E-mail: sgckim@chosun.ac.kr

RECEIVED June 22, 2011, REVISED August 5, 2011,  
ACCEPTED August 10, 2011

Correspondence to Su-Gwan Kim

Department of Oral and Maxillofacial Surgery, School of Dentistry, Chosun  
University

375, Seosuk-dong, Dong-gu, Gwangju 501-759, Korea

Tel: 82-62-220-3815, Fax: 82-62-228-7316, E-mail: sgckim@chosun.ac.kr

© This is an open access article distributed under the terms of the Creative Commons Attribution Non-Commercial License (<http://creativecommons.org/licenses/by-nc/3.0>) which permits unrestricted non-commercial use, distribution, and reproduction in any medium, provided the original work is properly cited.

높아진대2,3).

1992년 ACCP/SCM Consensus Conference에서 Systemic inflammatory response syndrome (SIRS)의 개념을 정립하였으며, 패혈증을 감염에 의한 SIRS로 정의하였으며 중증패혈증은 적어도 하나 이상의 급성 장기 기능이상(동반된 패혈증으로, 패혈쇼크는 중증패혈증에 저혈압이 동반된 상태로 정의하였다<sup>4</sup>). 중증패혈증과 패혈쇼크는 세계적으로 매년 수백만 증례가 발생하여 1/4 정도 사망하고, 여성보다는 남성에서 좀더 많은 빈도를 보인다<sup>5,6</sup>. 균주에 있어 1980년대 중반 이후부터는 그람 양성균이 전통적인 그람 음성균에 비하여 더 많은 부분을 차지하며, 1990년 이후에는 진균에 의한 발생빈도 또한 증가하고 있다<sup>5</sup>.

저자 등은 당뇨와 간경화의 전신질환을 가진 64세의 남자환자가 상악 우측 제2대구치와 하악 우측 제1대구치의 치근단 농양이 원인이 되어 협부간극, 측두간극, 안와하간극, 인두주위간극으로 확산된 후 적극적인 치료에도 불구하고 패혈증으로 인한 신발성 혈관 내 응고증(disseminated intravascular coagulation, DIC)으로 사망하게 된 증례를 경험하였기에 문헌고찰과 함께 보고하는 바이다.

### 증례보고

64세 남환으로 평소 당뇨로 약물 복용 중으로 내원 이주일

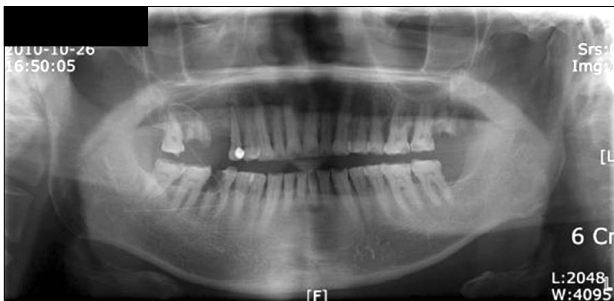


Fig. 1. Panoramic view exhibiting #17, #46 root rest.

전 간경화가 의심된다는 진단을 받았으며, 내원 일주일 전 우측 협부의 동통 및 종창으로 타 병원에서 절개 및 배농을 시행하였으나 증상의 개선이 없어 본원에 내원하였다.

내원 당시 우측 협부와 측두부에 광범위한 종창을 보였으며, 전신적인 무력감을 호소하였고, 혈압은 130/70 mmHg, 맥박은 84회/분, 호흡수는 20회/분, 체온은 36.8°C였다. 최대 개구량은 약 2 cm으로 개구장애를 보였으며, 상악 우측 제2대구치와 하악 우측 제1대구치는 잔존치근 상태로 상악 우측 제3대구치와 하악 우측 제1소구치와 제2대구치는 타진반응을 보였다. 혀나 구강저의 종창은 보이지 않았다.

Panorama상에서 상악 우측 제2대구치와 하악 우측 제1대구치의 치근단 농양이 관찰되었으며(Fig. 1), CT상에서 우측 협부간극, 측두간극, 인두간극, 안와하간극에 이환된 양상이 관찰되었으며, 흉부 방사선은 정상적인 소견을 보였다(Fig. 2).

입원 당일 혈압 130/70 mmHg, 맥박 84회/분, 호흡수 20회/

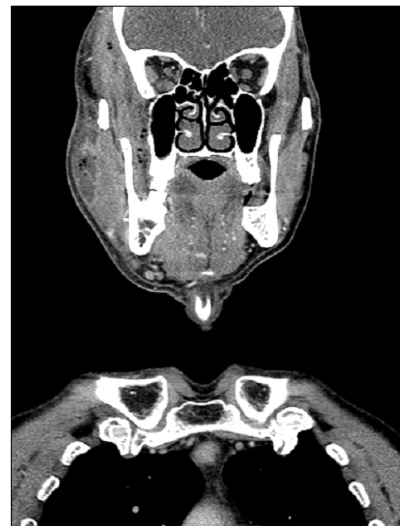

Fig. 2. CT view shows infra temporal, buccal, parapharyngeal space abscess.

Table 1. Lab result

Lab	AD 1 day	AD 2 day	AD 3 day	AD 4 day	AD 5 day
WBC (103/ $\mu$ L)	18.53	18.62	20.63	31.84	27.64
BUN/Cr (mg/dL)	44.5/2.31		36.4/2.69	32.2/3.36	24.0/34.8
AST/ALT (U/L)	56.4/20.7		165.3/45.5	2186.3/471.1	
ESR (mm/hr)	16	36			
CRP (mg/dL)	10.8	9.21			
Na/K/Cl (mEq/L)	130/3.7/102	137/3.8/107	161/4.5/112	157/5.3/103	149/4.3/100
PT/PTT (sec)	16.6/35.3	16.4/35.8	25.6/40.7	29.7/45.0	24.0/34.8
pH	7.426	7.398	7.225	7.173	7.364
Fibrinogen (mg/dL)		291	98		
FDP test ( $\mu$ g/mL)		13.6	44.1		
D-dimer (ng/mL)		972	3,312		

AD, admission; WBC, white blood cell; BUN, blood urea nitrogen; Cr, creatinine clearance; AST, aspartate aminotransferase; ALT, alanine aminotransferase; ESR, erythrocyte sedimentation rate; CRP, C-reactive protein; Na, sodium; K, potassium; Cl, chloride; PT, prothrombin time; PTT, partial thromboplastin time; pH, hydrogen ion concentration; FDP, fibrin degradation product.

분, 체온 36.8°C, WBC 18,530/ $\mu$ L을 보였다. Augmentin, Flagyl, Isepacin의 전신적인 항생제 투여를 시행하였다.

내원 세 시간 후 혈압이 80/50 mmHg으로 감소하였으며, PT, aPTT가 연장된 소견이 관찰되었고, thrombocytopenia와 급성신부전(acute renal failure)의 소견이 관찰되었다. 감염내과 의뢰 결과 패혈성 상태에 의한 저혈압으로 진단되었다(Table 1).

입원 2일째 우측 측두부 및 안외하부, 협부 등에 절개 및 배농을 시행하여 다량의 농이 배출되었으며 농배양 검사를 시행하였다. Silastic drain을 삽입하였으며 농 배양 검사 결과 Streptococcus gordonii가 배양되었다. 환자는 배농술 후 감염내과로 전과되었다.

입원 3일째 백혈구 18,620/ $\mu$ L, ESR 36 mm/h, CRP 9.21 mg/dL였으며 DIC panel 검사상 Fibrinogen 234 mg/dL, FDP test 26.1  $\mu$ g/mL, D-dimer 2,889 ng/mL 관찰되었다. 항생제를 Imipenem으로 교체하였으며, 지속적인 출혈이 관찰되었고, DIC가 진행함에 따라 패혈증은 호전되지 않았다. 저혈압이 지속되어 inotropics 적용하였으며, 농축적혈구와 신선동결혈장을 지속적으로 투여하였다. 의식의 변화가 나타나면서 심정지가 발생하였고, 간경화에 의한 위장관 출혈이 의심되어 sigmoidoscopy를 고려하였으나 PT prolongation이 심하여 지혈하기 어려울 것으로 판단되어 시행하지 않았다.

입원 4일째 pCO<sub>2</sub> 30.4 mmHg의 대사성 산증 소견을 보였다. WBC 31,840/ $\mu$ L, AST 2,186.3U/L, ALT 471.1U/L, PT/PTT 29.7/45.0 sec으로 관찰되었다. 대사성 산증의 교정을 위해 CRRT (continuous renal replacement therapy)를 시행하였다.

입원 5일째 pH 7.1의 대사성 산증과 pO<sub>2</sub> 60 mmHg 이하의 심한 저산소 혈중소견을 보였으며 심정지가 두 차례 발생하였다. 심폐소생술을 시행하였으나 환자는 결국 사망하게 되었다.

## 고 찰

구강악안면 영역의 감염은 인접 조직의 복잡한 해부학적 구조와 미생물 서식에 유리한 조건 등으로 주위 주요 장기로 파급되어 생명을 위협할 수 있는 가능성이 있어 치명적인 결과를 가져올 수 있다. 특히 항생제의 남용과 식생활 변화로 인해 구강악안면 감염의 양상도 다양해지고 있으며, 부적절한 치료가 시행되거나 치료가 지연되는 경우, 인접 해부학적 구조물과 조직강으로 전파되어 악안면 및 심경부에 감염을 발생시키게 된다. 이들은 서로 교통하고 있으며 일단 감염이 발생하면 한 곳에 국한된 경우는 드물며, 특히 신체 방어 기전이 저하된 경우에는 그 전파가 빠르며 그 정도가 심각한 경우에는 생명을 줄 정도에까지 이르게 되기도 한다. 따라서 전신적 조절과 함께 정확한 원인 파악을 시행하여 즉각적인 구강외과적 시술이 이루어져야만 한다(7,8).

구강악안면 부위의 감염 원인으로는 치성감염과 비치성감염이 있다. 치성감염의 원인으로는 치수감염, 치주조직감염, 다른 부위

로부터의 파급 등이 있으나, 대부분이 치수감염을 원인으로 하며 파열된 치아, 치아우식증에 이환된 치아, 치주질환병소, 치관주위 감염, 잔존치근 등에 의하여 발생한다(2). 치성 감염은 치수 조직의 병변에서 시작하여 치근단이나 치조골 방향으로 확산되며 화농성 물질이 치조골의 약해진 부위를 뚫고 나가 연조직 부위에 확산되면 근막간극에 이환되게 된다. 비치성감염의 원인으로는 외상, 주사침, 외과적 술식 등으로 인한 감염과 인두, 편도, 선조직으로부터의 감염과 이의 전파 등이 있다.

치성감염을 일으키는 미생물은 대부분 숙주의 구강 내에 있는 상주균들의 일부분이다. 치성감염은 단일균이 아닌 여러균들에 의해서 발생하며 호기성세균과 혐기성세균 모두 관여한다. 치성 감염에서 순수한 호기성세균이 차지하는 비율은 5%이며, 순수한 혐기성세균에 의한 경우는 35%이며 양자 모두에 의해 발생하는 경우는 60%이다(2).

치성감염을 일으키는 호기성세균은 여러 종이며 이 중 대표적인 것은 연쇄상구균이며 치성감염을 일으키는 그람양성균의 대부분을 차지한다. 혐기성균도 다양한 종들로 구성되며, Streptococcus, Peptostreptococcus 등의 혐기성 그람 양성 구균들과 Bacteroides, Fusobacterium 등의 그람음성간균으로 이루어진다(9). 항생제 감수성 결과를 살펴보면 치성감염균에 있어 Amoxicillin/Clavulanic acid가 첫 번째 약물로 선택될 수 있으며 penicillin allergy가 존재하는 경우 Clindamycin이 대체 약물로 선택될 수 있다(9).

치료는 약물치료, 외과적 치료 그리고 기도조절 등으로 이루어진다. 치성 감염의 치료 시 절개 및 배농 그리고 항생제 치료를 포함하여 체액손실과 영양요구를 보충하기 위하여 수액공급이 필요하게 된다(10). 봉와직염인 경우에 절개 및 배농의 시기에 관하여서는 논란이 있다. Kruger(11)는 농양이 진단될 때를 절개 및 배농은 생리적인 경계를 파괴할 수 있으며, 감염의 확산을 야기할 수 있다고 주장하였으며, Topazian과 Goldberg(2)는 절개 및 배농은 파동성이 존재할 경우에 시행할 수 있다고 하였다. 이에 반하여 Conner와 Donoff(12)은 조기에 절개 및 배농술을 하는 것을 추천하였다.

1992년 ACCP/SCM Consensus Conference에서 SIRS의 개념을 정립하였으며, 패혈증을 감염에 의한 SIRS로 정의하였으며 중증패혈증은 적어도 하나 이상의 급성 장기 기능 이상이 동반된 패혈증으로, 패혈쇼크는 중증패혈증에 저혈압이 동반된 상태로 정의하였다(4). 패혈증에 의한 저혈압은 수축기 혈압이 90 mmHg 미만이거나, 평균 동맥압이 70 mmHg 미만, 또는 수축기 혈압이 이전보다 40 mmHg 이상 떨어지거나 동일한 연령대에 비해 2표준편차 미만인 경우로 정의한다. 패혈쇼크는 적절한 수액보충에도 불구하고 이러한 저혈압 상태가 계속되는 상태이며, 패혈증에 의한 조직의 관류저하는 패혈쇼크와 혈중 젖산 농도의 증가나 감노증이 동반되는 것으로 정의한다. 2001년 Rivers 등(13)은

진신 염증성 반응 증후군이 중증 패혈증과 패혈성 쇼크로 진행할 때, 혈관 내 용적 감소, 말초혈관 확장, 심근기능 저하, 대사 증가 같은 혈류 장애가 진신 산소 공급과 요구의 불균형을 초래해서 조직 저산소증 또는 쇼크를 유발한다고 하였다. 이러한 조직 저산소증이 다발성 장기 기능부전 및 사망의 중요한 요인으로 여겨진다. 본 증례에서는 백혈구 증가증, 혈소판 감소증, 저산소혈증, 대사성산증 등의 소견을 보였다.

중증 패혈증 및 패혈성 쇼크에 있어서 혈류 역학적 치료의 궁극적인 목표는 효과적인 조직 관류와 세포 대사의 정상화이다. 패혈증 환자에서 초기 수액처치에도 불구하고 저혈압 상태가 계속 되거나 혈중 젖산농도가 4 mmol/L 이상이면 패혈쇼크로 판단하여 소행술을 시행한다. 처음 6시간 동안 초기 치료의 목표는 (1) 중심정맥압(central venous pressure, CVP): 8~12 mmHg, (2) 평균동맥압(mean arterial pressure, MAP) >65 mmHg, (3) 시간당 소변양(hourly urine output, U/O) >0.5 mL/kg/hr, (4) 중심정맥(상대정맥) 산소포화도( $S_{vO_2}$ ) >70% 또는 혼합정맥 산소포화도(mixed venous oxygen saturation,  $S_{vO_2}$ ) >65%이다<sup>14</sup>. 항생제 요법, 수액요법, 혈압상승제, 심실수축 항진제, 스테로이드, 혈액제제의 투여 등이 치료에 포함된다. 본 증례에서는 다각적인 치료에도 불구하고 패혈증과 다발성 혈관 내 응고가 진행되어 사망에 이르렀다.

치성 감염으로 인한 합병증으로 인해서 사망하는 것은 극히 드문 것으로 알려져 왔다. 본 원에서는 당뇨와 간경화의 진신질환을 가진 64세의 남자환자가 상악 우측 제2대구치와 하악 우측 제1대구치의 치근단 농양이 원인이 되어 협부간극, 측두간극, 안와하간극, 인두주위간극으로 확산된 후 적극적인 치료에도 불구하고 패혈증으로 인한 산발성 혈관 내 응고증(DIC)으로 사망하게 된 증례를 통하여 패혈증의 진단과 소견 그리고 처치 경과에 관하여 경험하였기에 진단과 예방에 도움을 주고자 문헌고찰과 함께 보고하는 바이다.

## References

1. Bullock JD, Fleishman JA. The spread of odontogenic in-

fections to the orbit: diagnosis and management. *J Oral Maxillofac Surg* 1985;43:749-55.

2. Topazian RG, Goldberg MH. Oral and maxillofacial infection. In: Larry J. Peterson, editor. Principles of antibiotic therapy. 3rd ed. Philadelphia Philadelphia: WB Saunder; 1994. p.160.

3. Fritsch DE, Klein DG. Ludwig's angina. *Heart Lung* 1992; 21:39-46.

4. Bone RC, Balk RA, Cerra FB, et al. Definitions for sepsis and organ failure and guidelines for the use of innovative therapies in sepsis. The ACCP/SCCM Consensus Conference Committee. American College of Chest Physicians/Society of Critical Care Medicine. *Chest* 1992;101:1644-55.

5. Martin GS, Mannino DM, Eaton S, Moss M. The epidemiology of sepsis in the United States from 1979 through 2000. *N Engl J Med* 2003;348:1546-54.

6. Dombrovskiy VY, Martin AA, Sunderram J, Paz HL. Rapid increase in hospitalization and mortality rates for severe sepsis in the United States: a trend analysis from 1993 to 2003. *Crit Care Med* 2007;35:1244-50.

7. Grodinsky M, Holyoke E. The fascia and fascial spaces of the head and neck and adjacent regions. *Am J Anat* 1938; 63:367-407.

8. Chow AW, Roser SM, Brady FA. Orofacial odontogenic infections. *Ann Intern Med* 1978;88:392-402.

9. López-Píriz R, Aguilar L, Giménez MJ. Management of odontogenic infection of pulpal and periodontal origin. *Med Oral Patol Oral Cir Bucal* 2007;12:E154-9.

10. Peterson LJ. Contemporary management of deep infections of the neck. *J Oral Maxillofac Surg* 1993;51:226-31.

11. Kruger GO. Textbook of Oral Surgery. 6th ed. St Louis: CV Mosby; 1986.

12. Conover MA, Donoff RB. Facial infections: a review of 175 admissions. AAOMS 65th annual meeting. Las Vegas: NV; 1983.

13. Rivers E, Nguyen B, Havstad S, et al. Early goal-directed therapy in the treatment of severe sepsis and septic shock. *N Engl J Med* 2001;345:1368-77.

14. Otero RM, Nguyen HB, Huang DT, et al. Early goal-directed therapy in severe sepsis and septic shock revisited: concepts, controversies, and contemporary findings. *Chest* 2006;130: 1579-95.