

Erlotinib에 대한 내성 발생 후 Gefitinib에 반응한 진행성 폐선암 1예

이화여자대학교 의학전문대학원 내과학교실

홍성철, 심윤수, 이진화, 류연주, 장중현

Successful Rechallenge with Gefitinib for an Initial Erlotinib-Responder with Advanced Lung Adenocarcinoma

Sung Chul Hong, M.D., Yun Su Sim, M.D., Ph.D., Jin Hwa Lee, M.D., Ph.D., Yon Ju Ryu, M.D., Ph.D., Jung Hyun Chang, M.D., Ph.D.

Department of Internal Medicine, Ewha Womans University School of Medicine, Seoul, Korea

Although failure of epidermal growth factor receptor tyrosine kinase inhibitors (EGFR TKI) is generally believed to be associated with cross-resistance to other EGFR TKI, the benefit of administering erlotinib as a second EGFR TKI after resistance of gefitinib as the first TKI has been well known. However, good response to gefitinib after an initial response to erlotinib has been rare. We report that a 45-year-old woman (never smoked), with lung adenocarcinoma and EGFR mutation, showed an initial response to erlotinib, and then responded to gefitinib again.

Key Words: erlotinib; gefitinib; Adenocarcinoma of lung

서 론

폐암은 흔히 진행된 병기에서 진단되어 병합 항암요법이 치료의 근간으로 기존에는 세포독성약제를 많이 사용하였다. 그러나, 최근에는 비소세포폐암의 경우 표피성장인자 수용체(epidermal growth factor receptor, EGFR), 티로신 활성효소억제제(tyrosine kinase inhibitors, TKIs)가 표적치료제로서 주목을 받고 있다^{1,2}. 특히, 선암, 동양인, 여성, 비흡연자에게 치료반응률이 높고, 동양인에서 많이 발견되는 EGFR 돌연변이가 치료반응과 관련이 있는 것으로 알려져 있다¹.

EGFR TKIs 중 가장 먼저 상품화된 gefitinib은 동양인에서 높은 반응률을 보여 국내를 비롯한 동양권에서 지속적으로 사용하고 있으며, 이후에 상품화된 erlotinib은 전

세계적으로 사용하고 있다³. 그러나, EGFR TKI가 우수한 반응률을 보이는 경우라도 치료가 진행되면 내성이 발생하여 폐암이 다시 진행하게 되고 다른 항암치료나 방사선 치료로 전환하게 된다^{2,3}. 이러한 환자들에게 다른 종류의 EGFR TKI를 다시 투여하여 폐암이 호전되고 상당한 기간 동안 병세를 조절하였다는 보고가 있으며, 대부분 먼저 개발된 gefitinib치료 후에 erlotinib을 사용한 경우였다^{2,8}.

저자들은 폐선암에 대해 erlotinib을 투약하여 호전되다가 내성을 보였으나 추후 다시 gefitinib을 투약하여 호전된 환자를 경험하여 문헌고찰과 함께 보고한다.

증 례

특이병력이 없고 비흡연자인 45세 여자가 2007년 6월 호흡곤란으로 흉부 단순 방사선을 촬영한 결과, 다수의 폐결절이 발견되었다. 환자의 흉부 전산화 단층촬영 결과 우하엽에 장경이 5.5 cm인 종괴와 양측 폐에 다수의 결절이 보였고(Figure 1A, B), 우하엽 종괴에 대한 경피적 세침 폐생검 결과 폐선암으로 확인되었다. 당시 종양표지물질인 carcinoembryonic antigen (CEA)이 628 ng/mL로 상승해 있었고, 생검 조직에서 EGFR 돌연변이가 관찰되었

Address for correspondence: Jin Hwa Lee, M.D., Ph.D.
Department of Internal Medicine, Ewha Womans University School of Medicine, 911-1, Mok-dong, Yancheon-gu, Seoul 158-710, Korea
Phone: 82-2-2650-6007, Fax: 82-2-2655-2076
E-mail: jinhwalee@ewha.ac.kr

Received: May 20, 2011

Accepted: Jun. 28, 2011

다(Figure 1C).

환자는 폐선암 4기로, 2007년 6월부터 paclitaxel과 carboplatin으로 9차례 항암치료 후에 병이 진행하여 2008년

2월부터 gemcitabine과 cisplatin으로 3차례 항암치료를 받았다. 이후 다시 병이 진행하여(Figure 2A) 2008년 5월부터 매일 erlotinib 150 mg을 복용하기 시작하였고 치료

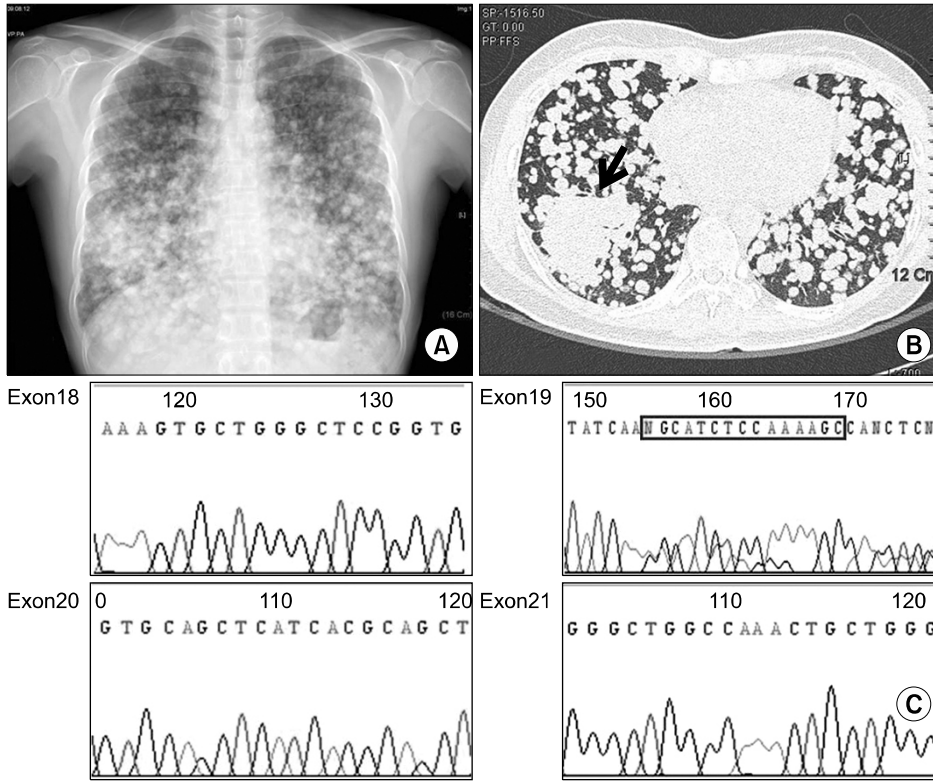


Figure 1. (A) A chest radiograph showed multiple nodules in both lungs. (B) Computed tomography of chest showed a primary mass (an arrow) in right lower lobe with multiple nodules in both lungs (Jun-2007). (C) The EGFR sequencing disclosed a deletion in exon 19 (del.nt 2235-2249). EGFR: epidermal growth factor receptor.

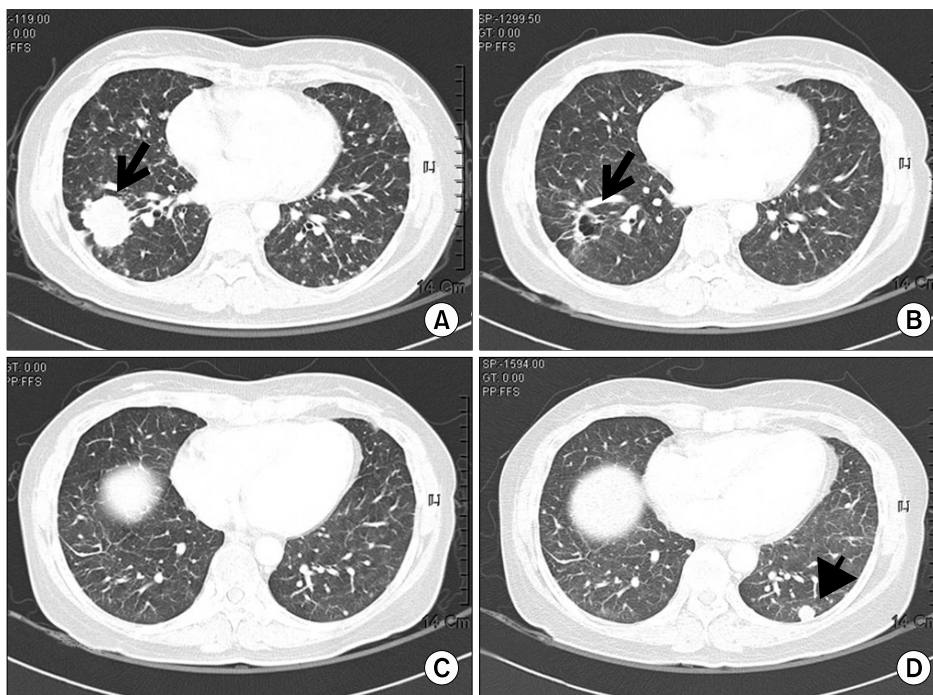


Figure 2. Computed tomography of chest shows (A) a mass in right lower lobe (an arrow) and multiple nodules (May-2008). (B) After erlotinib treatment, the mass was markedly reduced and cavity formation was seen (an arrow, Sep-2008) and (C) multiple tiny nodule in both lungs were noted (Sep-2008). (D) A metastatic nodule had newly appeared in left lower lobe (an arrow head, May-2009).

에 부분관해(partial response, PR)를 보였다(Figure 2B, C). 환자는 erlotinib에 대한 피부 부작용이 약간 있었으나 erlotinib 용량조절 없이 외용약을 바르면서 잘 지냈다. Erlotinib을 복용한 지 9개월 후인 2009년 2월 흉부 전산화 단층촬영에서 좌하엽에 전이된 병변이 커져서(progressive disease, PD) (Figure 2D), 2009년 3월에 pemetrexed로 항암제를 변경하여 3차례 시행하였다. 그러나, 다시 병이 진행하여 irinotecan과 cisplatin으로 2010년 4월까지 12차례 항암치료를 받았다. 2010년 4월에 환자가 두통과 어지러움을 호소하여 시행한 뇌 자기공명영상에서 뇌전

이가 확인되어 뇌 방사선치료를 받았으며, vinorelbine과 cisplatin으로 항암치료를 시작하였으나, 환자는 오심, 구토 등 전신증상으로 더 이상 항암제의 정맥주사를 거부하였고 경구항암제를 원하였다. 환자에게 gefitinib가 보험이 되지 않아 드는 비용과 치료의 제한점을 설명한 후 2010년 6월부터 매일 gefitinib 250 mg을 투여하기 시작하였다. 투약 2개월 후 시행한 흉부 전산화 단층촬영에서 원발 종양의 크기가 줄어들고(PR) (Figure 3) CEA도 감소하여 2011년 3월까지 복용 중이며 9개월 이상 안정상태이다. 시간에 따른 항암요법약제 변경과 CEA변화를 Figure

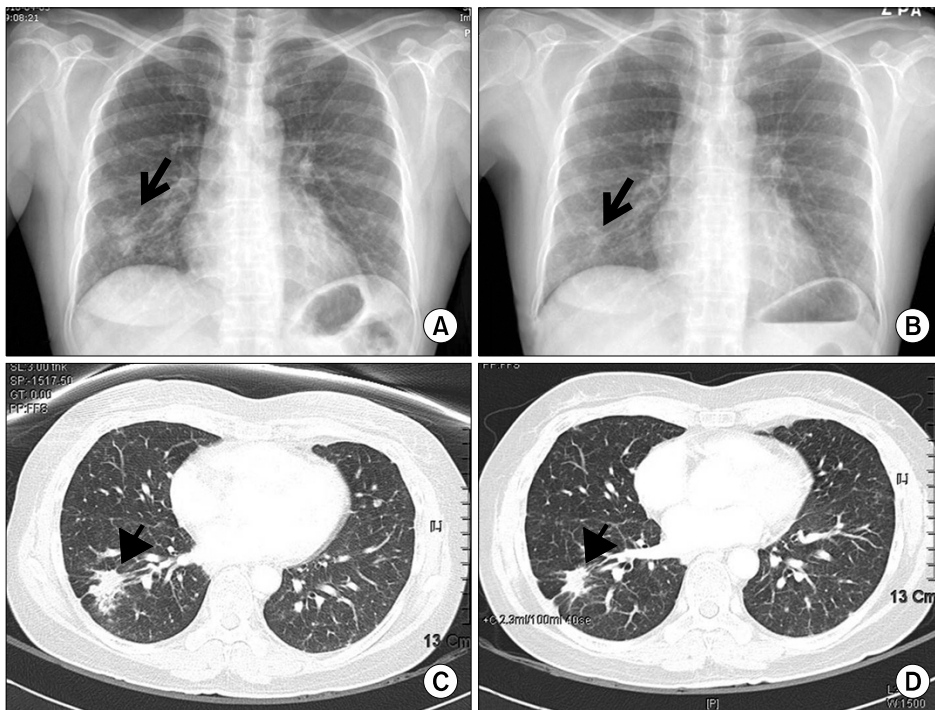


Figure 3. (A) Chest radiograph and (C) computed tomography (CT) of chest in Apr 2010 showed that a mass [an arrow (A) and an arrowhead (C)] in right lower lobes. (B) Chest radiograph and (D) CT of chest in Jul 2010 showed that the mass [an arrow (B) and an arrowhead (D)] was decreased after gefitinib treatment.

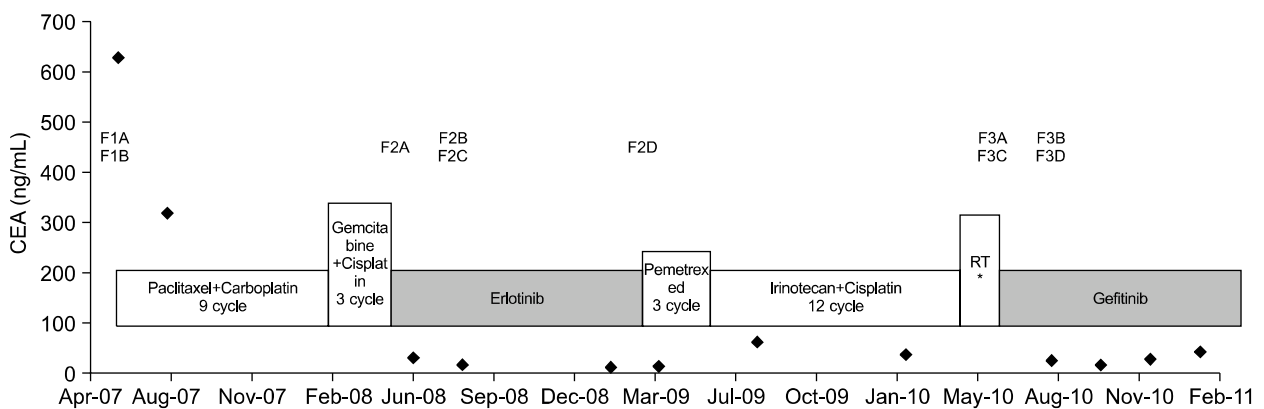


Figure 4. Time course of anti-cancer treatment, carcinoembryonic antigen level (diamonds), and radiologic finding since initial diagnosis of lung adenocarcinoma. *Vinorelbine+cisplatin; F: figure.

4에 요약하였다.

고 찰

EGFR TKI는 동양인, 여성, 비흡연자이면서 EGFR 돌연변이가 있는 선암 조직형의 비소세포폐암 환자에게 우수한 효과를 보이지만, 효과가 있는 환자라도 결국 약제내성이 나타난다^{2,3}. Gefitinib치료 중에 폐암세포가 T790M 돌연변이를 획득한 경우 치료내성이 발생한다는 보고가 있으나⁹ 아직 뚜렷하게 밝혀진 것은 없다.

Viswanathan 등¹⁰은 gefitinib에 반응이 좋았던 4명을 포함해서 폐암환자 5명에게 erlotinib을 투약하였을 때 효과가 없었다고 보고하였으나, 다른 연구자들은 gefitinib 치료내성 발생 후에도 erlotinib투약으로 상당 기간 동안 폐암의 병세를 조절하였다고 보고하였다^{2,8,11}. 비소세포폐암환자 중 gefitinib 치료실패 후에 erlotinib을 투여한 21명에 대한 분석 결과² EGFR 돌연변이가 없는 경우, erlotinib을 투여했을 때 반응을 보이는 것으로 보고하였고, 치료에 내성을 가져오는 EGFR 돌연변이가 발생하지 않아 erlotinib에 대한 교차내성이 생기지 않기 때문인 것으로 설명하였다. 그러나 gefitinib치료에 내성이 발생한 14명의 동양인 비소세포폐암환자에서 erlotinib을 재 투여한 연구에서는 5명(36%)에서 좋은 치료반응을 보였고, 모두 비흡연자로 EGFR 돌연변이를 가지고 있었다³.

Erlotinib과 gefitinib은 모두 EGFR TKIs로 작용기전이 같아서 교차내성이 있을 것으로 생각되지만, gefitinib 치료내성 환자에게 erlotinib이 반응을 보이는 기전에 대해 Cho 등²은 gefitinib과 erlotinib은 각각 일일 표준복용량이 동일하지 않은 점으로 설명하고 있다. 즉, erlotinib은 최대 내성용량인 150 mg이 일일 표준복용량인 데 반해 gefitinib의 일일 표준복용량인 250 mg은 최대 내성용량인 1,000 mg에 비해 상대적으로 적은 양이라는 것이다. 그러나, 이 가설로는 본 증례와 같이 erlotinib의 치료내성 후에 gefitinib에 호전을 보인 경우를 설명할 수는 없다. 본 증례 외에 gefitinib투여 후에 일정 기간이 지난 후 다시 gefitinib을 투여했을 경우에도 일부에서 폐암의 병세를 조절하여 폐암의 진행을 늦춘다는 보고가 있어서¹², gefitinib과 erlotinib의 최대 내성용량 비교만으로 서로 다른 EGFR TKI를 다시 투여할 때 폐암이 호전되는 이유를 설명하기는 어렵다. 다른 가설로는 EGFR TKI에 치료내성이 발생하고 나서 다른 세포독성 항암 화학요법이나 방사선 치료를 시행하면 EGFR TKI를 사용하지 않는 기간 동안에

EGFR TKI 내성을 가진 클론이 감소되면서 EGFR TKI의 재 투여에 반응을 보일 수 있다는 것이다^{3,12}. 본 증례에서도 erlotinib 투약을 멈춘 후에 다른 세포독성 항암제와 방사선치료를 받으면서 다시 gefitinib를 투여할 때까지 15개월 정도의 EGFR TKI의 휴약기간이 있었다. 지금까지는 단지 몇몇 증례보고와 소수의 환자를 대상으로 한 연구여서 EGFR TKI를 사용하지 않은 기간과 EGFR TKI 재 투여 시 치료반응 정도의 상관관계를 정확하게 분석한 자료는 없다. 본 증례의 원발 부위의 암세포를 다시 얻어 EGFR TKI 내성클론 여부를 분석한다면 치료반응의 기전을 알아내는 데 도움이 되겠지만, 뇌 전이까지 된 4기 폐암환자에게 조직검사를 권유하기는 어려웠다.

최근에 EGFR 돌연변이가 발견된 선암환자에게는 EGFR TKI가 첫 번째 항암치료로서 국내에서 보험적용을 받게 되어 EGFR TKI 투약 예가 더 늘어날 것이다. 앞으로 더 많은 비소세포폐암환자를 대상으로 한 연구가 필요하겠지만, erlotinib치료 중 내성이 발생했을 때 다른 세포독성 항암제와 방사선치료 외에 개개 환자의 전신상태와 경제적 상황을 고려하여 gefitinib투약을 고려해 볼 수 있겠다.

참 고 문 헌

1. Lynch TJ, Bell DW, Sordella R, Gurubhagavatula S, Okimoto RA, Brannigan BW, et al. Activating mutations in the epidermal growth factor receptor underlying responsiveness of non-small-cell lung cancer to gefitinib. *N Engl J Med* 2004;350:2129-39.
2. Cho BC, Im CK, Park MS, Kim SK, Chang J, Park JP, et al. Phase II study of erlotinib in advanced non-small-cell lung cancer after failure of gefitinib. *J Clin Oncol* 2007;25:2528-33.
3. Wong AS, Soong R, Seah SB, Lim SW, Chuah KL, Nga ME, et al. Evidence for disease control with erlotinib after gefitinib failure in typical gefitinib-sensitive Asian patients with non-small cell lung cancer. *J Thorac Oncol* 2008;3:400-4.
4. Chang JW, Chou CL, Huang SF, Wang HM, Hsieh JJ, Hsu T, et al. Erlotinib response of EGFR-mutant gefitinib-resistant non-small-cell lung cancer. *Lung Cancer* 2007;58:414-7.
5. Gridelli C, Maione P, Galetta D, Colantuoni G, Del Gaizo F, Ferrara C, et al. Three cases of long-lasting tumor control with erlotinib after progression with gefitinib in advanced non-small cell lung cancer. *J Thorac Oncol* 2007;2:758-61.
6. Kim HK, Ahn MI, Yoo J, Kim CH, Yang HJ, Shim BY.

- Sequential responses of adenocarcinoma of the lung to erlotinib after gefitinib in never smoker Korean woman. *Cancer Res Treat* 2007;39:37-9.
7. Wong AS, Seto KY, Chin TM, Soo RA. Lung cancer response to gefitinib, then erlotinib, then gefitinib again. *J Thorac Oncol* 2008;3:1077-8.
 8. Wu SG, Shih JY, Yu CJ, Yang PC. Lung adenocarcinoma with good response to erlotinib after gefitinib treatment failure and acquired T790M mutation. *J Thorac Oncol* 2008;3:451-2.
 9. Kobayashi S, Boggon TJ, Dayaram T, Jänne PA, Kocher O, Meyerson M, et al. EGFR mutation and resistance of non-small-cell lung cancer to gefitinib. *N Engl J Med* 2005;352:786-92.
 10. Viswanathan A, Pillot G, Govindan R. Lack of response to erlotinib after progression on gefitinib in patients with advanced non-small cell lung cancer. *Lung Cancer* 2005;50:417-8.
 11. Fukui T, Otani S, Hataishi R, Jiang SX, Nishii Y, Igawa S, et al. Successful rechallenge with erlotinib in a patient with EGFR-mutant lung adenocarcinoma who developed gefitinib-related interstitial lung disease. *Cancer Chemother Pharmacol* 2010;65:803-6.
 12. Yokouchi H, Yamazaki K, Kinoshita I, Konishi J, Asahina H, Sukoh N, et al. Clinical benefit of readministration of gefitinib for initial gefitinib-responders with non-small cell lung cancer. *BMC Cancer* 2007;7:51.