

## 결핵성 파괴폐의 흉부 전산화단층촬영 소견 및 폐기능과의 상관관계

계명대학교 의과대학 <sup>1</sup>내과학교실, <sup>2</sup>영상의학교실

채진녕<sup>1</sup>, 정치영<sup>1</sup>, 심상우<sup>1</sup>, 노병학<sup>2</sup>, 전영준<sup>1</sup>

# CT Radiologic Findings in Patients with Tuberculous Destroyed Lung and Correlation with Lung Function

Jin Nyeong Chae, M.D.<sup>1</sup>, Chi Young Jung, M.D.<sup>1</sup>, Sang Woo Shim, M.D.<sup>1</sup>, Byung Hak Rho, M.D.<sup>2</sup>, Young June Jeon, M.D.<sup>1</sup>

Departments of <sup>1</sup>Internal Medicine and <sup>2</sup>Radiology, Keimyung University School of Medicine, Daegu, Korea

**Background:** A tuberculous destroyed lung is sequelae of pulmonary tuberculosis and causes various respiratory symptoms and pulmonary dysfunction. The patients with a tuberculous destroyed lung account for a significant portion of those with chronic lung disease in Korea. However, few reports can be found in the literature. We investigated the computed tomography (CT) findings in a tuberculous destroyed lung and the correlation with lung function.

**Methods:** A retrospective analysis was carried out for 44 patients who were diagnosed with a tuberculous destroyed lung at the Keimyung University Dongsan Hospital between January 2004 and December 2009.

**Results:** A chest CT scan showed various thoracic sequelae of tuberculosis. In lung parenchymal lesions, there were cicatrization atelectasis in 37 cases (84.1%) and emphysema in 13 cases. Bronchiectasis (n=39, 88.6%) was most commonly found in airway lesions. The mean number of destroyed bronchopulmonary segments was 7.7 (range, 4~14). The most common injured segment was the apicoposterior segment of the left upper lobe (n=36, 81.8%). In the pulmonary function test, obstructive ventilatory defects were observed in 31 cases (70.5%), followed by a mixed (n=7) and restrictive ventilatory defect (n=5). The number of destroyed bronchopulmonary segments showed a significant negative correlation with forced vital capacity (FVC), % predicted (r=-0.379, p=0.001) and forced expiratory volume in one second (FEV<sub>1</sub>), % predicted (r= -0.349, p=0.020). After adjustment for age and smoking status (pack-years), the number of destroyed segments also showed a significant negative correlation with FVC, % predicted (B=-0.070, p=0.014) and FEV<sub>1</sub>, % predicted (B=-0.050, p=0.022).

**Conclusion:** Tuberculous destroyed lungs commonly showed obstructive ventilatory defects, possibly due to bronchiectasis and emphysema. There was negative correlation between the extent of destruction and lung function.

**Key Words:** Tuberculosis, Pulmonary/complications; Lung Diseases, Obstructive; Tuberculosis; Bronchiectasis

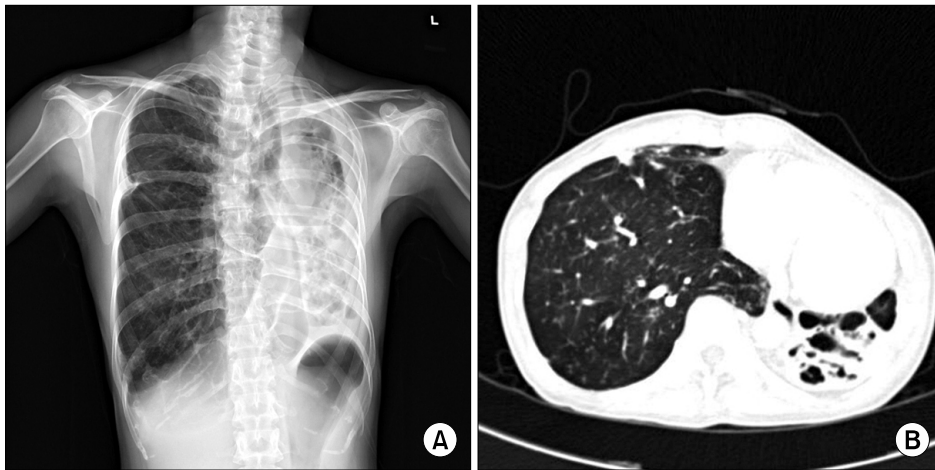
## 서 론

결핵은 2009년도에 전 세계적으로 940만 명의 신환자

가 발생하였고 170만 명이 사망한 사회경제적 부담이 높은 흔한 질환이다<sup>1</sup>. 현재 결핵을 앓고 나서 얼마나 많은 생존자들이 살고 있는지는 정확히 알 수 없다. 하지만 결핵의 유병률과 치료성공률을 고려했을 때, 결핵을 치료받고 생존한 사람들의 수는 상당히 많고 점차로 증가하는 추세이다<sup>1</sup>.

결핵성 파괴폐(tuberculous destroyed lung)는 폐결핵의 발병 초기에 적절한 항결핵치료를 받지 못하였거나 불충분한 치료로 인하여 적어도 한쪽 폐의 광범위한 손상이

Address for correspondence: **Chi Young Jung, M.D.**  
Department of Internal Medicine, Keimyung University School of Medicine, 56, Dalseong-ro, Jung-gu, Daegu 700-712, Korea  
Phone: 82-53-250-8095, Fax: 82-53-250-7434  
E-mail: jcy2475@dsmc.or.kr  
Received: Jul. 7, 2011  
Accepted: Aug. 12, 2011



**Figure 1.** Tuberculous destroyed lung in a 49-year-old man. (A) Chest radiograph shows marked volume loss in the left lung with dilated bronchus. (B) Chest CT scan shows dilatation of bronchus within the collapsed left lower lobe. CT: computed tomography.

발생한 경우이다(Figure 1)<sup>2</sup>. 이는 수년간의 만성적인 진행으로 일어나며 객혈 및 호흡곤란 등의 호흡기 증상과 다양한 폐기능의 장애를 초래한다<sup>2</sup>. 국내에서 결핵성 파괴폐는 여전히 중요한 폐질환의 하나이나, 실제로 많은 경우에서 이런 환자들을 기관지염, 천식, 만성폐쇄성폐질환 또는 기관지확장증으로 치료하는 경우가 많다<sup>3</sup>.

폐결핵은 항결핵치료에 의한 미생물학적 치유 후에도 결핵으로 인한 조직병리학적인 변화에 의해 기관지와 폐실질의 구조적인 변화를 일으킬 수 있으며, 폐결핵으로 치료받은 환자들을 대상으로 한 이전의 연구들에서 폐쇄성, 제한성 또는 복합성 환기장애를 보였었다<sup>4,8</sup>. 최근의 대규모 환자들을 대상으로 한 연구들에서 폐결핵은 독립적으로 폐쇄성 환기장애를 일으키는 위험인자로 평가되었다<sup>9,10</sup>. 하지만 결핵성 파괴폐만을 대상으로 한 연구는 드물며<sup>11,12</sup> 결핵성 파괴폐의 정도가 심할수록 나쁜 예후를 보인다는 연구가 있었으나<sup>12</sup>, 흉부 전산화단층촬영에서 보이는 구조적인 변화들을 분류하고 파괴의 정도와 폐기능 결과와의 관련성에 대한 연구는 거의 없었다.

이에 저자들은 결핵성 파괴폐환자에서 흉부 전산화단층촬영에 근거한 방사선학적 소견과 폐기능 검사 결과 및 이들의 상관관계를 알아보고자 하였다.

## 대상 및 방법

### 1. 대상

2004년 1월부터 2009년 12월까지 계명대학교 동산병원에 내원한 결핵성 파괴폐환자들 중 흉부 전산화단층촬영과 폐기능 검사를 시행한 44명의 환자를 대상으로 후향적으로 조사하였다. 결핵성 파괴폐는 폐결핵의 치료병력이

있는 환자들에서 단순 흉부 방사선촬영상 적어도 한쪽 폐의 1/2 이상의 손상이 관찰되는 경우로 정의하였고<sup>3</sup>, 이전에 폐절제술을 받은 적이 있거나 활동성 폐결핵환자는 연구대상에서 제외하였다. 대상군은 상병코드가 B90.9 호흡기 및 상세불명 결핵의 후유증인 환자 936명에서 흉부 전산화단층촬영을 시행한 191명 중 결핵성 파괴폐에 합당한 병력과 방사선 소견을 가진 56명을 선정하였다. 이들 중 안정 시 폐기능 검사를 시행한 44명을 대상으로 하였다.

### 2. 방법

1) **단순 흉부 방사선촬영 및 흉부 전산화단층촬영:** 단순 흉부 방사선촬영상 병변의 위치에 따라 편측 상부손상, 양측 상부손상, 편측 전폐손상 및 편측 전폐손상과 동반된 반대편 상부손상으로 구분하여 대상군의 분포를 조사하였다.

흉부 전산화단층촬영은 16채널(Sensation 16, Siemens, Erlangen, Germany) 또는 64채널(Sensation 64, Siemens, Erlangen, Germany) 다중 채널 전산화단층촬영으로 시행하였다. 결핵성 파괴폐의 전산화단층촬영 소견은 Kim 등<sup>13</sup>이 정리한 폐결핵의 후유증으로 나타날 수 있는 방사선학적 소견을 참고하여, 폐실질(parenchymal) 병변, 기도(airway) 병변 및 흉막(pleural) 병변으로 분류하였다. 폐실질 병변은 결핵종, 얇은 공동, 무기폐, 파괴병변, 아스페르길루스증, 폐기종성 변화로, 기도 병변은 기관지확장증, 기관지기관지협착증, 기관지결석증으로, 그리고 흉막 병변은 만성 결핵성 농흉, 섬유흉, 흉막 기관지루, 기흉으로 분류하여 대상 환자에서 각 병변의 유무를 조사하였다. 결핵성 파괴폐의 중증도는 총 18개의 기관지 폐구역(우측

10개, 좌측 8개)에서 50%이상 손상된 기관지 폐구역의 수를 세어 측정하였다. 모든 방사선학적 소견은 한 명의 영상의학과 전문의가 환자의 병력과 폐기능 검사 결과를 모르는 상태에서 조사하였다.

**2) 폐기능 검사:** 폐기능 검사는 폐활량 측정기(Vmax 22, Sensormedics Corp., Anaheim, CA, USA)를 이용하여 노력성 호기곡선에서 노력성 폐활량(forced vital capacity, FVC), 일초간 노력성 호기량(forced expiratory volume in 1 second, FEV<sub>1</sub>), 노력성 호기량의 노력성 폐활량에 대한 비(FEV<sub>1</sub>/FVC), 최대 중간 호기 유량(average forced expiratory flow rate over the middle 50% of the FVC, FEF<sub>25~75%</sub>)을 측정하였다. 모든 환자들은 체적변동 기록계를 사용하여 총폐용량(total lung capacity, TLC)과 잔기량(residual volume, RV)을 측정하였다.

FEV<sub>1</sub>/FVC를 제외한 모든 폐기능 검사의 결과는 정상에 측치의 백분율(%)로 표시하였다. 폐기능 검사의 해석은 FEV<sub>1</sub>/FVC <70%이면서 FVC ≥80% 또는 FEV<sub>1</sub>/FVC <70%이고 FVC <80%이면서 TLC ≥80%를 폐쇄성 환기장애, FEV<sub>1</sub>/FVC ≥70%이면서 FVC <80%를 제한성 환기장애, 그리고 FEV<sub>1</sub>/FVC <70%이고 FVC <80%이면서 TLC <80%를 혼합성 환기장애로 정의하였다<sup>14</sup>. 환기장애의 중증도는 폐쇄성의 경우 FEV<sub>1</sub>을 기준으로 하여 80% 미만을 경증, 60% 미만을 중등증, 40% 미만을 중증으로 하였고, 제한성의 경우 FVC를 기준으로 하여 80% 미만을 경증, 60% 미만을 중등증, 50% 미만을 중증으로

분류하였다. 기관지확장제 반응 검사는 FEV<sub>1</sub> 또는 FVC가 기준치 보다 12% 이상 그리고 200 mL 이상 증가가 있는 경우를 유의한 가역성으로 정의하였다<sup>14</sup>.

폐기능 검사는 모든 환자에서 진산화단층촬영 전후 1개월 이내에 시행하였으며, 급성 악화로 내원한 경우에 시행한 것은 제외하였고 안정 시 시행한 폐기능 검사를 선택하였다.

### 3. 통계 분석

연속변수는 평균±표준편차로 표시하였고, 비연속 변수는 빈도(%)로 표시하였다. 흉부 진산화단층촬영상 손상된 기관지 폐구역수와 폐기능 검사 결과와의 상관관계는 Pearson 상관분석을 이용하여 분석하였다. 또 이러한 결과가 연령과 흡연량(갑년)을 고려하였을 때도 독립적인 상관관계를 가지는 지를 알기위해 다중회귀분석을 시행하였다.

통계분석은 MS Window용 SPSS version 15.0 (SPSS Inc., Chicago, IL, USA) 프로그램을 이용하였으며, p값이 0.05 미만일 때 통계학적으로 유의한 것으로 판정하였다.

## 결 과

### 1. 대상군의 특성

총 대상 환자 44명의 평균연령은 62.2±9.4세였으며 남녀비는 2.7:1이었다. 대상군 중 흡연력이 있는 사람은 27명(61.2%)이었고 흡연자의 흡연량은 평균 38.2±22.5갑년이었다. 환자들이 과거 폐결핵치료를 받고 결핵성 파괴 폐를 흉부 진산화단층촬영과 폐기능 검사로 진단받을 때까지의 평균 기간은 28.95±13.05년(범위, 5~61년)이었다(Table 1).

Table 1. Baseline characteristics of the patient with tuberculous destroyed lung

Variables	n=44
Age, yr	62.2±9.4*
Sex	
Male	32 (72.7)
Female	12 (27.3)
Smoking status	
Ever	27 (61.4)
Never	17 (38.6)
Pack-years	38.2±22.5*
Time interval <sup>†</sup> , yr	28.95±13.05*
Range	5~61

Values are presented as number (%) unless otherwise indicated. \*Mean±SD, <sup>†</sup>From previous tuberculosis history to diagnosis of tuberculous destroyed lung by CT and PFT (n=42). CT: computed tomography; PFT: pulmonary function tests; SD: standard deviation.

Table 2. Chest X-ray findings of the patients with tuberculous destroyed lung

Patterns	n=44
Unilateral upper dominant	10 (22.7)
Bilateral upper dominant	12 (27.3)
Unilateral whole lung, Left	14 (31.8)
Unilateral whole lung, Right	2 (4.5)
Unilateral whole lung, Left+Right upper dominant	6 (13.6)

Values are presented as number (%).

## 2. 방사선학적 소견

단순 흉부 방사선촬영상 좌측 전폐손상이 14명(31.8%)으로 가장 많았고 양측 상부손상이 12명(27.3%)으로 두 번째였다(Table 2).

흉부 전산화단층촬영상 폐실질 병변은 무기폐가 37명(84.1%)으로 가장 많았고 폐기종 13명(29.5%), 파괴병변 12명(27.3%) 순이었다. 기도 병변은 대부분의 경우(39명, 88.6%)에 기관지확장증 소견이 있었고, 흉막 병변은 섬유흉이 8명(18.2%)이었다(Table 3).

전산화단층촬영에서 손상된 기관지 폐구역수의 평균은 7.7개(범위, 4~14개)였다. 가장 흔히 손상된 부분은 좌상엽의 위뒤 구역으로 36명(81.8%)에서 관찰되었으며, 설상

엽의 위구역과 아래구역(각각 34명), 좌상엽의 앞구역(33명), 좌하엽의 꼭대기구역(28명), 우상엽의 뒤구역(27명)과 꼭대기구역(23명)이 많았다(Table 4). 대상군에서 좌측의 전 기관지폐구역이 손상된 경우가 19명(43.2%)이었다.

## 3. 폐기능 검사 결과

전체 대상군에서 폐기능 검사 결과의 평균을 보면, FVC의 정상예측치의 %는  $55.3 \pm 14.3\%$ 로 감소되어 있었으며, 기도폐쇄를 반영하는 FEV<sub>1</sub>/FVC는  $56.4 \pm 15.1\%$ 로 감소되었고, FEV<sub>1</sub>의 정상예측치의 %는  $44.1 \pm 19.0\%$ , FEF<sub>25~75%</sub>의 정상예측치의 %는  $29.4 \pm 32.4\%$ 로 모두 낮게 관찰되었다. TLC의 정상예측치의 %는  $93.6 \pm 23.5\%$ 로 정상범위였으나 RV의 정상예측치의 %는  $146.6 \pm 56.2\%$ 로 증가되어

Table 3. CT radiologic findings of the patients with tuberculous destroyed lung

Variables	n=44
Parenchymal lesions	
Cicatrization atelectasis	37 (84.1)
Emphysema	13 (29.5)
Destruction	12 (27.3)
Tuberculoma	1 (2.3)
Cavity, thin-walled	1 (2.3)
Aspergilloma	1 (2.3)
Airway lesions	
Bronchiectasis	39 (88.6)
Pleural lesions	
Fibrothorax	8 (18.2)
Chronic tuberculous empyema	2 (4.5)
Bronchopleural fistula	1 (2.3)

Values are presented as number (%).

CT: computed tomography.

Table 4. Destroyed bronchopulmonary segments in tuberculous destroyed lung

Location of destroyed segment	No. of patients (%)
No. of destroyed segment, mean	7.7 (range, 4~14)
LUL, apicoposterior	36 (81.8)
LUL, lingular superior	34 (77.3)
LUL, lingular inferior	34 (77.3)
LUL, anterior	33 (75.0)
LLL, superior	28 (63.6)
RUL, posterior	27 (61.4)
RUL, apical	23 (52.3)

LUL: left upper lobe; RUL: right upper lobe.

Table 5. Lung function of patient with tuberculous destroyed lung (n=44)

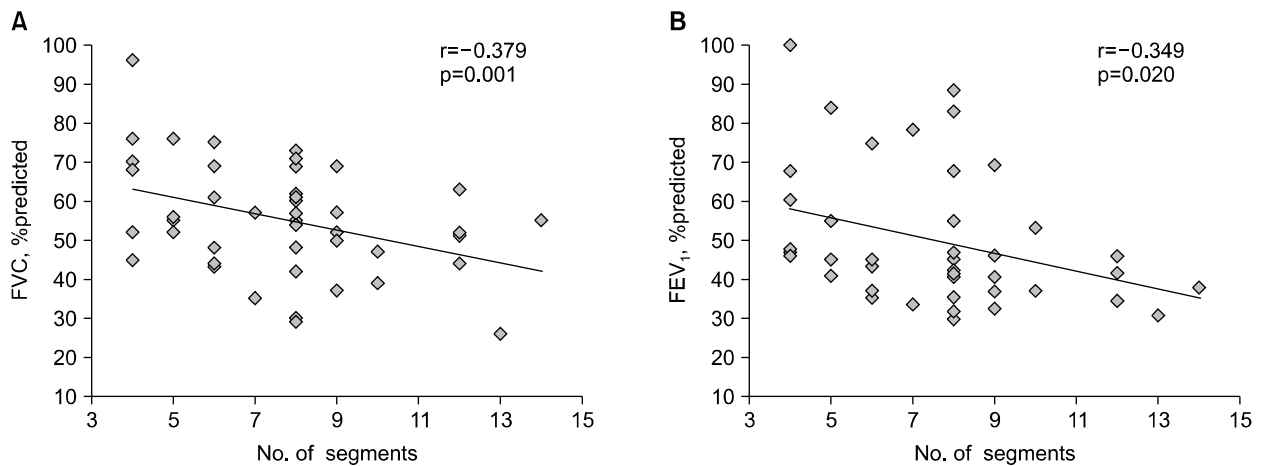
Parameters	Mean $\pm$ SD
FVC, %predicted	55.3 $\pm$ 14.3
FEV <sub>1</sub> , %predicted	44.1 $\pm$ 19.0
FEV <sub>1</sub> /FVC, %	56.4 $\pm$ 15.1
FEF <sub>25~75%</sub> , %predicted	29.4 $\pm$ 32.4
TLC, %predicted	93.6 $\pm$ 23.5
RV, %predicted	146.6 $\pm$ 56.2
Bronchodilator response	All patients are negative

FVC: forced vital capacity; FEV<sub>1</sub>: forced expiratory volume in one second; FEF<sub>25~75%</sub>: forced expiratory flow between 25% and 75%; TLC: total lung capacity; RV: residual volume; SD: standard deviation.

Table 6. Ventilatory impairment and severity in tuberculous destroyed lung

Ventilatory impairment	n=44
Patterns	
Obstructive	31 (70.5)
Restrictive	5 (11.4)
Mixed	7 (15.9)
Normal	1 (2.3)
Severity*	Obstructive <sup>†</sup> /Restrictive <sup>‡</sup>
Mild	5 (13.2)/4 (33.3)
Moderate	8 (21.0)/2 (16.7)
Severe	25 (65.8)/6 (50.0)

Values are presented as number (%) unless otherwise indicated. \*Including mixed type, <sup>†</sup>Obstructive (n=38), <sup>‡</sup>Restrictive (n=12).



**Figure 2.** Correlation between number of destroyed bronchopulmonary segments and FVC, % predicted (A) and FEV<sub>1</sub>, % predicted (B). FVC: forced vital capacity; FEV<sub>1</sub>: forced expiratory volume in one second.

**Table 7.** Multiple regression analysis: relationship between parameters of lung function and number of destroyed bronchopulmonary segments

Parameters	Unstandardized coefficients		Standardized coefficients $\beta$	p-value
	B	Standard error		
FVC, %predicted	-0.070	0.027	-0.386	0.014
FEV <sub>1</sub> , %predicted	-0.050	0.021	-0.363	0.022

Individually adjusted for age and pack-years.

FVC: forced vital capacity; FEV<sub>1</sub>: forced expiratory volume in one second.

있었다. 또 기관지확장제 반응 검사는 모두 음성이었다 (Table 5).

폐쇄성 환기장애만 있었던 환자가 31명(70.5%)으로 가장 많았고, 혼합성 환기장애는 7명(15.9%)이었으며 제한성 환기장애만 있었던 환자는 5명(11.4%)이었다. 폐기능이 정상인 경우도 1명 있었다. 혼합성 환기장애를 포함하여 폐쇄성 환기장애를 보였던 총 38명 환자의 중증도는 중증이 25명(65.8%)과 중등증이 8명(21.0%)이었고, 제한성 환기장애의 경우 6명(50.5%)이 중증이였다(Table 6). 폐쇄성 환기장애의 경우 만성폐쇄성폐질환의 Global Initiative for Chronic Obstructive Lung Disease (GOLD) 진료지침<sup>15</sup>에 따르면 31명(81.6%)이 FEV<sub>1</sub> 50% 미만의 중증과 심한 중증의 단계에 해당하였다.

#### 4. 흉부 전산화단층촬영 소견과 폐기능 검사 결과의 상관관계

전산화단층촬영에서 손상된 기관지 폐구역수는 폐기능

검사 결과 FVC의 정상예측치의 % (Pearson correlation,  $r = -0.379$ ,  $p = 0.001$ )와 FEV<sub>1</sub>의 정상예측치의 % ( $r = -0.349$ ,  $p = 0.020$ )에서 유의한 음의 상관관계를 보였다 (Figure 2). 또한 대상군의 연령과 흡연량(갑년)을 고려하더라도 손상된 기관지 폐구역수는 FVC의 정상예측치의 % ( $B = -0.070$ ,  $p = 0.014$ )와 FEV<sub>1</sub>의 정상예측치의 % ( $B = -0.050$ ,  $p = 0.022$ )에 유의한 음의 관련성이 있었다(Table 7).

## 고찰

결핵으로 인하여 조직병리학적으로 건락성 육아종의 형성, 조직액화 및 공동형성의 소견을 보일 수 있는데, 폐결핵으로 인한 경우 많은 생존자들은 영구적인 해부학적 변화가 발생하여 기관지와 폐실질의 구조적인 변화를 특징으로 하는 호흡기 후유증을 초래할 수 있다<sup>16</sup>. 결핵으로 인한 호흡기 후유증은 폐 내외에 다양하게 발생할 수 있다. 폐실질 병변으로는 결핵종, 얇은 공동, 무기폐, 파괴병

변, 아스페르길루스종, 폐기종성 변화, 기관지원성 암종 등이 있으며, 기도 병변으로는 기관지확장증, 기관지기관지협착증, 기관지결석증 등이 있다. 또 흉막 병변으로는 만성 결핵성 농흉, 섬유흉, 흉막 기관지루, 기흉 등이 있고, 기타 혈관 병변, 종격동 병변, 흉벽 병변이 있을 수 있다<sup>8,17</sup>. 무기폐는 섬유화성 변화에 따라 폐결핵의 치료 후 약 40%까지 발생할 수 있고, 파괴병변도 말기 폐결핵환자들에서는 드물지 않게 관찰된다. 또 기관지확장증은 활동성 폐결핵의 30~60%와 비활동성 폐결핵의 71~86%에서 발생할 수 있는데 대부분 폐실질의 파괴와 섬유화에 의한 2차적인 기관지확장에 의한 것이다<sup>8</sup>. 본 연구에서는 기관지확장증이 88.6%, 무기폐 84.1%, 폐기종 29.5%, 파괴병변 27.3%, 섬유흉 18.2%의 순서로 많이 관찰되었으며, 이러한 결과는 폐결핵으로 상당한 후유증이 발생한 결핵성 파괴폐만을 대상으로 하였으므로 일반적인 폐결핵의 치유 후 소견과는 차이가 있을 수 있다.

Ashour 등<sup>18</sup>은 편측의 결핵성 파괴폐로 전폐절제술을 시행한 13명 중 12명이 좌측이었으며, 문헌고찰을 통하여 172명 중 109명(63%)이 좌측에 병변이 있었음을 보고하면서 이는 좌측 주기관지의 해부학적 특성과 혈류역학적 장애에 의한 것으로 제시하였다. 즉 좌측 주기관지는 우측보다 길고 15% 정도 가늘면서 기관지 주위 공간이 대동맥에 의해 제한적인 상태여서 인접한 림프절의 증대로 인해 폐쇄되기 쉽고, 기관지가 우측에 비해 수평으로 주행하여 객담의 배출에 영향을 미칠 수 있다. 또 기관지가 막히거나, 객담이 정체되거나 폐실질의 감염이 있는 경우 폐동맥 혈류는 속도가 줄거나 멈추게 되고 기관지동맥에서 폐동맥 쪽으로 혈류가 일어나서 림프울혈과 산소분압의 상승을 일으켜 결핵의 진행과 궁극적인 폐의 파괴를 초래한다<sup>18</sup>. 본 연구에서도 단순 흉부 방사선촬영상 좌측 전폐손상이 14명(31.8%)으로 가장 많았고 좌측 전폐손상과 우측 상부손상이 동반된 6명을 포함하면 45.4%에서 좌측 전폐손상이 동반되었으나 우측 전폐손상은 2명(4.5%)에 불과하였다. 이는 흉부 전산화단층촬영에서 좌상엽과 설상엽이 각각 약 80%를 차지할 정도로 가장 많이 손상된 부분이었으며, 좌측의 전 기관지 폐구역을 침범한 경우가 19명(43.2%)이었다는 소견과 일치하였다.

본 연구에서 결핵성 파괴폐는 기도폐쇄를 반영하는 FEV<sub>1</sub>/FVC의 평균값이 60% 이하로 감소를 보였고, 폐쇄성 환기장애의 중증도를 반영하는 FEV<sub>1</sub>은 평균값의 감소와 더불어 손상된 기관지 폐구역수에 따라 유의하게 감소되는 소견을 보였다. FVC도 평균값의 감소와 손상된 기관지

폐구역수에 따라 유의한 감소를 보였으나, TLC는 평균값이 정상범위였으며 손상된 기관지 폐구역수에 따라 유의한 변화도 없었다. 손상된 기관지 폐구역수와 유의한 상관관계는 없었지만 RV의 경우 평균값은 140% 이상으로 증가되었으며, 이는 기도폐쇄로 인한 공기가둠(air trapping)을 반영한 결과로 고려할 수 있겠다. 이러한 폐기능 결과는 결핵성 파괴폐에서 주된 환기역학은 폐쇄성 환기장애임을 제시한다. 실제로 대상군에서 혼합성 환기장애를 포함하여 폐쇄성 환기장애를 가진 경우가 86.4%였으나 제한성 환기장애는 26.3%에 불과하였다.

Willcox와 Ferguson<sup>4</sup>은 폐결핵으로 치료받은 환자의 68%에서 폐쇄성 환기장애를 보였으며, 단순 흉부 사진 상의 폐손상 범위가 증가할수록 FEV<sub>1</sub>은 감소하였다고 보고하였다. 이들은 결론적으로 폐결핵으로 치료받은 사람들에서 만성 폐쇄성 기도질환이 발생할 수 있다고 하였다. Snider 등<sup>5</sup>은 폐결핵으로 요양소에서 단기간 입원치료를 받은 환자를 대상으로 제한성 환기장애 24%, 폐쇄성 환기장애 23%, 혼합성 환기장애 19%, 정상 34%로 고르게 분포된 환기장애의 양상을 보고하였다. 또 단순 흉부 방사선촬영상 폐손상이 심할수록 폐기능의 FEV<sub>1</sub>, VC, FEV<sub>1</sub>/VC가 감소하는 소견을 보여 이는 단순 흉부 방사선 소견이 환기장애를 반영할 수 있다는 사실을 시사하였다. Hnizdo 등<sup>6</sup>이 광부들을 대상으로 한 연구에서 53%가 폐기능의 이상 소견을 보였으며 결핵에 이환된 횡수가 증가할수록 폐기능의 장애도 더 나빠짐을 알 수 있었다. 즉 1회, 2회, 3회의 병력에 대해서 18.4%, 27.1%, 35.2%에서 FEV<sub>1</sub> < 80%의 기류장애 소견을 보였다. Pasipanodya 등<sup>7</sup>은 최근에 폐결핵으로 치료받은 환자들의 59%에서 폐기능의 장애를 보였고, 제한성 환기장애가 31%로 가장 많았고 폐쇄성 환기장애가 15%, 혼합성 환기장애가 13%였다고 보고하였다. Plit 등<sup>8</sup>은 항결핵치료 후 상당수에서 폐기능의 향상을 보이나 폐쇄성 환기장애가 28%, 제한성 환기장애가 24%에서 남아있고, 단순 흉부 방사선 소견상 폐손상의 정도와 FEV<sub>1</sub>은 음의 상관관계가 있음을 보고하였다.

이들 연구들에서는 본 연구와 달리 폐쇄성 환기장애가 비교적 낮게 보고되고 있는데 이는 이들의 대상군이 한쪽 폐의 1/2 이상이 손상된 결핵성 파괴폐를 대상으로 한 것이 아니라 일반적으로 폐결핵으로 치료 받은 환자를 대상으로 하였기 때문으로 생각된다. 따라서 본 연구에서는 정상 폐기능을 가진 경우가 1명밖에 없었으나 이들 연구에서는 폐기능이 정상인 경우가 15%에서 47%로 높은 비율을 차지하였다<sup>4,5,7,8</sup>. 국내에서 결핵성 파괴폐 환자를 대

상으로 한 소규모 연구에서는 폐쇄성 환기장애가 86.4%로 저자들의 경우에서처럼 높은 비율을 차지하였고, 이들의 평균 FEV<sub>1</sub>은 47.3%로 저자들의 44.1%와 유사하였다<sup>11</sup>.

최근 전 세계적으로 결핵의 부담이 높은 국가(high burden country)의 하나인 중국에서 시행된 연구에서 단순 흉부 방사선상 과거 폐결핵의 병변은 흡연량에 관계없이 기류폐쇄의 위험인자였다<sup>9</sup>. 국내에서의 대규모 환자들을 대상으로 한 연구에서도 과거 폐결핵의 병변은 폐쇄성 폐질환의 독립적인 위험인자였고, 폐병변이 심한 경우를 제외한 경우에도 같은 결과를 보였다<sup>10</sup>.

폐결핵으로 인한 기류폐쇄의 기전은 여전히 명확하지 않으나 다음과 같이 추론하고 있다. 첫째, 기관지결핵이나 결핵성 림프절염에 의한 병변에 따른 기도협착이 발생할 수 있다<sup>9,10</sup>. 둘째, 결핵에 의한 기질 금속 단백질해 효소(matrix metalloproteinase)의 조절곤란으로 인한 광범위한 폐실질의 파괴가 나타날 수 있다<sup>9,19</sup>. 폐실질의 파괴는 폐탄성을 떨어뜨려 말초 기도가 허탈되고 공기가둠을 초래한다<sup>20</sup>. 즉, 이러한 기도와 폐실질의 손상은 기도폐쇄와 폐쇄성 환기장애를 발생시킬 수 있을 것이다.

만성폐쇄성폐질환에서 흉부 전산화단층촬영을 이용한 폐기종의 정량적인 측정에 대한 연구들은 폐용적 감소술(lung volume reduction surgery) 전 환자의 적절한 선택이나 공기가둠 등의 측정에도 이용되고 있다<sup>21</sup>. 또 폐기종의 정량적인 측정을 이용하여 폐기능 결과와의 상관관계에 대해서도 여러 연구가 있었다<sup>22,23</sup>. 기관지확장증의 경우에도 기류폐쇄를 일으키는 것으로 알려져 있으며<sup>24</sup>, 흉부 전산화단층촬영을 이용하여 폐기능과의 연관성에 대한 많은 연구가 있어왔다<sup>25-27</sup>. Loubeyre 등<sup>25</sup>은 기관지확장증 환자의 45%에서 폐기종이 동반됨을 흉부 전산화단층촬영 소견으로 확인하였고, 폐기종이 동반된 군이 그렇지 않은 군에 비해 더 심한 기도폐쇄와 공기가둠을 보였다고 보고하였다. Roberts 등<sup>26</sup>은 기관지확장증의 전산화단층촬영상 들숨과 날숨 시 영상의 특성을 이용한 연구에서 기도폐쇄는 기관지 벽의 두께와 날숨 시 전산화단층촬영상 저음영과 유의한 음의 상관관계를 보여서, 소기도와 중간기도의 내인성 질환을 기관지확장증에서 폐쇄성 환기장애의 주요한 원인으로 제시하였다.

본 연구에서 결핵성 파괴폐환자의 약 90%에서 기관지확장증의 병변을 가지며 이들 중 약 30%에서 폐기종이 동반되는 소견을 보였으므로, 이들 병변에 의해 심한 폐쇄성 환기장애의 소견이 나타났던 것으로 생각된다. 하지만 전산화단층촬영상 날숨 시 영상의 특성을 이용한 분석은

시행하지 못하였다.

본 연구의 대상환자들이 기관지확장증에 모두 음성반응을 보였는데 이는 국내에서의 다른 두 연구들에서 모두 음성반응과 13.6%에서 양성반응을 보인 결과와 유사하였다<sup>3,11</sup>. 실제로 이러한 낮은 비율의 기관지확장증에 대한 반응은 만성폐쇄성폐질환과 비교하여 치료반응에 따른 차이로 나타날 수 있을 것이다<sup>3</sup>. 이러한 결과를 바탕으로 하여 향후 결핵성 파괴폐의 치료에서 만성폐쇄성폐질환의 치료에 사용 중인 흡입용 기관지확장제와 흡입용 스테로이드제를 어떤 기준으로 사용하는 것이 효과적인지에 대한 전향적인 연구가 필요할 것으로 생각된다.

이전의 연구들에서도 방사선학적 소견과 폐기능 지표 간에 상관관계가 있음을 알 수 있었으나<sup>4,5,8</sup>, 이들은 모두 단순 흉부 방사선촬영에 근거한 연구로 본 연구에서는 흉부 전산화단층촬영을 이용하여 보다 정확하게 파괴된 폐의 범위를 측정하여 폐기능 결과와의 상관관계를 확인한 차이가 있겠다. 즉 전산화단층촬영상 폐손상이 심할수록 폐기능 지표인 FEV<sub>1</sub>과 FVC가 유의하게 감소하는 소견을 보였으며, 결핵성 파괴폐에서는 흉부 전산화단층촬영상 파괴된 폐의 정량적인 측정이 폐기능을 잘 반영하는 것으로 생각된다.

본 연구의 제한점은 후향적 조사로서 대상환자들이 적고 흉부 전산화단층촬영과 폐기능 검사를 모두 시행한 환자들만 선택하여 전체 결핵성 파괴폐 환자군을 잘 대표한다고 하기 어렵다. 또 대상환자들에서 다른 원인으로 인한 폐기능 장애의 가능성을 배제할 수 없다는 점이다. 예를 들면 나무연기와 같은 생물자원연료의 연기에 대한 장기적인 노출로 인하여 기관지에 협착이 발생하는 기관지탄분 섬유화증은 주로 폐쇄성 환기장애를 보이며 결핵과도 관련성이 있는 것으로 알려져 있으나<sup>28</sup>, 이러한 질환의 동반여부에 대한 조사는 하지 못하였다.

결론적으로 결핵성 파괴폐는 주로 좌측과 양측 상부에 발생하며 대부분 폐쇄성 환기장애를 보이는데 이는 흉부 전산화단층촬영에서 주로 관찰되는 기관지확장증과 폐기종에 의한 것으로 생각된다. 방사선학적 파괴폐의 정도가 심할수록 폐기능 검사의 FVC의 정상 예측치의 %와 FEV<sub>1</sub>의 정상 예측치의 %가 감소하는 연관성을 보였다.

## 참 고 문 헌

1. World Health Organization (WHO). Tuberculosis (TB): global tuberculosis control 2010. Geneva, Switzerland:

- WHO; c2011 [cited 2011 Sep 16]. Available from: [http://www.who.int/tb/publications/global\\_report/2010/en](http://www.who.int/tb/publications/global_report/2010/en).
2. Bobrowitz ID, Rodescu D, Marcus H, Abeles H. The destroyed tuberculous lung. *Scand J Respir Dis* 1974; 55:82-8.
  3. Lee JH, Chang JH. Lung function in patients with chronic airflow obstruction due to tuberculous destroyed lung. *Respir Med* 2003;97:1237-42.
  4. Willcox PA, Ferguson AD. Chronic obstructive airways disease following treated pulmonary tuberculosis. *Respir Med* 1989;83:195-8.
  5. Snider GL, Doctor L, Demas TA, Shaw AR. Obstructive airway disease in patients with treated pulmonary tuberculosis. *Am Rev Respir Dis* 1971;103:625-40.
  6. Hnizdo E, Singh T, Churchyard G. Chronic pulmonary function impairment caused by initial and recurrent pulmonary tuberculosis following treatment. *Thorax* 2000;55:32-8.
  7. Pasipanodya JG, Miller TL, Vecino M, Munguia G, Garmon R, Bae S, et al. Pulmonary impairment after tuberculosis. *Chest* 2007;131:1817-24.
  8. Plit ML, Anderson R, Van Rensburg CE, Page-Shipp L, Blott JA, Fresen JL, et al. Influence of antimicrobial chemotherapy on spirometric parameters and pro-inflammatory indices in severe pulmonary tuberculosis. *Eur Respir J* 1998;12:351-6.
  9. Lam KB, Jiang CQ, Jordan RE, Miller MR, Zhang WS, Cheng KK, et al. Prior TB, smoking, and airflow obstruction: a cross-sectional analysis of the Guangzhou Biobank Cohort Study. *Chest* 2010;137:593-600.
  10. Lee SW, Kim YS, Kim DS, Oh YM, Lee SD. The risk of obstructive lung disease by previous pulmonary tuberculosis in a country with intermediate burden of tuberculosis. *J Korean Med Sci* 2011;26:268-73.
  11. Lee BH, Kim YS, Lee KD, Lee JH, Kim SH. Health-related quality of life measurement with St. George's respiratory questionnaire in post-tuberculous destroyed lung. *Tuberc Respir Dis* 2008;65:183-90.
  12. Ryu YJ, Lee JH, Chun EM, Chang JH, Shim SS. Clinical outcomes and prognostic factors in patients with tuberculous destroyed lung. *Int J Tuberc Lung Dis* 2011;15: 246-50.
  13. Kim HY, Song KS, Goo JM, Lee JS, Lee KS, Lim TH. Thoracic sequelae and complications of tuberculosis. *Radiographics* 2001;21:839-58.
  14. American Thoracic Society. Lung function testing: selection of reference values and interpretative strategies. *Am Rev Respir Dis* 1991;144:1202-18.
  15. The global initiative for chronic obstructive lung disease (GOLD). GOLD [Homepage]. GOLD; c2010-2011 [cited 2011 Sep 17]. Available from: <http://www.goldcopd.org>.
  16. Long R, Maycher B, Dhar A, Manfreda J, Hershfield E, Anthonisen N. Pulmonary tuberculosis treated with directly observed therapy: serial changes in lung structure and function. *Chest* 1998;113:933-43.
  17. Im JG, Itoh H, Lee KS, Han MC. CT-pathology correlation of pulmonary tuberculosis. *Crit Rev Diagn Imaging* 1995;36:227-85.
  18. Ashour M, Pandya L, Mezraqi A, Qutashat W, Desouki M, al-Sharif N, et al. Unilateral post-tuberculous lung destruction: the left bronchus syndrome. *Thorax* 1990; 45:210-2.
  19. Elkington PT, Friedland JS. Matrix metalloproteinases in destructive pulmonary pathology. *Thorax* 2006;61:259-66.
  20. Jordan TS, Spencer EM, Davies P. Tuberculosis, bronchiectasis and chronic airflow obstruction. *Respirology* 2010;15:623-8.
  21. Cleverley JR, Müller NL. Advances in radiologic assessment of chronic obstructive pulmonary disease. *Clin Chest Med* 2000;21:653-63.
  22. Madani A, Keyzer C, Gevenois PA. Quantitative computed tomography assessment of lung structure and function in pulmonary emphysema. *Eur Respir J* 2001; 18:720-30.
  23. Kinsella M, Müller NL, Abboud RT, Morrison NJ, DyBuncio A. Quantitation of emphysema by computed tomography using a "density mask" program and correlation with pulmonary function tests. *Chest* 1990;97: 315-21.
  24. Pande JN, Jain BP, Gupta RG, Guleria JS. Pulmonary ventilation and gas exchange in bronchiectasis. *Thorax* 1971;26:727-33.
  25. Loubeyre P, Paret M, Revel D, Wiesendanger T, Brune J. Thin-section CT detection of emphysema associated with bronchiectasis and correlation with pulmonary function tests. *Chest* 1996;109:360-5.
  26. Roberts HR, Wells AU, Milne DG, Rubens MB, Kolbe J, Cole PJ, et al. Airflow obstruction in bronchiectasis: correlation between computed tomography features and pulmonary function tests. *Thorax* 2000;55:198-204.
  27. Kim YJ, Park JY, Won JH, Kim CH, Kang DS, Jung TH. Lung volumes and diffusing capacity in bronchiectasis: correlation with the findings of high resolutional CT. *Tuberc Respir Dis* 1999;46:489-99.
  28. Kim YJ, Jung CY, Shin HW, Lee BK. Biomass smoke induced bronchial anthracofibrosis: presenting features and clinical course. *Respir Med* 2009;103:757-65.