

폐렴환자에서 진동 공명 영상 검사(VRI)의 유용성

¹건국대학교 의학전문대학원 내과학교실, ²건국대학교 충주병원 내과학교실

박유진¹, 박중희¹, 홍미진¹, 김원동¹, 이계영¹, 김순중¹, 김희정¹, 하경원², 전규락², 김현애¹, 유광하¹

Usefulness of Vibration Response Imaging (VRI) for Pneumonia Patients

Eugene Park, M.D.¹, Jung Hee Park, M.D.¹, Mi-Jin Hong, M.D.¹, Won Dong Kim, M.D., Ph.D.¹, Kye Young Lee, M.D., Ph.D.¹, Sun Jong Kim, M.D., Ph.D.¹, Hee Joung Kim, M.D.¹, Kyoung-Won Ha, M.D., Ph.D.², Gyu Rak Chon, M.D.², Hyun Ai Kim, B.A.¹, Kwang Ha Yoo, M.D., Ph.D.¹

Department of Internal Medicine, ¹Konkuk University School of Medicine, Seoul, ²Konkuk University Chungju Hospital, Chungju, Korea

Background: Pneumonia is commonly seen in outpatient clinics, it is widely known as the most common cause of death from infectious disease. Pneumonia has been diagnosed by its typical symptoms, chest X-ray and blood tests. However, both chest X-rays and blood tests have limitations in diagnosis. Thus primary care clinicians usually have been constrained due to a lack of adequate diagnostic tools. Vibration response imaging (VRI) is a newly emerging diagnostic modality, and its procedure is non-invasive, radiation-free, and easy to handle. This study was designed to evaluate the diagnostic usefulness of the VRI test among pneumonia patients and to consider its correlation with other conventional tests such as Chest X-ray, laboratory tests and clinical symptoms.

Methods: VRI was performed in 46 patients diagnosed with pneumonia in Konkuk University Medical Center. VRI was assessed in a private and quiet room twice: before and after the treatment. Sensors for VRI were placed on a patient's back at regular intervals; they detected pulmonary vibration energy produced when respiration occurred and presented as specific images. Any modifications either in chest X-ray, C-reactive protein (CRP), white blood cell count (WBC) or body temperature were compared with changes in VRI image during a given time course.

Results: VRI, chest X-ray and CRP scores were significantly improved after treatment. Correlation between VRI and other tests was not clearly indicated among all patients. But relatively severe pneumonia patients showed correlations between VRI and chest X-ray, as well as between VRI and CRP.

Conclusion: This study demonstrates that VRI can be safely applied to patients with pneumonia.

Key Words: Respiratory Sounds; Vibration; Pneumonia

서 론

폐렴은 세균 및 진균, 바이러스 등에 의해 폐 실질에 발생하는 급성 감염성 질환으로 정의되고, 감염경로에 따

라 지역사회획득 폐렴(community-acquired pneumonia), 보건관련 폐렴(health care-associated pneumonia)으로 나뉜다. 지역사회획득 폐렴은 외래에서 흔히 볼 수 있는 호흡기 질환으로 인구 1,000명당 1년에 1.6~12명 가량 발생하고, 그 중 1/5은 입원을 필요로 한다^{1,3}. 폐렴은 외래에서 치료가 가능한 경한 증상부터 입원을 요하는 중증 증상까지 아주 다양하며 노인이나, 기저 질환을 가지고 있는 경우, 높은 사망률을 보이고 있다⁴. 폐렴의 진단은 증상(기침, 가래)과 징후(발열, 빈맥, 수포음)와 흉부 X선 검사를 이용해서 검사 시에 진단의 민감도는 50% 이상을

Address for correspondence: Kwang Ha Yoo, M.D., Ph.D.
Division of Pulmonology, Konkuk University Medical Center, 4-12, Hwayang-dong, Gwangjin-gu, Seoul 143-792, Korea
Phone: 82-2-2030-5060, Fax: 82-2-2030-7458
E-mail: khyou@kuh.ac.kr

Received: Feb. 13, 2011

Accepted: Jun. 21, 2011

보고하였다⁵. 폐렴의 호전 여부를 확인하기 위해서는, 혈액검사 및 흉부 X선 검사 등을 이용할 수 있다. 혈액학적 검사에서 C-반응성 단백질(C-reactive protein, CRP)의 경우 40 mg/L 이상을 보일 때, 박테리아성 폐렴 진단의 민감도 및 특이도는 70%, 90%를 보였다. 또한 폐렴 진단의 의심스러운 상황에서 CRP 100 mg/L 이상의 경우에는 항생제 시작이나 추가적인 흉부 방사선 검사 적응증이 되는 것으로 보고하였다⁶.

혈액 검사의 경우 침습적이며, 결과 확인이 즉시 되지 않고, 검사를 시행할 수 있는 장비가 필요하기 때문에 일차 의료기관에서 일상적인 검사로 이용하기에는 한계가 있다. 또한 흉부 방사선의 경우 임상 양상보다 늦게 호전을 보이고, 임신부나, 방사선 노출을 꺼려하는 경우에도, 검사 시행에 어려움이 있으며 차폐 장치와 기계 및 검사자가 필요해 인력 및 경제적인 제약을 가지고 있는 일차 의료기관의 경우 일상적인 검사로서 그 유용성에 제한이 있다. 이학적 검사의 경우 청진이 중요한 검사 소견이나, 폐음의 청취 가능한 영역이 좁고 관찰자의 기술에 의존하는 바가 크다^{7,8}. 따라서 일반적으로 폐렴환자의 추적관찰에 이용되는 방사선 검사, 검사실 혈액 소견, 이학적 검사 등은 전문분야가 없는 일차 진료기관의 경우 사용에 한계점을 가지고 있다.

호흡음은 폐와 기도에서 발생하는 공기와류와 진동에 의해 발생되는데 이때 발생된 음향에너지가 폐와 흉벽을 거치면서 일부 산란된 후 피부로 전도되어 들리게 된다. 최근에 개발되어 그 이용 영역이 점차 확산되고 있는 진동 공명 영상 검사(Vibration response imaging, VRI)는 흡기와 호기에 생성되는 폐진동을 센서를 이용해 측정하여 이미지로 표시하는 진단 도구로 폐진동은 전자 청진기의 원리로 구성된 센서에 측정되며, 센서의 신호는 컴퓨터로 전송되고 VRI 소프트웨어에 의해 분석되어 컴퓨터 모니터에 그림 및 음향으로 표시된다^{7,9,10}. VRI는 비침습적이며, 방사선 노출이 없고, 합병증이 거의 없으며, 최소한의 환자 협조로, 폐 영역별 검사가 가능한 장점을 가지고 있다. Mor 등¹¹은 폐렴환자와 정상환자를 대상으로 VRI 검사를 시행하여, 폐렴 진단의 민감도와 특이도를 90%와 87.5%로 보고하여 폐렴 진단에 유용한 검사임을 보고하였다. 또한 정상인 29명을 대상으로 한 VRI 검사의 재현성 연구에서, 높은 급간 상관점수(interclass correlation score)를 보였고(0.86), 이후 다른 3시점의 검사에서도 유사한 결과가 보고되어, 검사의 재현성이 높은 것을 알 수 있었다¹². 하지만, 아직까지 VRI 검사가 폐렴환자의 추적관찰 검사

에 유용한지에 관한 연구는 없었다. 본 연구는 폐렴환자의 추적관찰에 대한 VRI 검사의 유용성을 알아보기 위한 목적으로 폐렴치료 전 후 대상자의 혈액 검사, 흉부 X선 검사, 발열 등의 호전과 VRI 호전의 연관성을 알아보기 위해 시행하였다.

대상 및 방법

1. 연구대상자

본 논문은 단일 기관, 전향적 연구집단을 대상으로 하였다. 2009년 6월 1일부터 2010년 8월 31일까지 지역사회 획득 폐렴으로 본원 호흡기센터에 입원한 만 20세 이상의 성인을 대상으로 시간 경과에 따른 VRI 검사 및 흉부 X선 검사, CRP, 백혈구 수치(white blood cell count, WBC), 발열의 변화를 보았다. 본 연구에서 폐렴의 정의는 전형적인 기침, 가래, 흉통, 객담 등의 증상 중 2가지 이상이 있으며, 발열이나 수포음, 호흡음 감소 등의 임상징후가 하나 이상 있고, 흉부 사진상에서 폐렴을 시사하는 침윤 소견이 있는 경우로 하였다. 총 54명의 환자를 대상으로 검사를 시행하였고, 이 중 흉수(pleural effusion) 및 결핵 후 폐손상(TB destroyed lung)과 같이 호흡음에 영향을 미칠 수 있는 환자 4명은 제외하였고, 초기치료 실패를 보인 환자 4명도 제외하여 총 46명의 환자를 대상으로 연구를 진행하였다. 초기치료 실패의 정의는 4일 이후에도 지속적인 CRP의 상승이나 임상증상의 악화 등으로 항생제를 변경하여 투약한 환자이다. 본 연구는 건국대학교병원의 연구심사 승인을 받았다.

2. VRI 기기

진동 공명 영상 검사(Vibration Response Imaging device, VRI, Deep Breeze Ltd, Or-Akiva, Israel)는 환자 입원 후, 주위 소음으로부터 차단된 공간에서 검사를 시행하였다.

VRI의 전자 청진기에 해당하는 각 센서는 일정하게 배치되어 실리콘 재질의 컵 안에 들어 있으며 컴퓨터에 의해 진공압력이 일정하게 유지되어 통증이나 이물감 없이 대상자의 등에 부착하기 쉽도록 되어 있다(Figure 1A). VRI는 특정 주파수 밴드(frequency band)를 탐지하기 위해 다단계의 필터링 과정을 거치는데 필터링은 신호의 변형이나 배경잡음, 심장, 근육에서 생성되는 소음 등의 간섭을 감소시키며 폐 음향 신호를 강화한다.

호흡에 의해 발생하는 진동에너지를 좌·우 폐의 상엽,

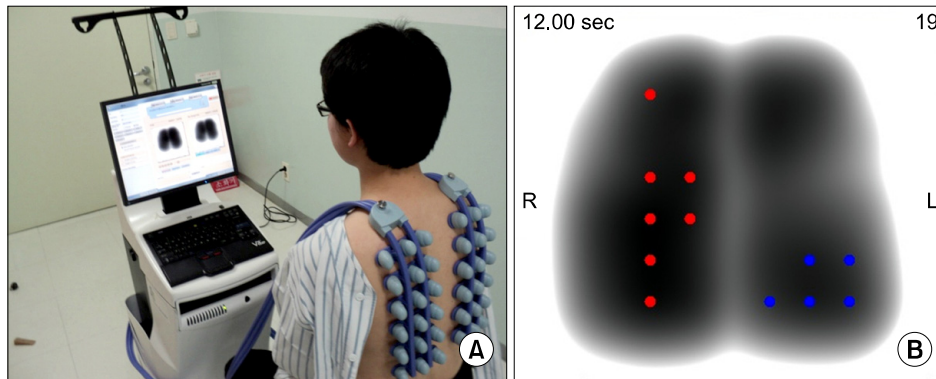


Figure 1. (A) Sensors of VRI device were scattered on patient's back at a regular extent; the sensors were enclosed by silicon cups and vacuum pressure inside was regularly controlled by a computer. Respiratory sound was initially filtered; then amplified into sound signal. The sound signal was recorded as digital signal that had been transduced from its original analogue signal. (B) Recorded signal was shown in black at high energy intensity, while it was in gray when low energy intensity. It was white when vibration was absent; it was indicated as blue dots when crackles with specific frequency at each sensor were detected. Also it was presented as red dots when wheezing was observed.

중엽, 하엽에 따라 지역적으로 분석하여 %로 모니터에 나타낸다. 각 센서에서 측정된 전체 진동에너지는 호흡 주기 별로 강도막대(intensity bar)와 그래프로 표시되며, 높은 에너지 강도는 검게, 낮은 에너지 강도는 회색으로 표현된다. 진동이 없는 경우에는 하얗게 표현되고, 각 센서에서 특정 주파수의 수포음(crackle)이 관찰되면 파랑 점으로 표시되며, 천명음(wheezing)이 관찰되면 빨간 점으로 표시된다(Figure 1B). 공간 점유성 병변(space occupying lesion)으로 인한 폐의 구조적 변화와 기관지 폐쇄(bronchial obstruction), 만성 폐쇄성 폐질환(chronic obstructive pulmonary disease) 등의 기능적 변화에 의해 호흡음이 변하게 되면(폐진동의 변화 유발) 정상 소견과 다른 형태로 모니터에 표시되게 된다¹³.

3. VRI와 다른 검사결과의 해석

VRI 검사의 해석은 수포음 혹은 천명음을 표시하는 점(dot)의 분포 영역과 발생 개수 및 강도를 이용하며 이러한 비정상 소견의 감소 유무로 호전 상태를 비교할 수 있다. 본 연구에서는 36개의 센서가 분포하는 폐야에서 수포음이 관찰된 부분의 치료 전후 변화를 비교하였다.

CRP 및 WBC, 발열은 VRI 검사 시행 시 체크하여, 치료 경과 동안의 변화 양상을 비교하였다. 흉부 X선 검사는 폐야를 총 14분절로 세분화하여 치료경과 동안의 변화범위를 비교하였다. 흉부 방사선 검사는 2차원 형태이기 때문에 폐야 분절을 판독이 가능한 부분을 중심으로 오른쪽 폐 상엽(upper lobe)은 꼭대기 구역(apical segment)과 뒤

구역(posterior segment)을 합쳐 한 부위로, 앞 구역(anterior segment)을 한 부위로, 중엽(middle lobe)은 가쪽 구역(lateral segment)을 한 부위, 안쪽 구역(medial segment)을 한 부위로, 하엽(lower lobe)의 경우 위 구역(superior segment)을 한 부위로, 안쪽(medial), 가쪽(lateral)을 각각 한 부위로 구별하였다. 위의 구별로 오른쪽 폐는 총 7분절로 세분화 하였고, 왼쪽 폐야는 중엽대신 설엽(lingual lobe)을 같은 방법으로 나누어 7분절로 세분화하여, 전체 폐야를 총 14개 분절로 구분하였다. 항생제 치료 전후에 VRI 검사를 통하여 천명음을 확인하였고, 천명음이 체크되는 부위의 감소를 치료로 인한 호전으로 평가하였다.

4. 통계학적 방법

VRI 및 CRP, WBC, 체온의 치료 전후 변화양상을 파악하기 위해서 paired t-test를 이용하였다. VRI 검사의 호전 양상과 흉부 X선, CRP, WBC, 발열 호전의 변화 양상의 변화를 비교하기 위해, SPSS version 12 (SPSS Inc., Chicago, IL, USA) 프로그램을 이용하여, 상관계수를 구하였다. 특히, 세분화 집단으로 폐렴의 중증도가 심한 환자 군에서는 천명음 등의 이학적 검사 소견의 변화가 클 것으로 생각되었다. 폐렴의 중증도를 보는 기준으로 confusion, uremia, respiratory rate, blood pressure (CURB)-65를 이용하였는데, 이는 의식상태의 착란이나, Urea가 7 mmol/L 이상, 분당 호흡수 30회 이상, 혈압이 수축기 90 mm Hg 미만 혹은 이완기 60 mm Hg 이하, 나이 65세

이상을 각 1점으로 하여 점수를 구하게 되고, 폐렴의 중증도를 잘 반영하는 것으로 알려져 있다¹⁴. 본 연구에서 CURB-65 점수가 1점인 환자가 20명, 2점이 3명, 2점 이상의 환자군은 존재하지 않았다. 이를 바탕으로 CURB-65 점수 1점 이상인 비교적 심한 폐렴 환자 군에서 각 검사 (VRI, 흉부 X선, CRP, WBC, 발열) 간의 상관관계를 비교하였다.

결 과

1. 환자군 특성

총 연구대상자 46명의 평균연령은 59.4세였으며 남성이 26명(57%)이었다. 이 중 전체 집단에서 기저질환으로 천식환자 1명, 폐쇄성 폐질환환자 7명이 포함되었다. 흡연력은 전체 집단에서 현재 흡연자 10명, 과거 흡연자 13

Table 1. Baseline characteristics of the 46 patients

No. of patients	46
Sex, M : F	26 : 20
Age, yr	59.4±5.1
Body weight, kg	60.6±3.2
Height, cm	162±2.7
Smoking	
No. of Current smoker	10
No. of Ex-smoker	13
Co-morbidity	
COPD	7
Asthma	1
Follow up period, day	7.1±2.6

Values are presented as mean±SD.

COPD: chronic obstructive pulmonary disease; SD: standard deviation.

Table 2. Mean value of each diagnostic tools detected initially and after treatment

	Pre-treatment	Post-treatment	p-value
VRI, area	7.4±3.0	3.9±2.2	0.005
CRP, mg/dL	9.6±2.2	2.4±1.1	0.001
Chest X-ray, area	3.2±0.9	1.8±0.5	0.001
WBC, ×10 ³ /μL	10.5±1.4	8.0±1.4	0.001
Fever, °C	36.4±0.2	36.2±0.1	0.185

Values are presented as mean±SD.

VRI: vibration response imaging; CRP: C-reactive protein; WBC: white blood cell count; SD: standard deviation.

명이었다. 평균 추적관찰 기간은 7.1일이었다(Table 1).

2. 각 검사별 치료 전후 호전 유무

VRI 검사상 치료 전 평균 7.4개 영역에서 수포음 (crackle)이 관찰되었으나, 치료 후에는 3.9개 영역으로 통계적으로 유의하게 감소하였다(p=0.001, Table 2). CRP의 경우 치료 전 9.6 mg/dL에서 2.4 mg/dL로 감소하였다(p=0.001, Table 2). 흉부 X선 검사는 치료 전 병변 부위가 3.2 영역에서 치료 후 1.8 영역으로 감소하였다(p=0.001, Table 2). 발열의 경우 치료에 따른 유의한 감소를 보이지 않았는데(p=0.185, Table 2), 대부분의 환자에서 입원 시 열이 없었으며, 아마도 내원 전 개인병원 등에서 항생제 및 해열제를 이미 복용한 것이 원인으로

Table 3. Correlation between VRI and other diagnostic tools

		CRP	Chest X-ray	WBC	Fever
Total	(R)	-0.008	0.141	0.086	-0.120
	(p)	0.958	0.378	0.624	0.478
	(N)	43	41	35	37
CURB-65 (≥1)	(R)	0.509	0.611	0.274	0.059
	(p)	0.022	0.005	0.288	0.818
	(N)	20	19	17	18

N: number; R: coefficient of correlation; p: p-value; CURB: confusion, uremia, respiratory rate, blood pressure.

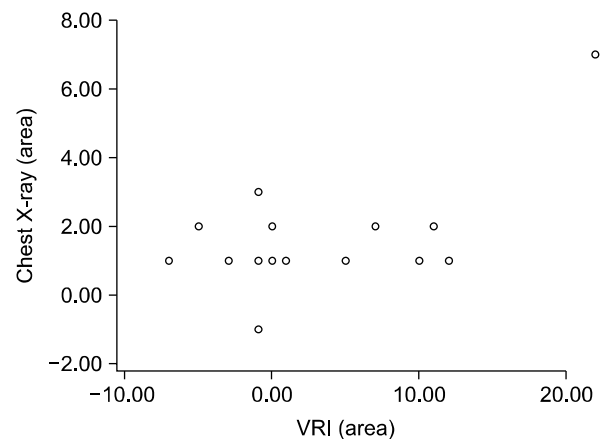


Figure 2. This above scatter diagram illustrated modifications in both VRI test and Chest X-ray in relatively severe pneumonia patient group with CURB-65 score of 1 point and more, which showed correlation (r=0.611, p-value=0.005). VRI: vibration response imaging; CURB: confusion, uremia, respiratory rate, blood pressure.

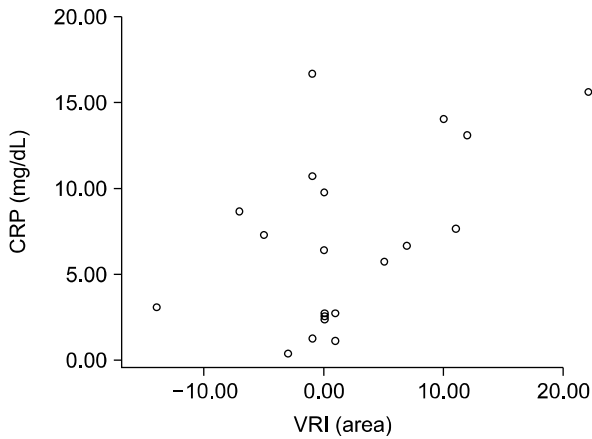


Figure 3. This above scatter diagram indicated modifications in both VRI test and Chest X-ray in relatively severe pneumonia patient group with CURB-65 score of 1 point and more, which showed correlation ($r=0.509$, p -value=0.022). CRP: C-reactive protein; VRI: vibration response imaging; CURB: confusion, uremia, respiratory rate, blood pressure.

생각된다.

3. VRI 검사와 다른 검사와의 상관관계

전체 환자군에서 치료 전후, VRI 검사의 호전과 관련된 피어슨 상관계수는, 흉부 X선($r=0.141$, $p=0.378$) WBC ($r=0.086$, $p=0.624$), CRP ($r=-0.008$, $p=0.958$), fever ($r=-0.120$, $p=0.478$)를 보여, 전체 집단에서는 통계적으로 유의한 결과를 보이지 않았다(Table 3).

CURB-65 score 1점 이상의 비교적 심한 폐렴환자군에서, VRI 검사와 흉부 X-선 호전의 피어슨 상관계수는 0.611 ($p=0.021$)로 높은 유의성을 보였고(Figure 2), CRP의 경우도($r=0.509$, $p=0.022$) 상관관계가 높은 것으로 나타났다(Figure 3).

고 찰

폐렴의 추적관찰에는 혈액학적 검사나 흉부 X-선 검사가 주로 이용되고 있다. 하지만 개원가나 1차 의료기관에서는 인력 및 경제적 제약으로 인해 흉부 X-선이나, 여러 혈액학적 검사기구를 모두 갖추고 진료를 보기 어려우며, 청진, 촉진 등의 이학적 검사에 의존하여 환자를 진료하는 경우가 많다. 제한된 진료시간과 검사장비가 부족한 일차 진료의 경우 비침습적이며 사용하기 간편하고, 재현성이 높은 추가적인 검사법이 필요할 것으로 생각되어 본

연구를 진행하였다.

본 연구에서는 폐렴의 추적관찰에서 VRI 검사의 유용성을 알아보기 위해 가장 흔하게 이용되는 대표적인 검사 및 중후 인 CRP, 흉부 X-선 검사, 발열 등의 호전 정도와 VRI 검사와의 연관성을 조사하였으며 비교적 폐렴이 심한 환자군(CURB-65 score 1점 이상)에서 VRI 검사와 흉부 X-선, CRP에서 연관성이 높은 것으로 관찰되었다. VRI 검사와 발열의 경우 연관성이 높지 않은 것으로 나타났는데, 이는 대부분의 환자가 이미 개인병원 등에서 복용한 항생제나, 해열제 등의 약제로 인해 내원 시 발열이 없는 경우가 많았기 때문으로 생각된다.

CRP의 경우 Almirall 등¹⁵에 따르면 폐렴진단의 민감도와 특이도는 각 80% 정도로 보고하였으나, 클라미디아 폐렴이나 마이코플라스마 폐렴, 바이러스성 폐렴 등에서는 통계학적으로 의미가 없는 것으로 보고하였다. 본 연구에서 원인균 동정 비율은 19.5% (9명)이며, Streptococcal pneumoniae 3명, Pseudomonas aeruginosa 3명, Enterococcus cloacae 1명, Staphylococcus aureus 1명, Acinetobacter baumannii 1명이었다. 원인균이 동정된 환자가 많지 않아 통계적인 분석은 하지 못했다. CRP 값은 치료 후 처음보다 50% 감소하는데, 평균적으로 3.3일이 걸리는 것으로 알려져 있다^{16,17}. Póvoa 등¹⁸에 따르면, 항생제 치료 4일 이후에도 CRP값이 50% 이하로 감소하지 않을 경우에는 치료실패나, 합병증 발생 가능성이 높음을 보고하였다. 본 연구에서도 치료 4일 이후 CRP값이 치료 전에 비해 50% 이하로 감소하지 않거나, 임상증상의 호전이 없어 항생제를 변경한 4명의 환자는 치료실패로 규정하고 대상 환자군에서 제외하였다. 하지만 CRP는 나이나 성별, 비만, 흡연에도 영향을 받아, 나이가 증가하는 경우 CRP 값 자체가 증가하고, 비만환자나, 흡연자의 경우도 CRP가 증가하는 등 환자 특성에도 영향을 받을 수 있으므로, 상기의 경우에는 검사 해석에 주의가 필요하다^{19,20}.

VRI 검사는 호흡 시에 발생하는 진동에너지지를 이용하는 검사로, 폐렴이 심한 환자의 경우 비정상 호흡음인 수포음이 더 많이 생겨 진동 에너지를 높게 발생시키고 폐렴이 호전된 후는 수포음이 적어져, 심한 폐렴환자에서 치료 전후의 차이가 많았을 것으로 생각된다. 그러나 수포음은 폐렴의 특징적인 비정상 호흡음은 아니기 때문에 수포음이 들릴 수 있는 기저 질환이 있는 경우 그 해석에 주의가 필요하다. 예를 들어, Li와 Cai²¹는 COPD 환자를 대상으로 VRI 검사를 시행한 결과, COPD 환자에서 수포음 발생 비율이 평균 2.7개로 일반인에 비해 유의하게 높았음을 보

고하였다($p=0.05$). 다른 기저질환으로 폐렴에 흉수(pleural effusion)가 동반된 경우 VRI 검사 시 검사의 재현성을 보이지 못했다¹¹. 흉수가 호흡음 전달에 영향을 미쳐 VRI 검사의 정확도를 감소시켰기 때문에, 본 연구에서는 흉수가 있는 환자는 제외하고 연구를 진행하였다.

본 연구에서는 몇 가지 제한점이 있었다. 첫째, VRI 검사는 매우 민감하여 환자의 옷에서 발생하는 마찰음도 간섭을 줄 수 있는 정도이다. 본 연구에서는 소음이 가장 적은 공간(회의실)을 확보하여 VRI 검사를 시행하였지만 공간을 사용할 수 없는 경우 유사한 곳에서 검사를 진행하였으며 퇴원한 환자의 경우 외래 공간을 이용하여 검사를 진행하였다. 비록 입원의 경우 가장 소음이 적은 공간을 이용하였고 퇴원환자의 경우에도 가능한 한 소음이 적은 공간을 이용하였으나 VRI가 매우 민감한 검사임을 고려할 때 전체적으로 동일한 환경에서 진행되지 않아 결과에 편차가 발생했을 가능성이 있다. 둘째, 응급실을 통해 입원한 환자의 경우 하루에서 이틀 정도 이미 폐렴치료가 된 이후 병실로 입원하는 경우가 있어 최초 VRI 검사임에도 일부 폐렴이 호전된 이후에 검사가 진행되어 치료 전후의 차이가 희석되었을 가능성이 있다. 셋째, VRI 검사 해석방법이 아직 정립되지 않은 점이 있다. 이번 연구에서는 VRI 검사의 해석방법은 점으로 표시되는 수포음의 영역이 얼마나 줄었나를 비교하였다. 일반적으로 VRI 검사의 해석은, 역동적 모습(dynamic appearance)의 변화, 이미지 발생(image development), 최고 에너지 이미지(maximal energy frame, MEF), 공명 에너지 분포(distribution of vibration energy), 전반적인 에너지 분포 인상(overall impression of image)을 종합하여 평가하였다¹². 하지만 영역을 기준으로 분석하는 방법 이외의 평가는 치료 전후의 수량적 비교가 쉽지 않아, 검사변화를 객관화시킬 수 있는 수포음의 영역 변화로 연구를 진행하였다. 그러나 이런 경우 3차원의 폐 구조가 2차원의 영상으로만 표현되기 때문에 폐렴의 정도가 과소평가될 가능성이 있다.

VRI 검사를 유용하게 사용하기 위해서는 차후 추가적인 연구가 필요할 것으로 생각된다. VRI 검사는 구조적으로 왼쪽 폐 소리가 오른쪽보다 강하게 체크된다. 이는 왼쪽 주 기관지가 오른쪽에 비해 등쪽에 더 가깝게 있어, 등 부위에 센서를 부착하는 VRI 검사에서 왼쪽 폐병변이 더 잘 체크되기 때문이다⁷. 따라서 병변이 어느 쪽에 위치하는지에 따라서 VRI 검사에 영향을 미칠 수 있다. 또 소이환자를 대상으로 VRI를 이용하여 잡음을 체크한 연구에서는, 수포음, 천명음 등의 구별이 잘 이루어지지 못했다²².

이는 아마도 소아의 특수성이나, 많은 환자가 기관지염으로 다양한 소리를 기계가 잘 구분하지 못했을 것으로 생각된다. 이처럼 특정 환자군에 따른 VRI 검사의 유용성 연구가 향후 필요할 것으로 생각된다. VRI는 호흡을 통해 만들어지는 에너지를 분석하여 이미지화시키는 검사이다. 정상 호흡음의 특징은 흡입 시 소리의 강도가 호기 시보다 높고, 폐 첨부에서 기저부로 진행한다²³. 하지만 비정상 호흡음의 경우 여러 형태의 부잡음이 발생되기 때문에 질환별로 일정한 형태의 에너지를 보이지 않을 수 있다^{24,25}. 따라서 각 질환과 이에 따른 부잡음을 VRI 검사에만 의지할 수 없고 가래, 흉수, 흉통에 의한 호흡형태 등 호흡음에 변화를 줄 수 있는 환자의 임상적 특징을 반드시 같이 고려해야 한다.

본 연구는 VRI 기계를 이용해 폐렴의 경과관찰 가능성을 확인한 첫 연구로, 비교적 심한 폐렴환자군에서 VRI 검사가 폐렴의 추적관찰에 유용한 것으로 알려진 흉부 X선 검사나 CRP 검사와 변화의 관련성이 크다는 것을 알게 되었다. VRI 검사는 비침습적이며, 비교적 쉽게 검사가 가능하고, 결과해석의 방법이 어렵지 않으며, 재현성이 있는 검사이다. 따라서, 검사시행에 제한이 있는 일차 진료기관에서 폐렴의 추적관찰에 VRI 검사가 보조 검사법으로 유용할 것으로 생각된다.

감사의 글

We would like to thank Daiwha Corporation Ltd for their efforts and attention in writing this article.

참 고 문 헌

1. Niederman MS, Bass JB Jr, Campbell GD, Fein AM, Grossman RF, Mandell LA, et al. Guidelines for the initial management of adults with community-acquired pneumonia: diagnosis, assessment of severity, and initial antimicrobial therapy. American Thoracic Society, Medical Section of the American Lung Association. *Am Rev Respir Dis* 1993;148:1418-26.
2. Jokinen C, Heiskanen L, Juvonen H, Kallinen S, Karkola K, Korppi M, et al. Incidence of community-acquired pneumonia in the population of four municipalities in eastern Finland. *Am J Epidemiol* 1993;137:977-88.
3. Almirall J, Bolibar I, Vidal J, Sauca G, Coll P, Niklasson B, et al. Epidemiology of community-acquired pneumonia in adults: a population-based study. *Eur Respir*

- J 2000;15:757-63.
4. Mandell LA, Wunderink RG, Anzueto A, Bartlett JG, Campbell GD, Dean NC, et al. Infectious Diseases Society of America/American Thoracic Society consensus guidelines on the management of community-acquired pneumonia in adults. *Clin Infect Dis* 2007; 44(Suppl 2):S27-72.
 5. Metlay JP, Fine MJ. Testing strategies in the initial management of patients with community-acquired pneumonia. *Ann Intern Med* 2003;138:109-18.
 6. Flanders SA, Stein J, Shochat G, Sellers K, Holland M, Maselli J, et al. Performance of a bedside C-reactive protein test in the diagnosis of community-acquired pneumonia in adults with acute cough. *Am J Med* 2004;116:529-35.
 7. Pasterkamp H, Kraman SS, Wodicka GR. Respiratory sounds. Advances beyond the stethoscope. *Am J Respir Crit Care Med* 1997;156:974-87.
 8. Loudon RG. The lung exam. *Clin Chest Med* 1987;8: 265-72.
 9. Murphy RL, Vyshedskiy A, Power-Charnitsky VA, Bana DS, Marinelli PM, Wong-Tse A, et al. Automated lung sound analysis in patients with pneumonia. *Respir Care* 2004;49:1490-7.
 10. Kompis M, Pasterkamp H, Wodicka GR. Acoustic imaging of the human chest. *Chest* 2001;120:1309-21.
 11. Mor R, Kushnir I, Meyer JJ, Ekstein J, Ben-Dov I. Breath sound distribution images of patients with pneumonia and pleural effusion. *Respir Care* 2007;52:1753-60.
 12. Maher TM, Gat M, Allen D, Devaraj A, Wells AU, Geddes DM. Reproducibility of dynamically represented acoustic lung images from healthy individuals. *Thorax* 2008;63:542-8.
 13. Dellinger RP, Parrillo JE, Kushnir A, Rossi M, Kushnir I. Dynamic visualization of lung sounds with a vibration response device: a case series. *Respiration* 2008;75:60-72.
 14. Lim WS, van der Eerden MM, Laing R, Boersma WG, Karalus N, Town GI, et al. Defining community acquired pneumonia severity on presentation to hospital: an international derivation and validation study. *Thorax* 2003;58:377-82.
 15. Almirall J, Bolibar I, Toran P, Pera G, Boquet X, Balanzó X, et al. Contribution of C-reactive protein to the diagnosis and assessment of severity of community-acquired pneumonia. *Chest* 2004;125:1335-42.
 16. Castro-Guardiola A, Armengou-Arxé A, Viejo-Rodríguez A, Peñarroja-Matutano G, Garcia-Bragado F. Differential diagnosis between community-acquired pneumonia and non-pneumonia diseases of the chest in the emergency ward. *Eur J Intern Med* 2000;11:334-9.
 17. Hansson LO, Hedlund JU, Orqvist AB. Sequential changes of inflammatory and nutritional markers in patients with community-acquired pneumonia. *Scand J Clin Lab Invest* 1997;57:111-8.
 18. Póvoa P, Coelho L, Almeida E, Fernandes A, Mealha R, Moreira P, et al. C-reactive protein as a marker of ventilator-associated pneumonia resolution: a pilot study. *Eur Respir J* 2005;25:804-12.
 19. Danesh J, Muir J, Wong YK, Ward M, Gallimore JR, Pepys MB. Risk factors for coronary heart disease and acute-phase proteins. A population-based study. *Eur Heart J* 1999;20:954-9.
 20. Hutchinson WL, Koening W, Fröhlich M, Sund M, Lowe GD, Pepys MB. Immunoradiometric assay of circulating C-reactive protein: age-related values in the adult general population. *Clin Chem* 2000;46:934-8.
 21. Li J, Cai BQ. Characteristics of vibration response imaging in chronic obstructive pulmonary disease. *Zhongguo Yi Xue Ke Xue Yuan Xue Bao* 2009;31:335-8.
 22. Elphick HE, Lancaster GA, Solis A, Majumdar A, Gupta R, Smyth RL. Validity and reliability of acoustic analysis of respiratory sounds in infants. *Arch Dis Child* 2004; 89:1059-63.
 23. Charleston-Villalobos S, Cortés-Rubiano S, González-Camarena R, Chi-Lem G, Aljama-Corrales T. Respiratory acoustic thoracic imaging (RATHI): assessing deterministic interpolation techniques. *Med Biol Eng Comput* 2004;42:618-26.
 24. Aagaard E, Maselli J, Gonzales R. Physician practice patterns: chest x-ray ordering for the evaluation of acute cough illness in adults. *Med Decis Making* 2006; 26:599-605.
 25. Lynch T, Platt R, Gouin S, Larson C, Patenaude Y. Can we predict which children with clinically suspected pneumonia will have the presence of focal infiltrates on chest radiographs? *Pediatrics* 2004;113:e186-9.