

소아 복통에서 소아과 의사에 의한 초음파 검사의 유용성

부산대학교 의과대학 소아과학교실

박 현 석 · 위 주 희 · 박 재 흥

Usefulness of Ultrasonographic Examination by a Pediatrician in Children with Abdominal Pain

Hyun Seok Park, M.D., Ju Hee We, M.D. and Jae Hong Park, M.D.

Department of Pediatrics, College of Medicine, Pusan National University, Busan, Korea

Purpose: Ultrasonography (US) is widely used as a screening test in patients with abdominal pain (AP). We investigated the usefulness of US by a pediatrician in children with AP.

Methods: We retrospectively analysed the medical records of children with AP who undertook US from December, 2008 to July, 2010.

Results: A total of 628 patients (325 male, 303 female) were enrolled in this study. The mean age of patients was 8.08±4.61 years. Duration of AP was acute in 427 and chronic in 201 patients. Localization of AP was diffuse (36.9%), periumbilical (24.4%), epigastric (21.0%), and right lower quadrant (8.1%). On the examination, there were no abnormal findings in 327 patients (52.1%). Abnormal ultrasonographic findings were mesenteric lymphadenitis (27.1%), intestinal mural thickening (10.0%), intussusception (3.0%), appendicitis (2.6%), choledochal cyst (1.6%), and pancreatitis (0.3%). We performed additional imaging studies such as computed tomography (CT) or magnetic resonance imaging (MRI) in 39 patients who showed obscure findings on the US. In 33 patients (84.6%), the same results were obtained from CT or MRI. Two cases of appendicitis, one case of pancreatitis and one case of Henoch-Shönlein purpura were diagnosed by the CT examination. However, there were two cases of appendicitis diagnosed by US that had no evidence of appendicitis on the CT. Diagnostic accuracy of initial US in children with abdominal pain was 99.4%.

Conclusion: US by a pediatrician as a screening test in children with AP provides a rapid and accurate diagnostic indication and has non-invasive and radiation-free advantages. (*Korean J Pediatr Gastroenterol Nutr* 2011; 14: 141~147)

Key Words: Abdominal pain, Child, Ultrasonography, Pediatrician

접수 : 2011년 2월 7일, 수정 : 2011년 3월 27일, 승인 : 2011년 3월 31일
책임저자 : 박재흥, 626-770, 경남 양산시 물금읍 범어리
부산대학교 어린이병원 소아청소년과
Tel: 055-360-3153, Fax: 055-360-2181
E-mail: jhongpark@pusan.ac.kr

서 론

소아 복통은 소아청소년과 외래 및 응급실에서 흔히

접하는 증상 중 하나이지만 빠른 시간 내에 정확한 진단을 하기가 쉽지 않다. 병력청취와 진찰을 통해 대부분 진단적 접근이 이루어지지만 확진을 위해 추가적인 객관적 근거가 필요하거나 감별진단을 위해 검사가 필요한 경우가 많다. 복통의 진단에 이용되고 있는 검사로는 영상학적 검사, 위장관 내시경 검사 및 혈액 검사 등이 있으며 상호 보완적인 가치가 있다. 특히 급성 복통에서 가급적 빠른 시간 내에 복통의 원인을 찾아 조기 치료를 해야 하는 경우나 만성 복통에서 원인 질환 군별로 우선 분류하는데 쉽게 이용할 수 있는 검사가 요구된다¹⁾.

복부 초음파 검사는 비침습적이고 간편하며 신속하고 실시간으로 다평면의 동적 영상을 얻을 수 있고 방사선 피폭 위험도 없는 장점을 가지고 있다. 또한 검사에 협조가 잘 되지 않는 소아 환자들은 컴퓨터 단층 촬영이나 자기 공명 영상 검사를 하기 위하여 중등도의 진정이 필요하지만 초음파 검사는 진정이 필요하지 않거나 경도의 진정만으로 검사가 가능하기 때문에 다른 검사에 비해 선별검사로서 많은 장점을 가지고 있다^{2,3)}.

그러나 소아청소년과 환자의 복부 초음파 검사는 대부분 영상의학과 의사에 의해 시행되고 있는 실정이다. 이로 인해 환자를 직접 진료한 임상 의사가 원하는 시간에 검사하기가 힘들고, 영상의학과 의사에게 임상적 정보가 전달되지 못할 경우 임상 의사가 원하는 정보를 충분히 얻지 못하는 경우가 있다. 그러므로 진료를 한 임상 의사가 직접 초음파 검사를 시행하는 것이 이상적이지만 초음파 기기에 대한 이해 부족과 초음파 검사의 경험이나 숙련도에 문제가 있어 극히 일부 병원에서 소아청소년과 의사에 의해 제한적으로 검사가 이루어지고 있다⁴⁾.

현재 많은 의료 영역에서 초음파 검사가 활용되고 있으며 소아청소년과 영역에서는 심장질환의 진단에 유용하게 쓰이고 있다. 그러나 소아 복통 환자의 선별진단검사로 복부 초음파 검사의 유용성이나 진단적 정확성에 대한 보고가 그리 많지 않다^{5,6)}. 본 연구에서는 복통으로 병원을 방문한 환자를 대상으로 소아청소년과 의사에 의해 시행된 복부 초음파 검사의 선별검사로써의 유용성을 살펴보았다.

대상 및 방법

2008년 11월부터 2010년 6월까지 복통으로 부산대학교 어린이병원 소아청소년과를 내원하여 소아청소년과 의사에게 복부 초음파 검사를 받았던 628명의 의무기록을 후향적으로 분석하였다. 복통이 한 달 이상 지속한 경우를 만성 복통으로 정의하였다⁷⁾. 복통의 부위는 9구획으로 배꼽 주위를 기준으로 위쪽을 상복부, 아래쪽을 치골 상부로 하고 우상복부, 우하복부, 우측부, 좌상복부, 좌하복부, 좌측부로 구분하여 조사하였고, 두 곳 이상의 위치에서 통증을 호소하는 경우엔 미만성 복통으로 구분하였다.

환자들의 성별, 나이, 복통의 부위, 복통의 기간 등을 조사하였고, 복부 초음파 검사를 통해 이뤄진 진단이 퇴원 시의 최종 진단과 일치하는지 평가하였다. 환자의 증상에 따라 추가적인 상부 위장관 내시경, 대장 내시경 및 복부 컴퓨터 단층 촬영이나 자기 공명 영상 등을 시행하여 최종 진단을 하였고, 추가적인 영상 검사를 시행한 경우에는 복부 초음파 검사와의 진단 일치 여부도 조사하였다.

초음파 검사는 1명의 소아청소년과 의사에 의해 시행되었고, 복부에 젤을 발라 트랜스듀서를 피부에 밀착시켜 공기층을 최소화하여 양와위, 측와위에서 횡단면, 종단면, 경사면의 원하는 영상을 얻었다. 사용된 초음파 기기는 Sequoia system (Acuson, USA)을 사용하였고, 3.5 MHz 볼록형 트랜스듀서, 7.5 MHz 볼록형 트랜스듀서, 10 MHz 선형 트랜스듀서를 필요에 따라 선택하여 사용하였다. 예약된 환자는 검사 전 금식을 하였으나 외래 또는 응급실에서 요청이 있는 경우는 금식과 무관하게 검사를 시행하였다.

결 과

1. 환자의 성별 및 연령별 분포

대상 환자는 총 628명이었고, 평균 연령은 8.08±4.61세였다. 남자가 325명(51.8%), 평균 연령 7.86±4.48세였고, 여자가 303명(48.2%), 평균 연령 8.32±4.74세였다.

2. 복통의 기간 및 부위

급성 복통 427명(67.9%), 만성 복통 201명(32.1%)이었다. 복통의 위치는 미만성 232명(36.9%), 배꼽주위 153명(24.4%), 상복부 132명(21.0%), 우하복부 51명(8.1%), 치골상부 19명(3.0%), 우상복부 18명(2.9%), 좌하복부 15명(2.4%), 좌상복부 8명(1.3%)이었다(Fig. 1).

3. 복부 초음파 검사 소견

1) 비정상 소견이 발견되었던 경우: 628명 중 이상 소견이 관찰되지 않은 경우가 327명(52.1%)이었고, 이 중에서 급성 복통 환자는 198명, 만성 복통 환자는 129명이었다. 이상 소견으로는 장간막 림프절염 170명

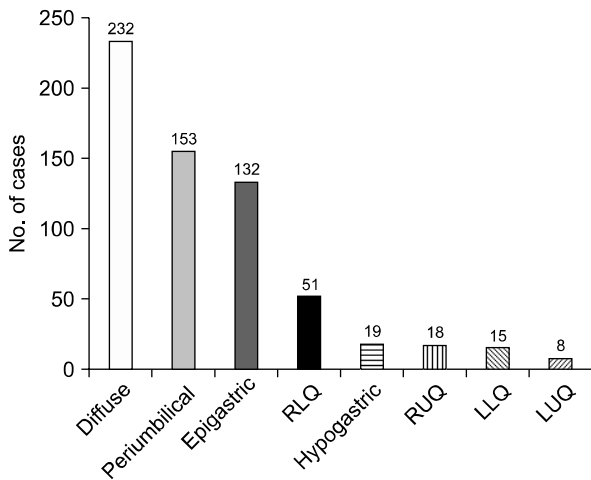


Fig. 1. Localization of abdominal pain, RLQ: right lower quadrant, RUQ: right upper quadrant, LLQ: left lower quadrant, LUQ: left upper quadrant.

Table 1. Ultrasonographic Findings

	No. (%)
No remarkable abnormal finding	327 (52.1)
Mesenteric lymphadenitis	170 (27.1)
Intestinal mural thickening	63 (10.0)
Intussusception	19 (3.0)
Appendicitis	16 (2.6)
Choledochal cyst	10 (1.6)
Pancreatitis	2 (0.3)
Miscellaneous*	21 (3.3)

*GB stone, ovarian cyst, renal cyst, hydronephrosis, ascites, aerophagia, nutcracker syndrome.

(27.1%), 장벽의 비후 63명(10.0%), 장중첩증 19명(3.0%), 급성 충수돌기염 16명(2.6%), 담관 낭종 10명(1.6%), 췌장염 2명(0.3%)이 진단되었다. 그 외 담낭 결석, 난소 낭종, 신 낭종, 수신증, 복수, 공기 삼킴증, Nutcracker 증후군 등이 진단되었다(Table 1).

2) 비정상 소견이 발견되지 않았던 경우: 복부 초음파 검사에서 이상이 없었던 환자들은 최종적으로 기능성 복통 246명(75.2%), 위장관염 36명(11.0%), 십이지장 궤양 8명(2.4%), Henoch-Schönlein purpura 8명(2.4%), 간염 5명(1.5%), 췌장염 4명(1.2%), 공기삼킴증 4명(1.2%), 감염성 대장염 3명(0.9%), 신체화 장애 3명(0.9%), 주기성 구토 2명(0.6%)이 진단되었다. 그 외 편도염, 기관지염, 미란성 위염, 감염성 단핵구증, 위식도 역류, 크론병, 변비, 거식증으로 인한 복통도 있었다(Table 2).

3) 장벽의 비후가 관찰되었던 경우: 장벽의 비후가 있었던 경우를 세분해 보면 소장 비후는 회장염 23명(36.5%), Henoch-Schönlein purpura 8명(12.7%), 공장-회장염 2명(3.2%), 공장염 2명(3.2%)이었고, 대장 비후는 결장염 6명(9.5%), 맹장염 2명(3.2%)이었다. 소장과 대장 모두 비후가 있었던 경우는 회장-맹장염 13명(20.6%), 회장-결장염 6명(9.5%), 공장-회장-맹장염 1명(1.6%)이 있었다(Table 3).

장간막 림프절염이 있었던 170명 중 장벽 비후가 동반된 경우가 31명(18.2%), 장중첩증 14명(8.2%), Henoch-

Table 2. Final Diagnosis of Patients with Normal Findings on Ultrasonography

	No. (%)
Functional abdominal pain	246 (75.2)
Gastroenteritis	36 (11.0)
Duodenal ulcer	8 (2.4)
Henoch-Schönlein purpura	8 (2.4)
Hepatitis	5 (1.5)
Pancreatitis	4 (1.2)
Aerophagia	4 (1.2)
Infectious colitis	3 (0.9)
Somatoform disorder	3 (0.9)
Cyclic vomiting syndrome	2 (0.6)
Miscellaneous*	8 (2.4)

*Tonsillitis, bronchitis, erosive gastritis, infectious mononucleosis, esophageal reflux, Crohn's disease, constipation, anorexia nervosa.

Table 3. Diagnosis of Intestinal Mural Thickening

		No. (%)
Small bowel	Ileitis	23 (36.5)
	Henoch-Schönlein purpura	8 (12.7)
	Jejunoleitis	2 (3.2)
Large bowel	Colitis	6 (9.5)
	Cecitis	2 (3.2)
	Ileocectitis	13 (20.6)
Both	Ileocolitis	6 (9.5)
	Jejunoleocectitis	1 (1.6)

Schönlein purpura 4명(2.4%), 충수돌기염 2명(1.2%)이 진단되었다.

4) 추가 검사가 시행된 경우: 복부 초음파 검사에서 소견이 모호하거나 추가적인 확인을 위해 컴퓨터 단층 촬영이나 자기 공명 영상 검사를 추가로 시행하였던 경우는 39명이었고 급성 복통 환자가 37명, 만성 복통 환자가 2명이었다. 최종적으로 충수돌기염 13명(33.3%), 위장관염 7명(17.9%), 충수돌기주위 농양 4명(10.5%), 복막염 2명(5.1%), 마비성 장폐색 2명(5.1%), 췌장염 2명(5.1%), Henoch-Schönlein purpura 2명(5.1%), 담낭 결석, 췌장 거짓낭종, 비장 염전, 장간막 림프절염, 소장-소장형 장중첩증, 담관 낭종이 진단되었다(Table 4). 만성 복통 환자 2명은 각각 장간막 림프절염과 담관 낭종으로 확인되었다.

복부 초음파 검사 외에 영상 검사를 추가로 시행한 환자 중 33명(84.6%)은 초음파 검사와 최종 진단이 일치하였고, 컴퓨터 단층 촬영을 통해 충수돌기염 2명, 췌장염 1명, Henoch-Schönlein purpura 1명이 진단되었다. 그러나 초음파 검사에서 충수돌기염이 의심되었던 2명은 컴퓨터 단층 촬영에서 진단이 되지 않았으나 수술을 통해 최종 충수돌기염으로 확진되었다.

고 찰

복부 초음파 검사가 복통의 선별검사로서 유용성이 높다는 연구가 많지만^{1,5,8)} 소아 복통에 있어 소아청소년과 의사에 의한 복부 초음파 검사의 유용성에 대한 연구는 드물다. 임상 의사가 진료와 동시에 복부 초음파 검사를 시행한다면 여러 가지 장점이 있음에도 불구하고

Table 4. Final Diagnosis in Patients with Obscure Findings on the Ultrasonographic Examination

	No. (%)
Appendicitis	13 (33.3)
Gastroenteritis	7 (17.9)
Periappendiceal abscess	4 (10.5)
Peritonitis	2 (5.1)
Paralytic ileus	2 (5.1)
Pancreatitis	2 (5.1)
Henoch-Schönlein purpura	2 (5.1)
Miscellaneous*	7 (17.9)
Total	39 (100.0)

*GB stone, pancreatic pseudocyst, splenic torsion, mesenteric lymphadenitis, small bowel intussusception, choledochal cyst, no remarkable abnormal findings.

하고 진단의 정확도에 대한 우려나 여건의 미비 등으로 보편화되지 못하고 있다. 본 연구에서 복부 초음파 검사의 진단율은 99.4%로 아주 높았으며 복부 초음파 검사가 소아 복통의 진단에 있어 선별검사로서 가치가 있음을 확인할 수 있었다.

본 연구에서는 급성 복통 환자가 만성 복통 환자에 비해 복부 초음파 검사를 받은 경우가 두 배 많았는데 (67.9% vs 32.1%), 이는 병원을 찾는 환자군의 차이로 판단된다. 복통의 위치는 다양하였으나, 미만성 36.9%, 배꼽 주위 24.4%, 상복부 21.0% 등이 대부분을 차지하였다. 만성 기능성 복통과 급성 위장관염, 장간막 림프절염 등의 질환과 복통 부위와 관련이 있을 것으로 짐작된다.

복부 초음파 검사에서 47.9%의 환자에서 이상 소견이 있었는데 주된 소견으로는 장간막 림프절염 27.1%, 장벽의 비후 10.0%, 장중첩증 3.0%, 급성 충수돌기염 2.6%, 담관 낭종 1.6%, 췌장염 0.3% 등이었다. 이들은 주로 급성 복통과 관련이 있어 급성 복통에서 복부 초음파 검사가 더 유용하다고 볼 수 있겠다. 장간막 림프절의 팽대는 복통이 없이도 우연히 발견되기도 하는데 경미한 림프절의 팽대만으로 장간막 림프절염이라고 진단하게 된다면 다른 복통의 원인을 놓칠 수 있다. 림프절 단축의 최대 길이가 8 mm를 이상인 경우를 장간막 림프절염이라고 진단하는 기준을 두기도 하는데⁹⁾, 본 연구에서도 복통의 다른 원인이 없고 8 mm 이상의 림프절 팽대가 있는 경우에 장간막 림프절염으로 진단

하였다. 170예의 장간막 림프절염 환자 중에서 119명은 추가적인 이상 소견이 없었으나 35예에서는 장벽 비후, 14예에서는 장중첩증, 2예에서는 급성 충수돌기염이 동반되어 있었다.

이상 소견이 없었던 경우는 52.1%였는데, 이 중 75.2%는 만성 기능성 복통으로 진단되었다. 소아는 복벽이 얇아 선형 트랜스듀서를 이용하여 장벽의 두께를 측정하기가 용이하기 때문에 복통의 원인을 찾는 데 매우 도움이 된다. 본 연구에서는 63명의 환자에서 장벽 비후 소견이 관찰되었다. 장벽 비후가 소장내 국한된 경우 35예, 대장내 국한된 경우 8예, 양측 모두가 비후된 경우 20예였다. 소장 비후는 회장염 36.5%, Henoch-Schönlein purpura 12.7%, 공장-회장염 3.2%, 공장염 3.2%였고, 대장 비후는 결장염 9.5%, 맹장염 3.2%였다. 소장내 대장 모두 비후가 있었던 경우는 회장-맹장염 20.6%, 회장-결장염 9.5%, 공장-회장-맹장염 1.6%였다. 이러한 부위별 차이는 위장관염의 원인적 차이에 기인하며 복부 초음파 검사로 질병의 경과에 따른 변화를 관찰할 수 있다. 본 연구자들은 감염성 회장맹장염의 진단에서 복부 초음파 검사를 통한 장벽의 변화를 관찰하는 것이 진단에 매우 유용하다는 결과를 발표한 바 있다¹⁰⁾.

본 연구에서 39명(6.2%)의 환자는 복부 초음파 검사를 시행한 후 복부 컴퓨터 단층 촬영이나 자기 공명 영상 검사를 시행하였다. 장내 가스로 인해 초음파상을 만들 수 없는 경우나 복벽이 두꺼운 환자에서는 초음파 초점이 병변부에 도달하지 못함으로 인해 병변을 놓치는 경우가 있고, 일부 질환에서는 수술이 필요한 경우 수술 전 재평가를 위해 추가 검사를 한 경우도 있었다. 또한 일부 환자에서는 진단을 명확히 하기 위해 3차원 영상이 필요한 경우도 있었다. 이 중 33명은 초음파 소견과 다른 영상 검사 소견이 일치하였으나 6명의 환자에서 초음파에서 진단이 되지 못했고 복부 컴퓨터 단층 촬영을 통해서 진단할 수 있었다. 2명이 급성 충수돌기염으로 복부 컴퓨터 단층 촬영에서 진단되었는데 1명은 충수돌기의 천공으로 인해 급성 충수돌기염의 전형적인 초음파 소견이 없어져버렸고 충수돌기 농양이나 전형적인 복막염의 소견이 아직 만들어지지 않았기 때문에 초음파 검사에서 진단이 어려웠다고 판단하고 있다. 또 다른 1명은 맹장뒤 충수돌기로 인해 진단을 놓

쳤다. 복부 컴퓨터 단층 촬영에서 공장 벽의 비후가 있어 Henoch-Schönlein purpura가 진단된 1명이 있었고, 경한 췌장 부종과 췌장관의 확장, 췌장 주위 체액 저류 등의 소견으로 췌장염이 1명에서 진단되었다. 이 환자들은 임상 소견이나 혈액 검사에서 합당한 소견이 추가되어 진단에 어려움이 없었으나 초기 복부 초음파 검사에서는 위에 언급된 이상 소견을 발견하지 못하였다.

그러나 복부 초음파 검사에서 충수돌기염이 의심되었던 2명은 복부 컴퓨터 단층 촬영에서 전형적인 소견이 나타나지 않아 진단이 늦어졌으며 증상의 호전이 없어 시험 개복술이 시행되었고 수술을 통해 최종 충수돌기염으로 확진되었다. 이러한 결과를 보면 초음파 검사나 다른 영상 검사보다 병력과 신체검사를 통한 임상적 소견이 진단에 가장 중요하며 검사는 확진을 위한 부수적 도구로 이용되어야 한다는 사실을 확인하게 되었다.

급성 충수돌기염은 나이가 어릴수록 증상이 비특이적이고, 환자의 비협조로 신체검사가 어렵기 때문에 진단이 늦어질 수 있으며, 임상 소견이 유사한 타 질환으로 오진하여 불필요한 수술을 하게 되는 경우가 많다^{11,12)}. 최근 초음파 기기의 발전과 진단 기술의 향상으로 충수염의 진단율이 향상되고 있으며^{13,14)}, 급성 충수돌기염의 초음파 검사의 민감도와 특이도는 국내에서 88~97.5%, 67~96.2%^{12,15,16)}, 해외에서 80~89%, 91~92%로 보고가 되고 있다^{17,18)}.

본 연구에서 급성 충수돌기염으로 진단된 16명 중 3명은 충수돌기의 직경이 6 mm 이상으로 팽대하였고 횡단면에서 저에코의 환으로 둘러싸인 고에코의 점막의 표적모양을 관찰할 수 있어 추가 검사 없이 수술하였다. 7명은 충수돌기의 직경이 6 mm 이상으로 팽대하였으나 충수돌기의 비후가 불규칙하거나 충수돌기 주위에 액체 저류 또는 혼합 음영이 관찰되었기 때문에 천공 등의 합병증 여부를 확인하기 위하여 컴퓨터 단층 촬영을 시행하였다.

복부 초음파 검사로 급성 충수돌기염의 진단이 어려운 경우로는 이미 천공이 발생하였거나 비만한 환자, 충수 원위부에 염증이 있는 경우 그리고 맹장 뒤쪽으로 충수돌기가 위치한 경우에 그러하다^{19,20)}. 그러므로 병력과 신체검사서 급성 충수돌기염이 강력히 의심되면 복부 컴퓨터 단층 촬영을 시행하는 것이 바람직하다.

급성 췌장염은 초음파 검사에서 췌장의 미만성 비후와 에코의 감소 소견, 췌장 도관의 확장 또는 췌장 주위의 액체 저류가 관찰될 수 있으나 췌장 주변 지방 조직에 염증이 있는 경우엔 초음파로 감별이 어려울 수 있다. 약 60%에서는 정상으로 보일 수 있다¹⁾. 본 연구에서도 6명의 췌장염 환자 중에서 4명은 복부 초음파 검사에서 특이 소견이 없었고, 1명에서 췌장의 미만성 비후와 췌장 도관의 확장이 관찰되었다. 1명은 복부 초음파 검사에서 특이 소견이 없었으나 혈액 검사에서 췌장염이 확인되었고, 추가 복부 컴퓨터 단층 촬영을 검사하여 췌장 주위의 액체 저류와 췌장 도관의 확장 소견, 췌장의 미만성 비후가 관찰되었다.

하지에 발생한 자반증과 복통을 주소로 병원을 방문한 8세 남자 1명은 Henoch-Schönlein purpura에 의한 장벽의 비후 여부를 확인하고자 복부 초음파 검사를 시행하였으나 장내 공기로 인해 특이 소견을 관찰하지 못하였고, 복부 컴퓨터 단층 촬영을 통해 소장외 장벽 비후를 확인할 수 있었다.

복부 초음파 검사는 검사자의 숙련도에 많은 영향을 받게 된다. 이번 연구는 단일 의사에 의한 검사였기 때문에 검사자 간의 신뢰도 및 검사-재검사 간의 신뢰도를 확인하지 못한 제한점이 있다. 또한 초음파 소견을 토대로 한 진단명과 최종 진단명의 일치도를 비교한 것으로 각각의 질환에 따른 세부적인 비정상 소견의 여부를 모두 검증하지는 못했다. 하지만 소아청소년과 의사가 진찰과 동시에 초음파 검사를 시행하여 정확한 진단 및 빠른 치료 결정에 도움이 될 수 있다는 점에서 초음파가 소아 복통의 감별 진단에 매우 유용하다고 판단되었다.

요 약

목적: 초음파 검사는 복통 환자의 선별 검사로 널리 사용되고 있다. 소아의 복통 환자에서 소아청소년과 의사에 의해 시행된 초음파 검사의 유용성에 대해 조사하였다.

방법: 2008년 11월부터 2010년 6월까지 복통을 주소로 복부 초음파 검사를 받았던 소아 환자의 의무기록을 후향적으로 분석하였다.

결과: 대상 환자는 628명(남자 325명, 여자 303명)이

있고, 평균 연령은 8.08±4.61세였다. 급성 복통이 427명(68.0%), 1개월 이상의 만성 복통이 201명(32.0%)이었다. 복통의 위치는 미만성 36.9%, 배꼽주위 24.4%, 상복부 21.0%, 우하복부 8.1%, 하복부 3.0%, 우상복부 2.9%, 좌하복부 2.4%, 좌상복부이 1.3%였다. 327명(52.1%)에서 특이 소견이 없었고, 이상 소견이 있었던 301명(47.9%) 중 장간막 림프절염 170명, 소장염 또는 대장염 55명, 장중첩증 19명, 급성 충수돌기염 16명, 담관낭종 10명, Henoch-Shölein purpura 8명, 췌장염 2명이었다. 39명(6.2%)에서 복부 컴퓨터 단층 촬영 또는 자기공명촬영 검사가 병행되었는데 33명에서 동일한 결과가 나왔다. 복부 컴퓨터 단층 촬영을 통해 충수돌기염 2명, 췌장염 1명, Henoch-Schönlein purpura 1명이 진단되었다. 그러나 복부 초음파 검사에서 충수돌기염이 의심되었던 2명은 복부 컴퓨터 단층 촬영에서 진단이 되지 않았으나 수술을 통해 최종 충수돌기염으로 확진되었다. 전체 환자 중 624예(99.4%)에서 초음파 검사 결과와 최종 진단이 일치하였다.

결론: 소아과 의사에 의한 초음파 검사는 소아 복통의 감별진단에 신속하고 정확한 정보를 줌으로써 선별 검사로써 가치가 높으며 비침습적이고 방사선 조사가 없는 장점이 있다.

참 고 문 헌

- 1) Lim JH, Lee SJ. Ultrasonography of the acute abdomen. J Korean Med Assoc 2007;50:73-9.
- 2) Middleton WD, Siegel MJ. Physical principles and instrumentation. In: Siegel MJ, editor. Pediatric sonography. 3rd ed. Philadelphia: Lippincott Williams & Wilkins, 2002:1-20.
- 3) Choi BI. Ultrasound diagnosis of the abdomen. 1st ed. Seoul: Ilchokak, 2006;363-94.
- 4) Bae SI, Park JH. Analysis of 1,000 cases of abdominal ultrasonography performed by a pediatrician. Korean J Pediatr Gastroenterol Nutr 2007;10:28-35.
- 5) An SJ, Kho CY, Kim DU, Shin TY, Lee SS, Kim YS, et al. Emergency abdominal ultrasonography for differential diagnosis of acute abdominal pain: COUCH (complaint-oriented ultrasonography with check list) approach. J Korean Soc Emerg Med 2008;19:114-24.
- 6) Lee TW, Oh YH, Kim S, Lee CY, Lee HK, Lee SW. Mesenteric lymphadenitis and acute abdomen in children:

- correlation between sonographic findings and clinical symptom. *J Korean Soc Radiol* 1995;33:647-51.
- 7) Di Lorenzo C, Colletti RB, Lehmann HP, Boyle JT, Gerson WT, Hyams JS, et al. Chronic abdominal pain in children: a clinical report of the American Academy of Pediatrics and the North American Society for Pediatric Gastroenterology, Hepatology and Nutrition. *J Pediatr Gastroenterol Nutr* 2005;40:245-8.
 - 8) Hudson PA, Promes SB. Abdominal ultrasonography. *Emerg Med Clin North Am* 1997;15:825-48.
 - 9) Karmazyn B, Werner EA, Rejaie B, Applegate KE. Mesenteric lymph nodes in children: what is normal? *Pediatr Radiol* 2005;35:774-7.
 - 10) Lee TH, Hong YR, Yeon GM, Lee JW, Park JH. Clinical features of infectious ileocecolitis in children. *Korean J Pediatr Gastroenterol Nutr* 2010;13:30-5.
 - 11) Smith DE, Kirchmer NA, Stewart DR. Use of the barium enema in diagnosis of acute appendicitis and its complications. *Am J Surg* 1979;138:829-34.
 - 12) Lee MK, Im CS, An SM, Kim CH, Lee DJ, Kwon JH. Ultrasonography for diagnosis of acute appendicitis in children. *J Korean Pediatr Soc* 1996;39:497-502.
 - 13) Vignault F, Filiatrault D, Brandt ML, Garel L, Grignon A, Ouimet A. Acute appendicitis in children: an evaluation with ultrasound. *Radiology* 1990;176:501-4.
 - 14) Ramachandran P, Sivit CJ, Newman KD, Schwartz MZ. Ultrasonography as an adjunct in the diagnosis of acute appendicitis: a 4-year experience. *J Pediatr Surg* 1996;31:164-89.
 - 15) Seo HS, Jung MH, Kim GT. Ultrasonography for the acute appendicitis. *Korean J Radiol* 1987;23:998-1007.
 - 16) Lee JD, Lee JT, Cho JW, Yang JY. Diagnosis of acute appendicitis by ultrasonography. *J Korean Soc Ultrasound Med* 1987;6:158-67.
 - 17) Abu-Yousef MM, Bleicher JJ, Maber JW, Urdaneta LF, Franker FA, Metcalf AM. High-resolution sonography of acute appendicitis. *Am J Radiol* 1987;149:53-8.
 - 18) Rubin SZ, Martin DJ. Ultrasonography in the management of possible appendicitis in childhood. *J Pediatr Surg* 1990;25:737-40.
 - 19) Roosevelt GE, Reynolds SL. Does the use of ultrasonography improve the outcome of children with appendicitis? *Acad Emerg Med* 1998;5:1071-5.
 - 20) Ong EMW, Venkatesh SK. Ascending retrocecal appendicitis presenting with right upper abdominal pain: Utility of computed tomography. *World J Gastroenterol* 2009;15:3576-9.