

Lateral override 과두하골절에서 내시경을 이용한 관혈적 정복술 및 내고정의 결과

최은주¹ · 차인호^{1,2} · 남 응^{1,2}

연세대학교 치과대학 ¹구강악안면외과학교실, ²구강종양연구소

Abstract (J Korean Assoc Oral Maxillofac Surg 2011;37:62-6)

The result of endoscope-assisted open reduction and internal fixation (EAORIF) of lateral overridden subcondyle fracture

Eun-Joo Choi¹, In-Ho Cha^{1,2}, Woong Nam^{1,2}

¹Department of Oral and Maxillofacial Surgery, ²Oral Cancer Research Institute, College of Dentistry, Yonsei University, Seoul, Korea

Introduction: Endoscope-assisted open reduction and internal fixation (EAORIF) reduces the amount of facial scarring, but limitations, such as the possibility to convert to the open technique and the large learning curve, remain.

Materials and Methods: The medical records of 19 patients diagnosed as lateral overridden subcondyle fractures and treated with endoscope-assisted open reduction and internal fixation at Yonsei University Health System from December 2006 to August 2010 were reviewed.

Results: 11 patients underwent temporary discomfort or pain such as limitation of mouth opening, temporomandibular joint discomfort, lip paresthesia or facial weakness, but the symptoms disappeared within 3 months. There was no severe long-term complication except 2 patients with re-fractures of operated subcondyles.

Conclusion: Subcondyle fracture with lateral overridden proximal segment is a better indication of endoscope-assisted open reduction and internal fixation than a condylar head/neck fracture, or medial overridden subcondyle fracture: allowing an anatomic reduction.

Key words: Subcondyle fracture, Endoscope-assisted, Lateral-override, Endoscope-assisted open reduction and internal fixation (EAORIF)

[paper submitted 2010. 10. 4 / revised 2011. 1. 12 / accepted 2011. 1. 21]

I. 서 론

내시경을 이용한 최소침습수술은 특히 두경부에서 반흔을 최소화할 수 있기 때문에 많이 사용하고 있다. 하악 과두부골절의 치료에서 내시경을 이용한 관혈적 정복과 내고정(endoscope-assisted open reduction and internal fixation, EAORIF)은 안면의 반흔 및 안면신경의 손상 가능성을 최소화하므로 하면서 비교적 정확한 정복이 가능하다는 장점이 있다.

내시경을 이용한 하악 과두부골절의 치료에 대한 최근의 연구는 대부분 새로운 술기나 새로운 접근법, 고정방법, 전체 하악 과두부골절의 임상결과에 대한 것이다. 하악 과두부골절은 골절 부위에 따라 과두골절, 과두경부골절, 그리고 과두하골절로 구분되고, 골절양상에 따라 편향(deviation)과 변위(displacement)된 골절로, 그리고 변위된 경우 medial override, lateral override로 세분화된다¹.(Fig. 1) 내시경을 이용한 과두하골절의 정복 및 고정에 대한 기존의 연구결과, 술기를 익힐 때까지 익숙해지는 시간이 필요하며 (slow-learning curve), 골절 부위와 양상에 따라 정복이 어렵거나 고정이 불가능한 경우도 있었다. 그러나 과두하골절에서도 골절양상에 따른 내시경을 이용한 관혈적 정복과 내고정의 임상결과에 대한 연구는 아직까지 보고된 바 없다. 이에 저자 등은 시야확보와 정복 및 고정이 비교적 용이한 변위된, 그 중에서도 lateral override된 과두하골절 환자에서 내시경을 이용한 정복 및 고정술을 시행한 결과에 대해 보고하고자 한다.

남 응

120-752 서울특별시 서대문구 성산로 250

연세대학교 치과대학 구강악안면외과학교실

Woong Nam

Department of Oral and Maxillofacial Surgery, College of Dentistry,

Yonsei University

250 Seongsanno, Seodaemoon-gu, Seoul, 120-752, Korea

TEL: +82-2-2228-3140 FAX: +82-2227-8022

E-mail: omsnam@yuhs.ac

*이 논문은 2010년도 정부(교육과학기술부)의 재원으로 한국연구재단의 대학중점연구소 지원사업으로 수행된 연구임(과제번호: 2010-0029704).

II. 연구대상 및 방법

2006년 12월부터 2010년 8월까지 연세대학교 치과대학 병원에 내원하여 하악골의 과두하골절로 진단되어 관혈적 정복술을 시행받은 환자 25명 중 술전에 근심골편이 lateral override되었던 환자 19명을 대상으로 하였다.(Table 1)

이 연구에 포함된 증례에서 수술은 1명의 술자에 의해서 이루어졌으며, 수술방법은 2004년 Kellman²이 기술한 방법과 거의 비슷하였다. 정중부골절이 동반된 경우 정중부골절 먼저 정복 및 고정판으로 고정하였다. 과두하골절의 정복을 위해 구강 내로 의사선을 따라 절개한 후 하악지의 협측면을 골막박리하였고, 구강 외로는 하악골의 하연에 1 cm 정도의 절개 후 30° angled, 4 mm 직경의 endoscope (Karl Storz, Tuttlingen, Germany)을, 골절면 주위 피부에 1 cm의 절개 후 trocar를 삽입하였다. 골절편의 정복 시에는 angled hook으로 원심골편을 하방으로 견인하였으나 내고정하는 동안은 약간고정용 스크류를 4-8개를 사용하여 약간고정을 한 상태를 유지하였으며, 내고정이 끝난 후에는 경우에 따라 약간고정용 스크류를 유지하거나 제거하였다. 고정

시에 하악지 후연에 4-hole 또는 6-hole 금속판과 6 mm 고정나사를 사용하였으나, 1명의 환자에서는 2.4 mm 흡수성 고정판을 사용하였다. 관상절흔 쪽에 2번째 고정은 경우에 따라 2-hole 또는 4-hole 2.0 mm 고정판을 사용하였다.

수술소견은 골절편의 내고정 후 교합이 안정적인 환자들에서는 술후 약간고정을 하지 않았으나, 교합이 안정적이지 않은 경우는 술후 강선이나 고무줄을 이용한 약간고정을 3일-2주일간 하였다.

수술 전, 수술 후 1일째에 파노라마방사선사진촬영, 3차원 두부컴퓨터단층촬영을 시행 하였으며, 술후 1개월 및 3개월 추적관찰 시에 파노라마방사선사진촬영을 시행하였다.

III. 결 과

Lateral override된 과두하골절환자들의 나이는 22-79세 (평균 37.4세)였고 남성 12명, 여성 7명이었다. 추적관찰한 기간은 평균 6.4개월이었다.(Table 1) 정중부골절이 동반된 환자는 11명이었고 이들은 모두 정중부골절의 내고정을 시행받았다. 수술시간은 정중부골절의 정복 및 고정을 포

Table 1. Results of EAORIF of lateral override subcondylar fracture (n=19)

Patients	Age	Sex	Operated Sites	Number of Plates	Number of Screws	Periods of IMF	Temporary Complications ¹	Long-term Complications	Operation Time (minutes)	Follow Up Periods (months)
1	27	M	Lt. Sc + P	1	4	0	TMJ pain	-	125	8
2*	36	M	Rt. Sc	1	4	14	-	Premature contact, re-fracture	106	14
3	59	F	Rt. Sc + S	1	3	14	Lip paresthesia	-	138	7
4	34	F	Lt. Sc + P	2	7	7	Limited lateral movement	-	218	9
5	26	M	Lt. Sc	1	3	7	Limited opening	Premature contact	143	9
6	66	F	Rt. Sc	2	7	3	-	Premature contact	122	6
7	27	F	Rt. Sc + P	1	4	14	Limited opening	-	229	4
8	22	M	Rt. Sc	1	5	0	-	Premature contact	102	12
9	27	F	Lt. Sc + S	1	5	0	Intermittent TMJ pain	-	197	3
10	60	M	Rt. Sc + P	1	5	0	TMJ pain, facial nerve weakness, chin paresthesia	-	261	4
11	29	M	Lt. Sc + S	2	6	10	Infection	-	171	5
12	32	M	Rt. Sc	2	6	0	-	-	150	7
13	37	M	Lt. Sc + P	2	5	0	Limited opening	-	56	4
14	24	M	Lt. Sc + P	2	6	0	Intermittent TMJ pain limited opening	-	144	6
15	79	F	Lt. Sc	2	7	0	-	-	144	6
16	46	F	Rt. Sc	2	6	0	-	Re-fracture	150	5
17	28	M	Lt. Sc	2	6	0	-	-	100	3
18	24	M	Rt. Sc + P	2	7	0	-	-	180	5
19	28	M	Lt. Sc + S	2	6	0	-	-	120	4

(Temporary Complications¹: presented before postoperative 1 month, and disappeared in postoperative 3 months, 2*: the case whose internal fixation was done with 2.4 mm biodegradable plate, EAORIF: endoscope-assisted open reduction and internal fixation, IMF: intermaxillary fixation, Sc: subcondyle, S: symphysis, P: parasymphysis, TMJ: temporomandibular joint)

함하여 56-261분(평균 150.3분)이었다. 정중부골절의 정복 및 고정에는 대략 30분-1시간 정도가 소요되었다. 고정판은 2.0 mm 금속판을 사용하였으나 1명에서는 2.4 mm 흡수성 고정판을 사용하였다. 하나의 고정판을 사용하여 고정된 증례는 8명이었고, 그 외는 모두 2개의 고정판을 사용하였다. 고정나사는 3-7개(평균 5.4개)를 사용하였다. 술후 합병증은 일시적 합병증과 영구적 합병증으로 구분하였다. 일시적 합병증으로 안면근육의 약화가 1명에서 나타났고, 골절선이 하악공 높이까지 연장되어 있던 1명의 환자에서 아랫입술의 일시적인 감각이상이었다. 감염된 증례가 1명 있었으나 금속판 제거술 후 소실되었으며, 측두하악 관절의 간헐적/기능 시 통증이 4명에서 있었다. 다섯 명의 환자가 술후 1개월 경과 관찰 시에 하악 움직임의 제한을 보였으나 3개월 이전에 정상범위의 움직임을 회복하였다. 이 환측의 조기접촉이 있다고 호소한 환자가 4명이었으며, 영구적 합병증으로 술후 3주 정도 경과 후에 재골절되어 다시 수술받은 환자가 2명이었다.

IV. 고 찰

Lateral override된 과두하골절환자들의 수술결과는 대체로 양호하고 해부학적 정복이 가능하였으며(Figs. 2, 3) 심각한 영구적인 합병증을 야기하지 않았다.(Table 1) 두 명의 환자에서 재골절이 있었으나 1명은 흡수성 고정판 하나만을 사용한 경우였고, 다른 환자는 2개의 금속판으로 고정했으나 재골절된 증례로, 재수술 시 육안소견으로 분쇄골절이 있어 강한 외력에 다시 노출되었을 가능성이 있다고 생각되었다.(Fig. 4) 이환측의 조기접촉을 호소한 환자는 4명이었으나 당시에 최대교합으로 유도가 가능하였고, 술후 6개월 경과 관찰 시에는 안정된 교합을 보였으며,

장기적으로 측두 하악 관절질환을 시사하는 증상은 없었다. 그러나 재골절된 2예에서 과두하골절 부위에 가해지는 응력이 항상 고정판이 견딜 수 있는 범위 내에 있는 것은 아니며, 흡수성 고정판을 사용하는 것은 안정적이지 않다는 것을 확인할 수 있었다.

수술시간은 평균 150.3분으로 초기에는 술식 적응과 접근방식 선택의 어려움으로 인해 비교적 긴 시간이 소요되었으나, 최근에는 2시간 이내로 단축되고 있다. 이처럼 다른 수술에 비해 적응시간이 긴(slow-learning curve) 것이 내시경을 이용한 관혈적 정복 및 고정술이 대중화되지 못한 가장 큰 원인이라고 생각한다. 이 연구에 포함된 증례들의 수술시간은 정중부골절이 포함된 경우에도 그 수술시간이 포함되었기 때문에 정확하게 그 learning curve를 확인할 수는 없었다. 그러나 초기 10예에서 수술시간의 편차가 컸던 것을 고려하면 그 이후의 증례들에서는 정중부골절의 수술시간을 포함하더라도 3시간 내로 안정적이었다.

초기의 수술은 대부분 1개의 고정판만을 사용하였으며(Fig. 5), 교합변화를 호소한 환자 4명 중 3명이 여기에 포함되었다. 이후 2개의 고정판을 사용하는 것이 가장 안정적이라는 Choi 등³의 보고를 참고하여 2개의 고정판으로 고정하는 방법을 사용하였는데, 관상절흔 쪽 고정판의 경우 고정나사를 2개 또는 3개만 사용했더라도 술 후에 나사감느슨해지지 않을 정도로 강도가 충분하였다.(Fig. 6) 초기 수술에서는 대부분의 환자에서 약간고정용 스크류 및 고무줄을 이용한 교합유도를 하였으나 14번째 수술 이후에는 하지 않았다.

내시경을 이용한 과두하골절의 정복 및 내고정은 1998년 Lee 등⁴에 의해 처음 보고되었고, 꾸준히 사용되고는 있으나 앞에 언급했듯이 익숙해지기까지 시간이 걸리고 진입장벽이 높아 널리 사용하고 있지 못하다. 그러나 실제로 내

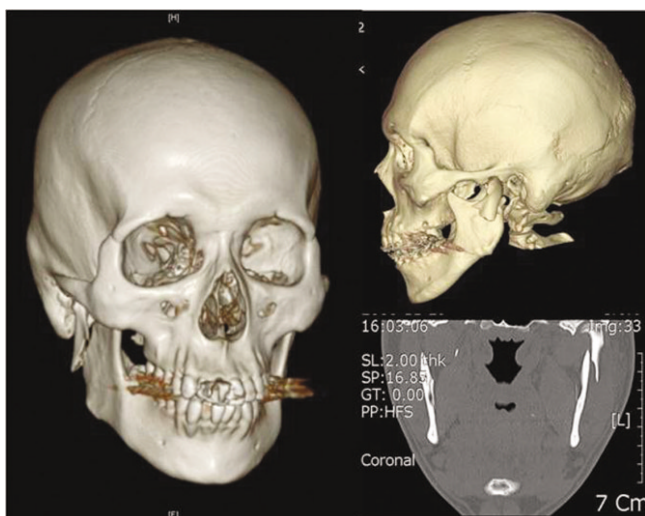


Fig. 1. A computed tomography image of lateral-overridden subcondyle fracture in a patient.

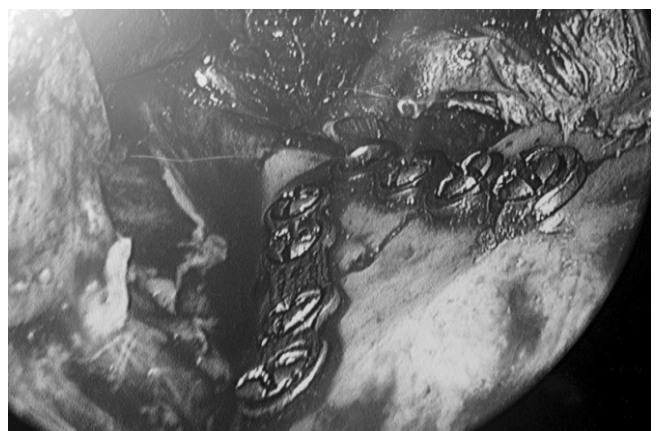

Fig. 2. Endoscopic view after EAORIF of lateral-overridden subcondyle fracture.(EAORIF: endoscope-assisted open reduction and internal fixation)

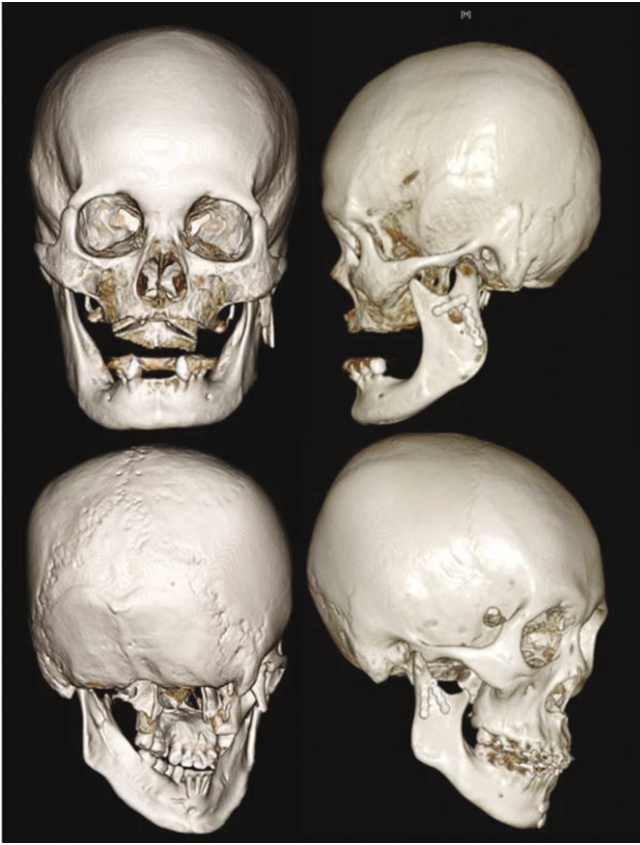


Fig. 3. A images of preoperative (left), postoperative (right) 3-dimensional computed tomography image of lateral-overrided subcondyle fracture in a patient.

시경을 이용한 과두하골절의 결과에 대한 논문들은 모두 영구적인 합병증 없이 양호한 결과에 대해 보고하고 있고, 가장 나쁜 결과가 구강 외 접근을 해야만 했던 증례였다고 한다⁹. 또한 내시경을 이용한 수술의 가장 큰 단점은 긴 수술시간으로, 새로운 술식에 익숙해지기 위해서는 *slow-learning curve*를 따르는 기간이 필요하기 때문에 수술의 적응증이 되는 증례를 선별해야 한다. 그러나 과거의 연구들에서는 과두하골절 전체의 수술결과만을 언급하고 있으며 세부적인 골절양상에 따른 수술결과의 차이는 언급하고 있지 않다. 이러한 관점에서, Paeng 등¹⁰이 언급하였듯이 medial override된 과두하골절은 골절편을 정복하고 고정하는 동안 정복된 고정편을 안정적으로 유지하기 어렵다. 또한 과두경부골절이나 과두골절(피막내 골절)은 골절편까지의 접근 및 고정판의 적합이 어렵기 때문에 초심자에게는 추천할 만하지 않다. 즉, lateral override된 과두하골절은 처음 내시경을 이용한 관혈적 치료를 하기에 가장 실쾌가 적은 적합한 증례이다.

수술시간은 내시경을 이용한 관혈적 정복술의 효용성을 평가하는 도구처럼 사용하고 있기는 하지만 보고에 따라 매우 편차가 심하다. Ducic⁶은 평균 32분(21-49분)이, Troulis⁸은 평균 65분(21-120분)이, Cho-Lee 등⁷은 1.5-5시간

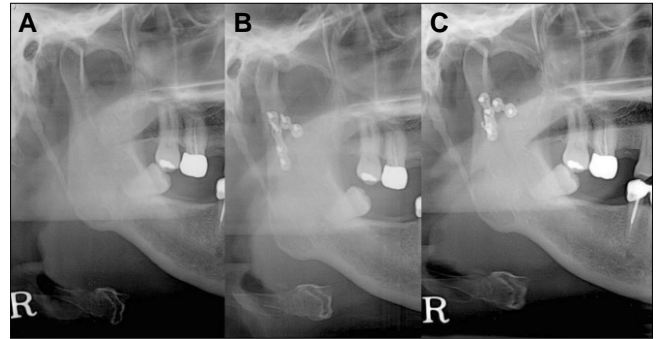


Fig. 4. Panoramic view of the patient who was diagnosed as subcondyle re-fracture 1 month after EAORIF. A. Before operation. B. Five days after operation. C. One month after operation.(EAORIF: endoscope-assisted open reduction and internal fixation)

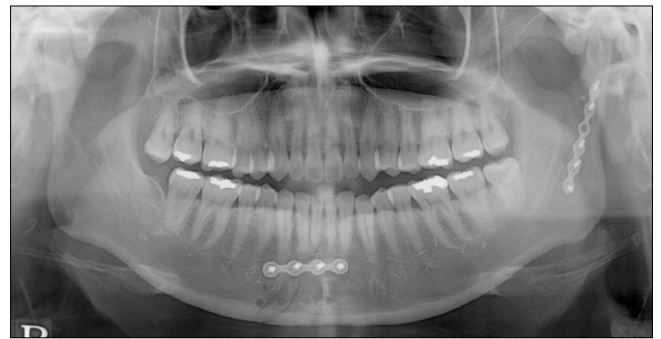

Fig. 5. EAORIF of subcondyle fracture was done with a 6-hole miniplate.(EAORIF: endoscope-assisted open reduction and internal fixation)

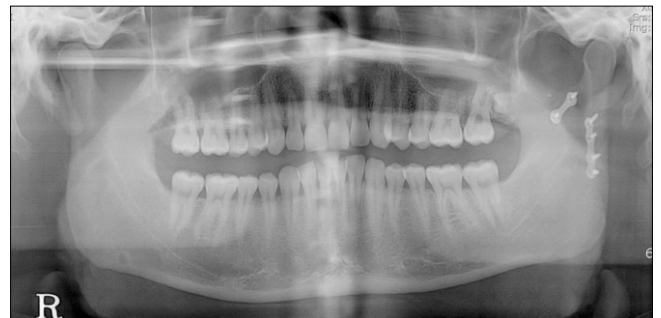

Fig. 6. EAORIF was done with one 4-hole miniplate and one 2-hole miniplate.(EAORIF: endoscope-assisted open reduction and internal fixation)

이 소요되었다고 하였으며, Schoen 등¹¹은 최대 2시간 40분을 넘지 않았다고 하였다. 저자 등은 내시경을 이용해 정복 및 고정이 가능했던 가장 초기 증례부터 이 연구에 포함시켰으며, 그 결과 수술시간이 다른 연구에 비해 길었다고 생각한다.

그러나 지금까지의 내시경을 이용한 관혈적 정복술에 대한 보고들에서 그 결과에 대한 평가는 수술시간, 특기할 합

병증이 없는 점, 감염여부, 개구제한 여부, 환자의 교합 시 느낌, 측두하악관절의 증상 여부와 같은 주관적인 기준에 의해 이루어졌다는 한계가 있다. 추후 더 정확한 정복을 가능하게 하는 장비와 그 결과에 대한 객관적인 평가기준이 필요하다.

V. 결 론

저자 등은 근심골편이 lateral override되었던 과두하골절 19예에서 내시경을 이용한 정복 및 고정술을 시행하였으며 그 결과 lateral override된 과두하골절은 처음 내시경을 이용한 관혈적 치료를 하기에 적합한 증례라고 생각한다.

References

1. Lindahl L. Condylar fractures of the mandible. I. Classification and relation to age, occlusion, and concomitant injuries of teeth and teeth-supporting structures, and fractures of the mandibular body. *Int J Oral Surg* 1977;6:12-21.
2. Kellman RM. Endoscopic approach to subcondylar mandible fractures. *Facial Plast Surg* 2004;20:239-47.
3. Choi BH, Yi CK, Yoo JH. Clinical evaluation of 3 types of plate osteosynthesis for fixation of condylar neck fractures. *J Oral Maxillofac Surg* 2001;59:734-7; discussion 738.
4. Lee C, Mueller RV, Lee K, Mathes SJ. Endoscopic subcondylar fracture repair: functional, aesthetic, and radiographic outcomes. *Plast Reconstr Surg* 1998;102:1434-43; discussion 1444-5.
5. Kellman RM, Cienfuegos R. Endoscopic approaches to subcondylar fractures of the mandible. *Facial Plast Surg* 2009;25:23-8.
6. Ducic Y. Endoscopic treatment of subcondylar fractures. *Laryngoscope* 2008;118:1164-7.
7. Cho-Lee GY, Rodríguez Campo FJ, González García R, Muñoz Guerra MF, Sastre Pérez J, Naval Gias L. Endoscopically-assisted transoral approach for the treatment of subcondylar fractures of the mandible. *Med Oral Patol Oral Cir Bucal* 2008;13:E511-5.
8. Troulis MJ. Endoscopic open reduction and internal rigid fixation of subcondylar fractures. *J Oral Maxillofac Surg* 2004;62:1269-71.
9. Vural E. Treatment of adult subcondylar mandibular fractures: closed vs open vs endoscopic approach. *Arch Otolaryngol Head Neck Surg* 2004;130:1228-30.
10. Paeng JY, Ok YJ, Myoung H, Hwang SJ, Seo BM, Choi JY, *et al*. Endoscopic-assisted open reduction and internal fixation (EAORIF) for condylar fracture. *J Korean Assoc Oral Maxillofac Surg* 2006;32:474-81.
11. Schoen R, Fakler O, Metzger MC, Weyer N, Schmelzeisen R. Preliminary functional results of endoscope-assisted transoral treatment of displaced bilateral condylar mandible fractures. *Int J Oral Maxillofac Surg* 2008;37:111-6.