

Laterognathism의 술후 전방하악골상행지경사도 변화에 관한 정모두부방사선학적 연구

유상진

포스치과 구강악안면외과

Abstract (J Korean Assoc Oral Maxillofac Surg 2011;37:21-9)

The change of frontal ramal inclination (FRI) after orthognathic surgery with laterognathism: posteroanterior cephalometric study

Sang-Jin Yu

*Department of Oral and Maxillofacial Surgery, FOS Dental Clinic, Seoul, Korea***Introduction:** To compare the change in frontal ramal inclination (FRI) in laterognathism after orthognathic surgery.**Materials and Methods:** Twenty four patients (10 men, 14 women; mean age, 22.8 ± 5.2 years) with minimal facial canting (≤ 2 mm) and apparent menton deviation (5.9 ± 2.4 mm) who had been operated on to correct facial asymmetry and skeletal CIII malocclusion, were selected. On a preoperative posteroanterior (PA) cephalogram, the FRI of the deviated side and non deviated side, L1 deviation amounts and menton deviation amounts were measured. The FRI differences between both sides were compared, and the correlations between the measured deviated elements and the FRI differences were analyzed. On a postoperative PA cephalogram, the shifting amount of L1, shifting amount of L7 and FRI of both sides were measured, and the correlations between the shifting elements and the change in FRI were analyzed.**Results:** On the preoperative PA cephalogram, the FRI of the non deviated side was significantly greater than those of the deviated side. The differences in FRI, with a menton deviation amount showed a significant correlation. On the postoperative PA cephalogram, the FRI differences between the deviated and non deviated side were decreased significantly and mandibular transverse movement toward central position was noted. The mean shifting amounts of L7 were associated with the amount of change in the deviated side of FRI.**Conclusion:** Transverse shifting of the mandible through orthognathic surgery decreases the FRI difference, which showed laterognathism, and improves the facial contour.**Key words:** Frontal ramal inclination (FRI), Laterognathism, Mandibular transverse movement, Orthognathic surgery, Cephalogram*[paper submitted 2010. 10. 14 / revised 2011. 1. 20 / accepted 2011. 2. 10]*

I. 서 론

현대사회에서 매력적 안모(facial attractiveness)에 대한 관심이 날로 증가하고 있다. 매력적이고 호감 느끼는 안모란 사회 구성원의 대다수를 닮은 얼굴을 뜻하는 평균적 안모와 대칭적 안모로 나누어 평가할 수 있으며, 얼굴의 호감도와 안모대칭성 간의 상관관계를 보여주는 여러 연구들이 있다^{1,2}. 정도의 안모비대칭증은 무시되거나 인지하지 못하며 안모의 호감도에 영향을 주지 않을 수도 있지만^{3,4}, 중등도

이상의 안모비대칭증은 삶의 질을 저하시키며, 행동 변화를 야기할 수도 있음⁵이 지적되어 왔다. 이에 따라 악골의 위치를 재배열하는 턱교정수술 또한 단순한 악구강계의 기능적 회복을 넘어 심미와 기능의 조화로운 회복 및 안모대칭성의 회복 등으로 그 치료의 목적이 이동하고 있다.

안모비대칭이란 정중선에 대한 안면양측 구조물의 크기와 형태의 차이로 정의할 수 있으나⁴, 통상적으로 남는 부분의 절제나 모자란 부분의 보형물 삽입 등의 시술만으로는 안모비대칭을 해소하기 어려운 경우가 많다. 따라서 안모비대칭증을 얼굴정중선에 대한 안면골들의 좌우 변위량의 차이로 추가적으로 정의할 수 있으며, 이러한 관점에서 안모비대칭수술이란, 성장 시 한쪽의 과발육 또는 열성장 등에 의해 중심위치로부터 변위된 상악골과 하악골 등을 얼굴중심선에 재배열하는 수술적 과정이라 할 수 있겠다.

얼굴중심선으로부터 변위된 악골을 좌우대칭성을 갖도록 재배열하기 위해서는 변위된 요소들의 확인과 3차원적

유 상 진135-080 서울시 강남구 역삼동 832 SM타워 3, 4층
포스치과 구강악안면외과**Sang-Jin Yu**Department of Oral and Maxillofacial Surgery, FOS Dental Clinic, SM Tower
832 Yeoksam-dong, Gangnam-gu, Seoul, 135-080, Korea.

TEL: +82-2-3477-2800 FAX: +82-2-3477-3769

E-mail: sjeenie@hanmail.net

분석이 필수적인데, 현재까지 알려진 변위의 구성요소들은 좌우의 수직적 변위(vertical deviation), 수평적(transverse deviation) 변위⁶, 회전적 변위(rotational deviation)⁷, 수평적 치아보상(transverse tooth compensation)^{8,11}, 악골을 포함한 안면골 좌우 크기와 형태의 왜곡⁴, 하악골상행지경사(frontal, lateral ramal inclination)의 차이^{7,12,13} 등이 알려져 있으며, 안모비대칭 수술의 목표는 이들 각 요소들의 대칭적 회복에 있다.

그러나 일부 환자에서는 수술 후 수직적 변위 및 이부편위 등의 비대칭적 요소들이 해결되었다고 좌우 얼굴윤곽의 차이 등 다른 부위의 비대칭이 남아 비심미적인 결과를 보이기도 한다^{13,14}. 이의 원인의 하나로 안모비대칭증에 동반되는 수평적 치아보상이 술전교정치료로 회복하지 못해 하악골체의 중심선이 안모중앙에 배열되지 못했거나^{15,16}, 하악골상행지의 각도 차이가 남아 좌우 얼굴윤곽선의 비대칭이 잔존하는 경우¹²⁻¹⁴ 등을 생각해 볼 수 있다. 그러나 수술 후 하악골의 대칭적 위치로의 배열을 위해 어느 정도까지 수평적 치아보상이 필요하며, 또한 하안모의 윤곽선을 만드는데 기여하는 요인 중 하나이며 하악골의 수평적 변위를 보이는 증례에서 보여지는 좌우 전방하악골상행지경사(frontal ramal inclination, FRI)의 차이는 회복될 수 있는 요소인지, 더 나아가 하악골의 중심선으로의 이동과 하악골상행지 각도 변화는 어떠한 상관관계가 있는지에 대해서는 잘 알려져 있지 않다.

본 연구는 안모비대칭증의 회복을 위해 턱교정수술을 시행 받은 환자 중, 수평기준선에 대한 좌우 하악지의 길이 차이가 거의 없고 이부편위를 동반한 하악골의 수평적 변위를 보이는 laterognathism (lateral deviation of mandible) 증례들을 대상으로 수술 전, 수술 후 정모두부방사선사진을 촬영하여 수술 시 하악후방구치부 이동량과 좌우 전방하악골상행지경사 각도의 변화와 상관관계를 살펴봄으로써 laterognathism 증례의 수술계획 수립 시 하악골의 올바른 수평적 변위의 회복에 도움을 주고자 하였다.

II. 연구대상 및 방법

1. 연구대상

2009년 1월부터 2010년 5월까지 laterognathism을 동반한 안모비대칭증과 3급 골격성 부정교합을 주소로 본원에 내원하여 상하악골 턱교정수술을 시행 받은 환자들 중, 수술 시 수직적 변위의 수술교정량에 의한 하악골상행지경사도 변화에 대한 간섭을 최소화하기 위해, 술전 수평기준선에 대한 좌우 하악지 길이 차이가 2 mm 이하로 Le-Fort I 수술 시 수직적 변위 수술교정량이 2 mm 이하(평균 canting correction량; 0.6 ± 1.2 mm)였던 증례들을 선별하였다. 대상군은 모두 24예(남 10명, 여 14명)로 모든 증례들은 수술 전 술전교정치료를 시행 받았으며, 6명은 하악골의 우측편위,

18명은 좌측편위를 보였다(평균 Me 편위량, 5.9 ± 2.4 mm). 대상자 모두 안면기형이나 외상의 기왕력이 없었으며, 평균연령은 22.8 ± 5.2 세였다.(Table 1) 턱교정수술은 1명의 집도의가 시행하였으며, 상악골수술은 Le-Fort I 골분할술, 하악골수술은 좌우측 모두 sagittal split ramus osteotomy (SSRO) technique으로 시행하였다. 근심골절편의 하악골체 부로의 고정은 4-hole titanium plate (with 3 screws, Reconstruction plate, Osteomed Co., Addison, TX, USA)을 이용한 semi-rigid fixation method로 시행하였으며, 수술 후 측방하악골상행지경사(lateral ramal inclination)¹⁴의 변화를 최소화하기 위해, 하악골의 시상면골분할 시술 전 상행지에 고정용 wire와 평행하게 marking을 시행한 후 상악 제1대구치까지의 거리를 측정하여, 고정 시 골분할 전의 높이와 거리를 재현하였다. 또한 고정 시 전방하악골상행지경사도 각도 변화를 위한 인위적 조작을 피하기 위해, 양측 모두 골분할면 간의 간섭이 발생하지 않는 한 근심골절편의 내면삭제 없이 passive한 위치로 고정함을 원칙으로 하였으며, 골분할 간극간 골이식은 시행하지 않았다.

2. 연구방법

정모두부방사선사진촬영 및 계측항목 설정

수술 후 하악골의 수평적 이동에 따른 하악골상행지경사의 좌우 차이 변화를 알아보기 위해, 자연두부 자세를 재현한 후 두부방사선규격사진 촬영기(KODAK 8000C, Kodak Co., Rochester, NY, USA)에서 관전류 12 mA, 관전압 80 KVp, 피사체-방사선원거리 172 cm, 노출시간 1.6초의 조건으로 정모두부방사선사진을 턱교정수술 1주 전 및 수술 6주에 각각 촬영하였다. 각 연구대상자에서 취득된 정모두부방사선사진에서 투사도를 작성하고 수평기준선은 Lo line으로, 수직기준선은 Lo line의 수직이등분선으로 설정하였다. 정모두부방사선사진에서 전방하악골상행지경사선(FRI line)은 articulare를 관통하는 하악상행지 외연선(lateral line)으로, 전방하악골상행지경사도는 하악상행지경사선이 작도된 수직기준선과 이루는 각도로 정의하였고, 술전, 수술 후 편위측(deviated side) 비편위측(non deviated side) 각도를 각각 측정하여 하악골 수평이동에 따른 수술 전후 전방하악골상행지경사도의 각도 변화를 알아보았다. 작도된 술전, 수술 후 정모두부방사선사진의 수직기준선에서 하악이부(Me)가 위치한 쪽을 편위측(deviated side)으로 그 반대쪽을 비편위측(non deviated side)으로 정의하였고, 수직기준선에 대한 상악전치중심의 거리계측 변위량(U1 midline deviation), 하악전치중심의 거리계측 변위량(L1 midline deviation), Me 거리계측 변위량(Me deviation)을 각각 계측하였다.(거리계측 항목은 0.1 mm, 각도계측 항목은 0.1° 단위로 각각 계측, 거리계측치의 위치에 따라 편위측 방향으로는 양수값이 비편위측 방향으로는 음수값을 나타내도록 표시) 수술 후 하악골체후방부의 수평이동량을 평

Table 1. Preoperative deviated amounts in laterognathism

Case	Age/Sex	Deviated site	Amount of Me deviation	Amount of L1 deviation	Amount of U1 deviation	Amount of canting correction	FRI° of non deviated side	FRI° of deviated side	Differential amount of FRI°
1	19.3/F	Rt.	8.0	4.2	2.8	1.5	17.6	10	7.6
2	18/F	Lt.	7.0	4.5	0.5	2.0	11.3	6	5.3
3	27.9/F	Lt.	3.3	1.0	1.0	0.0	11.4	5.8	5.6
4	17.8/F	Lt.	6.5	5.2	2.8	0.0	15.8	6.3	9.5
5	27.4/M	Lt.	5.5	1.2	0.5	0.0	10	1.9	8.1
6	17.7/F	Rt.	5.0	6.8	3.2	0.0	12.2	7	5.2
7	23.8/F	Rt.	1.5	1.5	1.6	1.0	9.5	6.3	3.2
8	30.9/M	Lt.	6.0	3.1	-4.5	-1.0	8.7	0.2	8.5
9	24.9/F	Rt.	9.5	6.2	2.5	2.0	13.1	8	5.1
10	36.4/M	Lt.	7.5	5.5	2.5	1.5	12	4.5	7.5
11	22.6/F	Lt.	7.6	3.8	1.5	0.0	11.7	5	6.7
12	18.8/M	Rt.	6.6	4.5	1.0	1.5	11.5	6.5	5.0
13	25.7/F	Lt.	10.5	6.0	2.3	2.0	16	5.4	10.6
14	18.5/M	Lt.	5.8	4.2	1.5	1.0	8.00	5.00	3.0
15	17.9/F	Lt.	5.2	1.5	0.5	1.0	6.20	-1.0	7.2
16	24.2/F	Lt.	5.7	4.6	0.5	-2.0	14.8	11.7	3.1
17	17/F	Rt.	5.0	5.8	3.2	1.0	14.9	11.5	3.4
18	24.8/M	Lt.	2.6	2.1	1.0	0.0	6.8	3.8	3.0
19	20.8/M	Lt.	3.0	1.5	-2.2	2.0	10	6.4	3.6
20	23/M	Lt.	4.5	5.2	1.2	0.0	4.1	-1.2	5.3
21	19.5/F	Lt.	2.9	3.2	2.9	1.0	12.4	9.2	3.2
22	17.5/F	Lt.	9.7	5.9	1.5	1.0	10.2	2.1	8.1
23	31.2/M	Lt.	4.8	2.6	2.7	-2.0	14.8	9.5	5.3
24	22/M	Lt.	8.9	5.9	4.2	2.0	12.9	3.8	9.1
Mean			5.9	4.0	1.4	0.6	11.5	5.6	5.9
SD			2.4 mm	1.8 mm	1.8 mm	1.2 mm	3.3°	3.5°	2.3°

(FRI: frontal ramal inclination, SD: standard deviation)

가하기 위해 수술 전 정모두부방사선사진에서 수직기준선으로부터 편위측 및 비편위측 하악후방구치(L7)까지의 수평거리를 각각 측정하고, 수술 후 방사선사진에서 동일한 방법으로 측정된 양들과의 술전, 술후 차이값을 내어, 편위측 하악후방구치 거리측정 이동량(L7 shifting amount of deviated site), 비편위측 하악후방구치 거리측정 이동량(L7 shifting amount of non deviated site), 평균 하악후방구치 거리측정 이동량(mean L7 shifting amount) 등을 산출하였고 같은 방법으로 하악전치중심심부(L1) 거리측정 이동량(L1 shifting amount)을 측정하였다.(Fig. 1, Table 2)

3. 통계처리

본 연구에서는 통계처리를 위해 SPSS version 12.0 (SPSS Inc., Chicago, IL, USA)을 이용하였다. 먼저 하악이부 수평편위를 갖는 안모비대칭증의 특징을 알아보기 위해 수술 전 정모두부방사선사진으로 측정된 편위측 및 비편위측의 전방하악골상행지경사도들의 평균과 표준편차 및 그 차이값을 산출한 후, paired t-test로 그 차이에 대한 유의성을 검증하였다. 또한 하악골 수평변위량과 전방하악골상행지경사도 차이와의 상관관계를 평가하기 위해 상하악골 수평

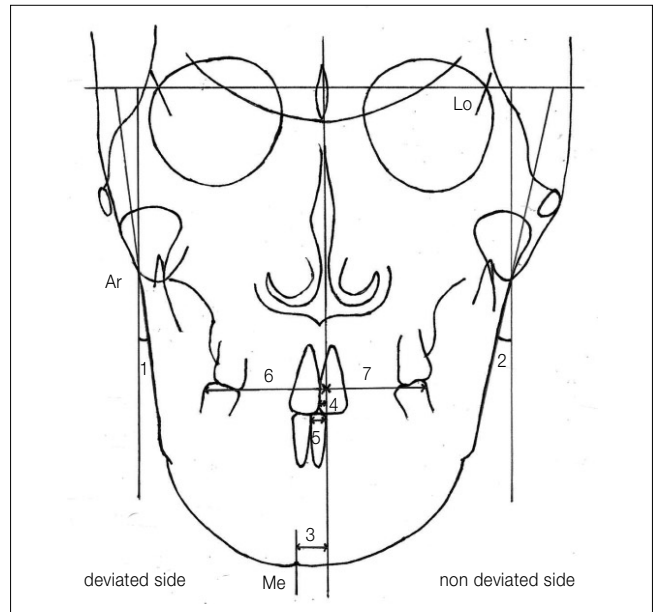


Fig. 1. Cephalometric landmarks and measurements used in this study: FRI of deviated side, FRI of non deviated side, amount of menton deviation, amount of U1 deviation, amount of L1 deviation, linear L7 of deviated side, linear L7 of nondeviated side. (FRI: frontal ramal inclination)

변위 시 나타나는 상악전치중심부의 거리계측 편위량, 하악전치중심부의 거리계측 편위량, Me 거리계측 편위량 등과 좌우 전방하악골상행지경사 차이(difference of FRI) 간의 Pearson 상관분석을 각각 시행하였다.

수술 시 하악골의 중심위로의 수평이동에 따른 전방하악골상행지경사도 각도 변화의 계측을 위해, 술전, 술후 하악골체부의 수평이동량을 나타내는 편위측 하악후방구치 거리계측 이동량, 비편위측 하악후방구치 거리계측 이동량, 평균 하악후방구치 거리계측 이동량 등과 술후 비편위측 하악골상행지경사도값에서 술전 비편위측 하악골상행지경사도값을 감해 산출된 비편위측 전방하악골상행지경사도 각도 변화량(FRI change amount of non deviated side) 및 술후 편위측 하악골상행지경사도값에서 술전 편위측 하악골상행지경사도값을 감해 산출된 편위측 전방하악골상행지경사도 각도 변화량(FRI change amount of deviated side) 등간의 Pearson 상관분석을 시행하였다.(술후 각도의 증가량은 양수로 각도의 감소량은 음수값으로 표시) 그리고 하악골 수평이동 시 변화된 편위측 전방하악골상행지경사도(FRI of deviated side) 각도 변화와 비편위측 전방하악골상행지경사도(FRI of non deviated side) 각도 변화의 대칭성

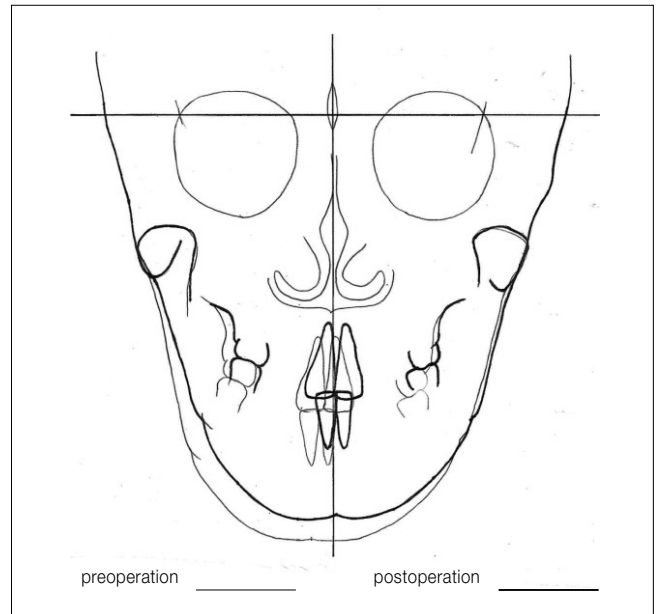


Fig. 2. Diagram of FRI change after parallel shifting of mandibular body. (FRI: frontal ramal inclination)

Table 2. Postoperative shifting amounts of deviated elements in laterognathism

Case	L1 shifting amount	L7 shifting amount of deviated side	L7 shifting amount of non-deviated side	Mean L7 shifting amount	FRI° of deviated side	FRI° of non deviated side	FRI° change amount of deviated side	FRI° change amount of non deviated side
1	6.5	4.2	4.0	4.1	15.3	15.8	5.3	-1.8
2	5.5	4.0	3.5	3.8	10.1	9.5	4.1	-1.8
3	4.2	2.7	2.0	2.4	9.8	10.5	4.0	-0.9
4	5.5	4.2	3.2	3.7	10.1	14.0	3.8	-1.8
5	3.0	2.8	2.7	2.8	5.5	7.6	3.6	-2.4
6	6.1	4.6	3.6	4.1	12.2	13.1	5.2	0.9
7	1.0	2.9	3.2	3.1	9.1	8.3	2.8	-1.2
8	5.5	4.1	3.6	3.9	5.1	5.8	4.9	-2.9
9	7.0	5.8	5.9	5.9	13.4	10.5	5.4	-2.6
10	6.0	2.9	1.7	2.3	7.5	11.2	3.0	-0.8
11	4.8	3.8	3.8	3.8	9.5	10.2	4.5	-1.5
12	5.0	5.1	4.0	4.6	13.6	13.5	7.1	2.0
13	8.0	6.5	4.5	5.5	12.0	10.5	6.6	-5.5
14	7.7	4.2	3.4	3.8	10.0	6.2	5.0	-1.8
15	3.5	3.0	4.2	3.6	5.9	3.3	6.9	-2.9
16	5.1	3.1	2.9	3.0	15.0	13.4	3.3	-1.4
17	4.5	4.7	4.4	4.6	15.8	13.5	4.3	-1.4
18	3.0	3.0	2.7	2.9	6.1	4.8	2.3	-2.0
19	4.1	4.9	2.3	3.6	12.1	8.7	5.7	-1.3
20	6.1	5.2	3.2	4.2	5.1	5.2	6.3	1.1
21	4.2	2.4	2.7	2.6	13.0	9.8	3.8	-2.6
22	5.4	5.5	5.2	5.4	9.7	8.5	7.6	-1.7
23	3.1	3.5	4.0	3.8	14.5	12.0	5.0	-2.8
24	3.8	3.7	3.0	3.4	8.1	10.5	4.3	-2.4
Mean	4.9	4.0	3.5	3.8	10.4	9.9	4.8°	-1.6
SD	1.6 mm	1.1 mm	1.0 mm	0.9 mm	3.4°	3.2°	1.4°	1.5°

(FRI: frontal ramal inclination, SD: standard deviation)

여부를 평가하기 위해 수술 전후 편위측 각도 변화량과 비편위측 각도 변화량 간의 paired t-test를 시행하여 그 유의성을 알아보았다. 또한 수술 시 하악골 운동의 양상을 알아보기 위해 하악골전방부 이동을 나타내는 하악전치중심부 거리계측 이동량과 하악골체후방부 이동을 나타내는 평균 하악후방구치 거리계측 이동량 간의 차이를 알아보고 paired t-test를 이용하여 그 유의성을 알아보았다. 각 계측치는 1주 간격으로 동일 계측자가 3회를 반복하여 측정하였으며 그 평균값을 표시하여 통계에 이용하였다.

Ⅲ. 결 과

1. 술전 이부편위측과 비편위측 간의 전방하악골상행지경사도 비교

하악골의 수평변위를 갖는 환자들의 술전 정모두부방사선계측사진에서 Ar-하악상행지 외연선이 수직중심선과 이루는 각도로 정의된 하악골상행지경사도의 평균 및 표준편차를 편위측과 비편위측을 구분하여 구하고 t-test를 시행한 결과, 비편위측의 전방하악골상행지 경사도($11.5 \pm 3.3^\circ$)가 편위측($5.9 \pm 2.3^\circ$)보다 통계적으로 유의하게 큰 것으로 나타났다.(Table 3)

2. 술전 이부편위 정도와 좌우 전방하악골상행지경사도 각도 차이 간의 상관관계

술전 정모두부방사선계측사진에서 측정된 수직기준선으로부터 Me까지의 거리인 Me 거리계측 변위량의 평균과 표준편차를 구하고, 술전 편위측 전방하악골상행지경사도와 비편위측 전방하악골상행지경사도 간의 각도 차이값을 Pearson 상관분석을 시행한 결과 통계적으로 유의한 순상관관계를 보였다.($r=0.679$) 그러나 하악전치중심의 거리계측 편위량과 상악전치중심의 거리계측 편위량 등과 좌우 전방하악골상행지경사도 각도 차이값 간에는 유의한 상관관계를 보이지 않았다.(Table 4)

3. 수술 후 편위측과 비편위측의 전방하악골상행지경사도 및 각도 변화 비교

수술 후 비편위측 전방하악골상행지경사도 각도 변화량의 평균과 표준편차는 $-1.6 \pm 1.5^\circ$ 로 유의성 있게 감소하였고, 편위측 전방하악골상행지경사도 각도 변화량의 평균과 표준편차는 $4.8 \pm 1.4^\circ$ 로 유의성 있게 증가하였으며 (Table 5), 수술 후 편위측 전방하악골상행지경사도 각도 변화량이 비편위측 전방하악골상행지경사도 각도 변화량보다

Table 3. Comparison of FRI and difference between non deviated side and deviated side in laterognathism ($^\circ$)

	Non deviated side Mean \pm SD	Deviated side Mean \pm SD	Difference Mean \pm SD	Significance
Preoperative FRI $^\circ$	$11.5 \pm 3.3^\circ$	$5.6 \pm 3.5^\circ$	$5.9 \pm 2.3^\circ$	*

(*: $P < 0.001$, paired t-test, FRI: frontal ramal inclination, SD: standard deviation)

Table 4. Pearson correlation between FRI difference and U1 midline deviation, L1 midline deviation, menton deviation amount in laterognathism (preoperation)

	U1 midline deviation (mm)	L1 midline deviation (mm)	Menton deviation (mm)
Difference of FRI $^\circ$ between deviated and non deviated side	0.058	0.256	0.679*

(0.679*: $P < 0.001$, FRI: frontal ramal inclination)

Table 5. Comparison of FRI after operation (postoperative FRI $^\circ$ - preoperative FRI $^\circ$)

	Preoperative FRI $^\circ$ Mean \pm SD	Postoperative FRI $^\circ$ Mean \pm SD	Difference $^\circ$ Mean \pm SD	Significance
Non deviated side	$11.5 \pm 3.3^\circ$	$9.9 \pm 3.2^\circ$	$-1.6 \pm 1.5^\circ$	*
Deviated side	$5.6 \pm 3.5^\circ$	$10.4 \pm 3.4^\circ$	$4.8 \pm 1.4^\circ$	*

(*: $P < 0.001$, paired t-test, FRI: frontal ramal inclination, SD: standard deviation)

Table 6. Comparison of FRI and FRI change amount between non deviated side and deviated side after operation ($^\circ$)

	Non deviated side Mean \pm SD	Deviated side Mean \pm SD	Difference Mean \pm SD	Significance
Postoperative FRI $^\circ$	9.9 ± 3.2	10.4 ± 3.4	-0.4 ± 2.2	NS
Change amount of FRI $^\circ$ after operation	-1.6 ± 1.7	4.8 ± 1.4	3.1 ± 2	*

(*: $P < 0.001$, paired t-test, FRI: frontal ramal inclination, SD: standard deviation, NS: not significant)

유의하게 큰 것으로 나타났다.(Fig. 2, Table 6) 술후 편위측 전방하악골상행지경사도의 평균 및 표준편차는 $10.4 \pm 3.4^\circ$ 였으며, 비편위측 전방하악골상행지경사도의 평균 및 표준편차는 $9.9 \pm 3.2^\circ$ 로 술후 편위측 및 비편위측의 경사도 차이($-0.4 \pm 2.2^\circ$)는 유의성 있는 차이를 보이지 않아, 수술 전 laterognathism에서 보였던 좌우 전방하악골상행지경사도의 각도 차이($5.9 \pm 2.3^\circ$)가 수술 후 대칭성을 회복하는 것으로 나타났다.(Table 6)

4. 하악골 수평이동에 따른 전방하악골상행지경사도 각도 변화와 상관관계

술후 하악전치중심부 거리계측 이동량은 평균 하악후방구치부 거리계측 이동량보다 유의성 있게 컸으며(Table 7), 술후 편위측 및 비편위측의 전방하악골상행지경사도의 각도 변화량 간의 상관분석을 시행한 결과 술후 편위측 각도 변화와 낮은 상관관계를 보였다.(Table 8, $\gamma=0.414$) 술후 편위측 하악후방구치부 거리계측 이동량 및 평균 하악후방구치부 거리계측 이동량과 비편위측 전방하악골상행지경사도 각도 변화량 간의 Pearson 상관분석을 시행한 결과 통계적으로 유의한 순상관관계를 보였다.(Table 8, $\gamma=0.704$, $\gamma=0.723$.) 그러나 비편위측 하악후방구치부 거리계측 이동량 및 평균 하악후방구치부 거리계측 이동량과 비편위측 전방하악골상행지경사도 각도 변화량 간에는 유의성 있는 상관관계를 보이지 않았다.(Table 8)

IV. 고 찰

이부편위를 동반한 수직적 수평적 변위를 보이는 안모비대칭증 환자에서 상하악 턱교정수술 후 수직적, 수평적, 회

전적 문제를 해결하고, 이부중심위를 안모중심선에 배열을 해도 일부 환자들에서는 얼굴 윤곽선의 비대칭이 잔존하는 경우를 볼 수 있다. 좌우 연조직부의 과도한 비대칭이 없다면¹⁷ 수술 후 남는 비대칭의 원인들로는 1) 좌우 전방하악골의상행지경사도의 차이^{7,12-14}, 2) 하악우각부의 형태 및 부피의 차이¹⁸ 3) 하악골체부의 회전적 변위의 잔존⁷, 4) 측방치아보상의 잔존^{15,16} 등을 생각해 볼 수 있다.

Laterognathism 환자들에서 특징적으로 관찰되는 좌우 하악우각부의 형태와 부피 차이는 하악골의 성장 시 하악골체후방부의 측방 변위로 편위측의 우각부는 안모중심선을 기준으로 멀어지고, 비편위측은 안모중심선으로 가까워지기 때문으로 생각해 볼 수 있다. 만일 안모비대칭을 보이는 환자의 하악골이 좌우 형태와 부피가 비교적 대칭적이며 좌우 연조직 차이가 많지 않은 경우라면, 비대칭의 회복은 하악골의 수직적, 수평적, 회전적 중심 위치로의 재배열로 얻어질 수 있을 것이다. 그러나 하악골체부의 전방부가 비록 안모중심선에 대칭적 위치로 회복된다 하더라도, 하악골체부의 후방 위치가 안모중심선에 배열하지 못한다면 안모중심선으로부터의 하악우각부까지의 좌우 길이의 차이가 해결되지 않아 임상적으로 좌우 하악우각부의 부피 차이는 여전히 잔존되어 laterognathism 환자의 대칭적 안모형성을 저해할 수 있다.

또한 전방하악골상행지경사도는 하안모 측방협부의 경사와 윤곽을 결정하는 중요한 인자 중 하나로, 좌우 전방하악골상행지경사도 차이는 이부편위를 동반하는 laterognathism 환자의 특징적 소견으로 알려져 있는데, 하악골의 수평적 편위량은 좌우 하악골상행지경사도의 각도 차이량과 유의한 상관관계를 보이는 것으로 보고되고 있다^{12,13}. Eun과 Hwang¹³은 정상군에서는 좌우 전방하악골상행지경사도의 차이가 없으나, 이부편위자에서는 비편위측의 전

Table 7. Comparison of difference between L1 shifting amount and mean L7 shifting amount after operation

	L1 shifting amount Mean ± SD	L7 shifting amount Mean ± SD	Difference Mean ± SD	Significance
Difference (preoperative distance-postoperative distance)	4.9 ± 1.6	3.8 ± 0.9	1.18 ± 1.36	*

(*: $P < 0.001$, paired *t*-test)

Table 8. Pearson correlation between FRI changes and L1 shifting amount, L7 shifting amount (deviated site, non deviated site, mean) after operation

	L1 shifting amount (mm)	L7 shifting amount (deviated side, mm)	L7 shifting amount (non deviated side, mm)	Mean L7 shifting amount (mm)
FRI° change of deviated site after operation	0.414*	0.704**		0.723**
FRI° change of non deviated site after operation	-0.056		-0.229	-0.120

(FRI: frontal ramal inclination, *: $P < 0.05$, **: $P < 0.001$)

방하악골상행지경사도가 편위측에 비해 통계적으로 크게 나타남을 보고하여, 이부편위를 동반한 안면비대칭 환자의 진단 및 치료 시 전방하악골상행지경사도의 좌우 차이에 대한 고려가 필요함을 시사하였다. 또한 Park 등⁷은 두개골 및 안면골의 3차원 영상분석을 통해 안모비대칭의 변위 인자의 하나로 하악골상행지경사도의 좌우 차이를 언급하였다.

또한 많은 연구들에서 하악골의 측방변위와 측방치아보상은 통계학적으로 유의한 상관관계를 보이는 것으로 보고되고 있다⁸⁻¹¹. Sekiya 등¹⁵은 심한 수평적 비대칭을 보이는 환자에서 골격적 변위에 따른 측방치아보상(lateral tooth compensation)의 술전 치아교정적 치료가 안모비대칭 수술의 성공에 중요한 기여인자임을 언급하였는데, 이는 전치부 및 구치부의 측방치아보상의 수술 전 치아교정치료가, 수술 시 하악골의 전방부와 후방부 모두 중심위치 및 대칭 위치로 회복될 수 있는 수술적 이동공간을 마련해 주었기 때문으로 생각해 볼 수 있다.

실제 임상에서 하악골 측방변위 및 좌우 하악상행지경사도 차이를 보이는 안모비대칭 환자에서 하악골의 중심위로의 수평적 이동 시, 좌우 하악상행지경사도가 비교적 대칭적으로 회복되는 것을 관찰할 수 있으나, 아직까지 턱교정수술 시 하악골의 수평적 이동과 하악상행지경사도의 대칭적 회복 간에 어떤 상관관계가 있는지는 아직 알려져 있지 않다¹⁴.

이에 본 연구는 안모비대칭증의 회복을 위해 턱교정수술을 시행 받은 환자 중 하악골의 수평적 변위만을 보이는 비대칭증 증례들을 대상으로 수술 전 수술 후 정모두부방사선사진을 촬영하여 수술 시 구치부 거리 이동량에 따른 좌우 전방하악골상행지경사도의 각도 변화와 상관관계를 살펴봄으로써 수술 시 하악골체 후방부의 이동과 좌우 전방하악골상행지경사도 차이의 회복 양상과 의미를 알아보고자 하였다.

하악상행지경사도의 계측방법은 수평중심선에 대한 Ar-Go line의 각도 및 Cd-Ag line 간의 각도¹⁴ 또는 상행지의 중심선을 통과하는 ramal plane과 수평평면 간의 각도⁷ 등이 알려져 있으나, 임상적으로 어느 계측선이 하안모 측방협부의 경사를 가장 잘 반영할 수 있는 가는 알려져 있지 않다. 본 연구 대상자들은 모두 골격성 3급 부정교합증 증례들로, 수술 시 일부 여성환자의 경우 심미적인 목적으로 우각부 절제술을 동시에 시행 받아, 술전, 술후 Go과 Ag의 형태가 변화하여, 이들 계측점들을 이용하여 하악골상행지경사를 측정할 수 없었다. 따라서 aticulare를 관통하는 하악상행지외연선을 작도하여 수직기준선에 대해 이루는 각도를 하악골상행지경사도로 정의하였다.

본 연구의 술전 이부편위측과 비편위측 간의 전방하악골상행지경사도 비교에서, 비편위측의 전방하악골상행지경사도가 편위측보다 통계적으로 유의하게 큰 것으로 나타났으며(Table 3), 좌우 경사도의 차이는 Me 거리계측 편위

량과 유의한 상관관계를 보였지만, 하악전치중심부의 거리계측 편위량과 상악전치중심부의 거리계측 편위량 등과는 유의한 상관관계를 보이지 않아(Table 4), 기존 Eun과 Hwang¹³의 연구와 유사한 결과를 얻었다. 그러나 이부편위량과 좌우 하악골상행지경사도 각도 차이가 순상관관계를 보인다는 사실만으로 하악골상행지경사의 좌우 각도 차이의 이유가 하악골의 성장 시 발생된 측방변위 때문이라 추론하기에는 무리가 있다. 따라서 laterognathism의 턱교정수술 시 발생하는 하악골의 중심위로의 수평이동이 이부편자위의 안모 비대칭적 특징 중 하나인 좌우 하악골상행지경사도 각도 차이의 대칭성 회복에 기여하며, 또한 그 거리 이동량이 하악골상행지경사도의 대칭적 각도 변화와 상관관계를 갖는다면, 역으로 하악골의 측방변위와 하악골상행지경사도 차이의 인과관계를 추론해볼 수도 있을 것이다. 이에 본 연구에서는 하악골의 수평이동량을 나타내는 하악후방구치부 수술 후 평균 이동량과 전방하악골상행지경사도의 수술 후 각도 변화량과의 인과관계를 비교분석을 함으로써 하악골체부의 중심위로의 이동양상에 따른 전방하악골상행지경사도 변화양상을 알아보고자 하였다.

수술 후 하악전치부 거리계측 이동량의 평균은 하악후방구치부 거리계측 이동량의 평균보다 유의성 있게 높았으며(Table 7), 수술 후 평균 하악후방구치부 거리계측 이동량과 수술 후 편위측 전방하악골상행지경사도의 각도 증가량은 순상관관계를 보인 반면, 하악전치부 거리계측 이동량과 편위측 전방하악골상행지경사도의 증가량 간에는 낮은 상관관계를 나타냈다.(Table 8) 이는 laterognathism의 안모비대칭의 개선을 위한 수술 시 하악전치부의 이동량보다는 하악후방구치부의 이동량이 수술 후 전방하악골상행지경사도 각도 변화에 더 중요한 역할을 담당함을 시사하며 하악후방구치부의 수술 후 이동량이 하악전치부의 수술 후 이동량보다 하악골체의 평행한 수평운동량을 더 잘 표현해 주는 것으로 생각해 볼 수 있다. 또한 하악전치부 거리계측 이동량과 하악후방구치부 거리계측 이동량의 차이는 하악골의 회전변위의 회복과 관련있을 것으로 추론해 볼 수 있다.

하악골의 수평이동 시 좌우 하악상행지경사도의 각도 변화의 양상은 편위측 전방하악골상행지경사도의 각도는 증가하고 비편위측 전방하악골상행지경사도의 각도는 감소하여(Table 5), 술전 좌우 각도의 비대칭성을 비교적 대칭적으로 회복하는 것을 관찰할 수 있었는데, 그 이유로는 편위측은 수술 시 편위측에서는 하악골의 중심위측으로의 수평이동에 따라 이동량에 비례하여 근심골절편과 원심근절편 사이에 간극이 발생되어, 편위측 근심골편의 고정 시 편위측 근심골편이 발생된 간극을 따라 중심위쪽으로 회전함으로써 근심골편의 각도 증가가 나타나며, 비편위측에서는 하악골이 비편위측 방향으로 이동함에 따라 비편위측 근심골편을 비편위측 방향으로 밀게 되어 비편위측 근심골편의 각도를 증가시키는 것이 아닌가 생각된다.

그렇지만 수술 후 편위측, 비편위측의 각도 변화량은 수술

편위측 전방하악골상행지경사도 각도 변화가 비편위측 각도보다 유의하게 큰 것으로 나타나, 하악골의 수평이동에 따른 편위측, 비편위측의 술후 각도의 변화(개선)량은 대칭적인 양상을 보이지 않았다.(Table 6) 또한 편위측은 하악후방구치 거리계측 이동량에 순상관관계를 보인 반면, 비편위측은 하악후방구치 거리계측 이동량과 유의한 상관관계를 보이지 않았다. 이는 수술 시 소견과도 일치하는 면이 있는데 하악골의 수평이동을 형성한 후 하악 근심절편을 골체부에 고정할 때 편위측은 *passive*하게 *adaption*되어 24예들 중 근심골편의 내면 삭제가 필요한 경우는 전무했던 반면, 비편위측은 밀려져간 하악골체의 원심부와 근심부간의 골간섭이 발생되어 근심절편의 *passive*한 *adaptation*을 위해 근심절편의 내면 삭제가 필요한 경우가 많았다¹⁹. 따라서 근심절편의 내면 삭제량이 많을수록 하악골체부의 기계적인 수평이동량이 비편위측 전방하악골상행지경사 변화에 미치는 영향을 감소시켜, 하악후방구치부 거리 이동량과 비편위측 전방하악골상행지경사도 변화량 간의 순상관계를 저해하는 한 요인으로 작용했을 것으로 추론해 볼 수 있다. *Buranastidporn* 등²⁰은 안모비대칭증과 악관절내장증 간의 상관분석을 시행하여, 하악골의 변위량과 악관절내장증의 발현빈도 및 발현양상은 순상관관계가 있으며, 경도의 비대칭의 경우 편위측에, 중도의 비대칭은

양쪽에, 심한 비대칭의 경우에는 비편위측에 악관절내장증의 증상의 발현비율이 높은 것으로 보고하였고, 그 이유로 하악골의 수직적 수평적 변위를 보이는 환자에서는 저작력의 분산과 관절의 해부학적 형태가 편위측과 비편위측에서 서로 다르기 때문이라 주장하였는데, 이러한 비대칭증에서 나타나는 편위측과 비편위측 간의 악관절의 구조적 기능적 차이가^{21,23} 비대칭증 개선을 위한 하악골의 중심위로의 이동 시 나타나는 비대칭적인 편위측, 비편위측 각도 변화의 이유 중 하나로 생각해 볼 수 있으나, 객관적으로 알려진 사실은 없다.

이상으로 *laterognathism*을 동반한 안모비대칭증에서 수술 시 하악골의 수평이동은 편위부 및 비편위부의 하악골상행지 각도를 대칭적인 방향으로 변화시키며, 골체의 수평이동량과 편위부 전방하악골상행지경사도 각도 변화는 순상관계를 갖는 것으로 조사되었지만, 본 연구는 2차원적 분석으로 *laterognathism* 환자의 수술 시 발생되는 3차원적인 하악운동을 정확히 투영하기에는 한계점을 가지며, 실제 변화양상은 더 복잡할 것이다. 향후 3차원 *computed tomography* (CT)를 이용한 보다 구체적이고, 체계적인 연구와 수술 후 변화된 전방하악골상행지경사도의 안정성에 대한 조사가 필요할 것으로 생각한다.(Fig. 3)

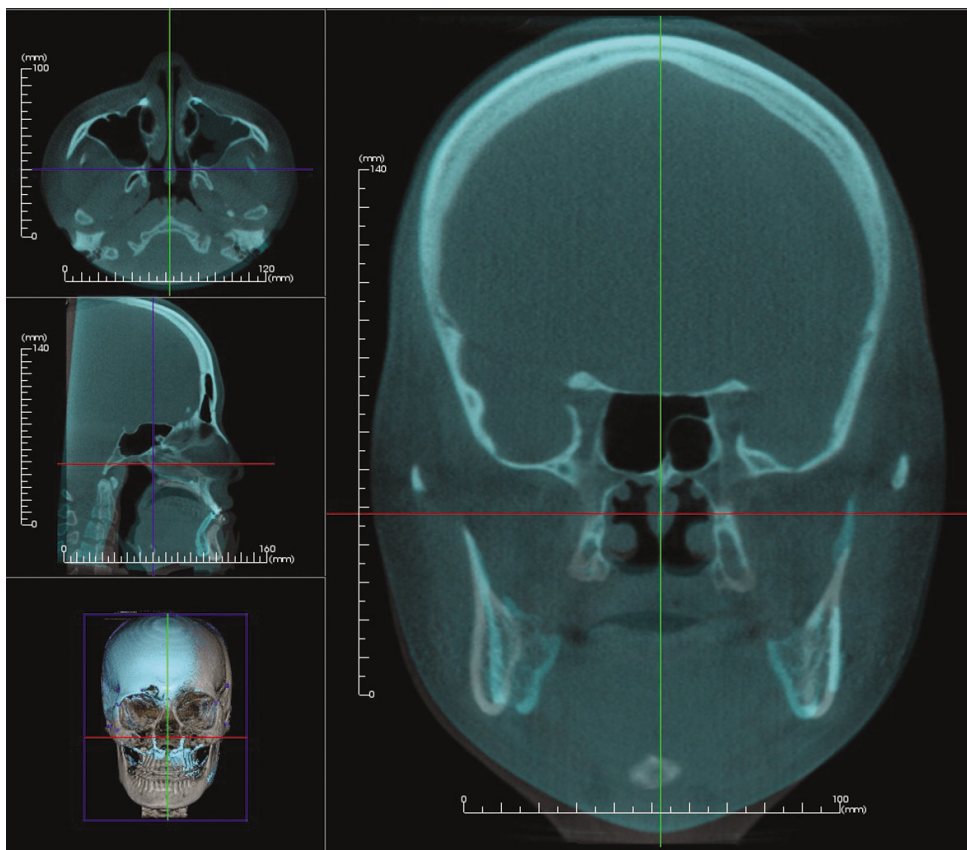


Fig. 3. Superimposition of 3-dimensional computed tomography of preoperation and postoperation.

V. 결 론

본원에서 안모비대칭증으로 상하악골 턱교정수술을 시행 받은 환자 중, 2 mm 이하의 facial canting (0.6 ± 1.2 mm)과 뚜렷한 Me의 측방변위(5.9 ± 2.4 mm)를 갖는 24명의 laterognathism을 선정하여 술전 1주 술후 6주 정모두부계측 방사선사진을 각각 촬영한 후, Lo line의 수직이등분을 수직기준선으로 편위측, 비편위측의 전방하악골상행지경사도를 계측하여, 전방하악골 상행지경사도의 특성과 수술 시 하악골 수평이동에 따른 전방하악골상행지 각도 변화양상을 측정하였다. 또한 하악골의 수평이동을 나타내는 하악후방구치의 수평 거리계측 이동량을 산출하여, 수술로 변화된 전방하악골상행지경사도의 각도 변화량과의 상관관계를 분석한 결과 다음과 같은 결론을 얻었다.

1. Laterognathism (이부편자위, 술전)에서 비편위측의 전방하악골상행지경사도가 편위측에 비해 통계적으로 유의하게 크게 나타났으며, 좌우 경사도의 차이는 Me 거리계측 변위량과 통계적으로 유의한 순상관관계를 보였다.
2. 턱교정수술을 통한 하악골의 중심위로의 이동 시 편위측 전방하악골상행지경사도는 증가하는 방향으로 비편위측 전방하악골상행지경사도는 감소하는 방향으로 유의성 있는 각도 변화를 보여, 술전에 관찰되었던 편위측 비편위측 사이 각도 차이가 술후에는 유의성 있는 각도 차이를 보이지 않았다.
3. 술후 전방하악골상행지각도 변화는 편위측 각도의 변화량이 비편위측 각도 변화보다 유의성 있게 더 많아, 전방하악골상행지경사도 각도 차이의 회복이 대칭적 양상을 보이지 않았다.
4. 편위측 각도 변화량은 평균 하악후방구치부 이동량과 통계적으로 유의한 순상관관계를 보였다.

이상의 결과는 이부편위와 전방하악골상행지경사도 차이가 있는 하악골 측방변위 환자에서 턱교정수술 후 대칭적 안모의 윤곽을 회복하기 위해서는 하악골의 수평이동량의 확보가 중요하며, 수술 계획 시 전방하악골상행지경사도의 좌우차이에 대한 고려가 필요함을 시사하였다.

References

1. Komori M, Kawamura S, Ishihara S. Averageness or symmetry: which is more important for facial attractiveness? *Acta Psychol (Amst)* 2009;131:136-42.
2. Jones BC, DeBruine LM, Little AC. The role of symmetry in attraction to average faces. *Percept Psychophys* 2007;69:1273-7.
3. Padwa BL, Kaiser MO, Kaban LB. Occlusal cant in the frontal plane as a reflection of facial asymmetry. *J Oral Maxillofac Surg* 1997;55:811-6; discussion 817.
4. Peck S, Peck L, Kataja M. Skeletal asymmetry in esthetically pleasing faces. *Angle Orthod* 1991;61:43-8.
5. Phillips C, Bennett ME, Broder HL. Dentofacial disharmony: psychological status of patients seeking treatment consultation. *Angle Orthod* 1998;68:547-56.
6. Nitzan DW, Katsnelson A, Bermanis I, Brin I, Casap N. The clinical characteristics of condylar hyperplasia: experience with 61 patients. *J Oral Maxillofac Surg* 2008;66:312-8.
7. Park SH, Yu HS, Kim KD, Lee KJ, Baik HS. A proposal for a new analysis of craniofacial morphology by 3-dimensional computed tomography. *Am J Orthod Dentofacial Orthop* 2006;129:600.e23-34.
8. Hayashi K, Muguruma T, Hamaya M, Mizoguchi I. Morphologic characteristics of the dentition and palate in cases of skeletal asymmetry. *Angle Orthod* 2004;74:26-30.
9. Nojima K, Yokose T, Ishii T, Kobayashi M, Nishii Y. Tooth axis and skeletal structures in mandibular molar vertical sections in jaw deformity with facial asymmetry using MPR images. *Bull Tokyo Dent Coll* 2007;48:171-6.
10. Langberg BJ, Arai K, Miner RM. Transverse skeletal and dental asymmetry in adults with unilateral lingual posterior crossbite. *Am J Orthod Dentofacial Orthop* 2005;127:6-15; discussion 15-6.
11. Ishizaki K, Suzuki K, Mito T, Tanaka EM, Sato S. Morphologic, functional, and occlusal characterization of mandibular lateral displacement malocclusion. *Am J Orthod Dentofacial Orthop* 2010;137:454.e1-9; discussion 454-5.
12. Hwang HS. Maxillofacial 3-D image analysis for the diagnosis of facial asymmetry. *J Korean Dent Assoc* 2004;42:76-83.
13. Eun CS, Hwang HS. Posteroanterior cephalometric study of frontal ramal inclination in chin-deviated individuals. *Korean J Orthod* 2006;36:380-7.
14. Hwang HS, Hwang CH, Lee KH, Kang BC. Maxillofacial 3-dimensional image analysis for the diagnosis of facial asymmetry. *Am J Orthod Dentofacial Orthop* 2006;130:779-85.
15. Sekiya T, Nakamura Y, Oikawa T, Ishii H, Hirashita A, Seto K. Elimination of transverse dental compensation is critical for treatment of patients with severe facial asymmetry. *Am J Orthod Dentofacial Orthop* 2010;137:552-62.
16. Hashimoto T, Fukunaga T, Kuroda S, Sakai Y, Yamashiro T, Takano-Yamamoto T. Mandibular deviation and canted maxillary occlusal plane treated with miniscrews and intraoral vertical ramus osteotomy: functional and morphologic changes. *Am J Orthod Dentofacial Orthop* 2009;136:868-77.
17. Pinto AS, Buschang PH, Throckmorton GS, Chen P. Morphological and positional asymmetries of young children with functional unilateral posterior crossbite. *Am J Orthod Dentofacial Orthop* 2001;120:513-20.
18. Goto TK, Nishida S, Yahagi M, Langenbach GE, Nakamura Y, Tokumori K, et al. Size and orientation of masticatory muscles in patients with mandibular laterognathism. *J Dent Res* 2006;85:552-6.
19. Yang HJ, Lee WJ, Yi WJ, Hwang SJ. Interferences between mandibular proximal and distal segments in orthognathic surgery for patients with asymmetric mandibular prognathism depending on different osteotomy techniques. *Oral Surg Oral Med Oral Pathol Oral Radiol Endod* 2010;110:18-24.
20. Buranastidporn B, Hisano M, Soma K. Temporomandibular joint internal derangement in mandibular asymmetry. What is the relationship? *Eur J Orthod* 2006;28:83-8.
21. Uysal T, Sisman Y, Kurt G, Ramoglu SI. Condylar and ramal vertical asymmetry in unilateral and bilateral posterior crossbite patients and a normal occlusion sample. *Am J Orthod Dentofacial Orthop* 2009;136:37-43.
22. Akahane Y, Deguchi T, Hunt NP. Morphology of the temporomandibular joint in skeletal class iii symmetrical and asymmetrical cases: a study by cephalometric laminography. *J Orthod* 2001;28:119-28.
23. Tallents RH, Guay JA, Katzberg RW, Murphy W, Proskin H. Angular and linear comparisons with unilateral mandibular asymmetry. *J Craniomandib Disord* 1991;5:135-42.