



## 구순열의 초음파 진단

서미현, 김성민, 오진실, 명훈, 이종호, 최진영\*

서울대학교 치의학대학원 구강악안면외과학교실 치학연구소

### ABSTRACT

#### Prenatal Sonographic Diagnosis of Cleft Lip

Mi-Hyun Seo, Soung-Min Kim, Jin-Sil Oh,  
Hoon Myoung, Jong-Ho Lee, Jin-Young Choi\*

*Department of Oral and Maxillofacial Surgery, Dental Research Institute,  
School of Dentistry Seoul National University, Seoul, Korea*

The frequency of fetal malformations accounts for around 3-5% and evaluation of the health of the fetus and screening for fetal malformations has become an important part of prenatal care. Improvements in prenatal diagnosis have allowed identification of malformation in fetuses during first and second trimesters of pregnancy.

Prenatal ultrasonography has become routine part of antenatal examination. For development of imaging, the accuracy of diagnosis is getting higher and earlier diagnosis of congenital malformation, such as cleft lip and palate, can provide to parent counseling, and opportunity to prepare the further treatment.

For the better understanding of congenital cleft lip diagnosis to the oral and maxillofacial surgeons, as healthcare providers, we reviewed around 19 english-written articles and summarized some knowledges of ultrasound findings in the prenatal cleft lip fetus.

**Key words :** Cleft lip, Fetus, Prenatal diagnosis, Ultrasound findings

### I. 서론

산전 초음파(prenatal sonography)를 사용하여 태아의 상태를 관찰하는 것은 1950년대에 처음 소개된 이후로 임산부와 태아의 건강을 진단하기 위해 통상적으로 시행되고 있다. 1970년대에는 Grayscale imaging과 리얼타임 초음파가 가능해지면서, 움직이는 태아의 영상 캡처와 조직면을

구분하는 것이 가능해졌고, 1980년대에는 Color Doppler 검사가 소개되었으며, 보다 최근에는 초고해상도의 3차원 리얼타임 초음파검사가 가능해졌다. 산전 초음파검사는 크게 산모의 복부를 통한 경복부 초음파검사(transabdominal scan)와 산모의 질을 통한 경질 초음파검사(transvaginal scan)로 나뉘어진다. 산전 초음파검사는 대개 경복부 초음파검사를 의미하며, 임신 2, 3기에 태아

의 기형 유무를 관찰하는 방법으로 널리 이용되고 있다. 경질 초음파검사는 고주파 탐침자(high frequency probe)를 질 내로 삽입하여 보고자 하는 장기에 근접하여 고해상도의 영상을 얻는 방법으로 주로 임신 1기에 사용된다. 산전 초음파검사는 고위험군에 속하지 않는 일반 산모들을 대상으로 시행되는 일반 초음파검사와 대략 35세 이상의 산모들이나 선천성 기형 및 유전 질환의 병력이나 가족력이 있는 경우, 산모의 혈청 검사시 이상 소견이 발견되었을 때, 일반 초음파검사서 이상 소견이 발견되었을 때, 산모에게 당뇨 등의 질환이 있을 때 및 고위험 임신 산모 등의 경우에서 시행되는 정밀 초음파검사로 분류된다<sup>1-3)</sup>.

산전 초음파를 이용함으로써 임신 1기에는 자궁내 임신 여부를 확인할 수 있으며 임신 2, 3기에는 태아의 수, 생존, 위치 확인 및 태아의 연령, 체중, 성장 평가 등과 같은 기본적 정보 이외에 태아의 해부학적, 기능적 이상 유무를 검사하게 된다. 이러한 중요한 시기에 태아의 기형을 조기에 진단함으로써 임신의 지속 여부, 자궁내 태

아의 치료, 분만 방법, 출생 후 치료 방법 등을 결정하는데 도움을 주며, 향후 임신에 대한 자료를 제공하는 것이 중요한 산전 초음파 검사의 목적이라 할 수 있다. 구강악안면외과 의사들은 구순구개열과 같은 선천성 기형에 대해 즉각적이고, 단계적인 치료를 제공하는 데 중요한 역할을 담당하여 왔으며, 이에 본 원고에서는 구순열의 초음파적인 진단에 관하여 다양하고 전반적으로 살펴봄으로써 독자들로 하여금 구순구개열 환자의 예방과 진단, 그리고 치료과정에 대한 이해를 높이고자 종설 논문을 준비하였다.

## II. 구순구개열의 발생

구강 및 안면파열(orofacial cleft)는 얼굴부에 발생하는 선천성 기형 중의 하나로, 출생 당시 발생율이 1/700 ~ 1/1,000로 보고되어 왔다. 모든 구강악안면열의 60~75%는 구개열과 같이 발생하거나 또는 같이 발생하지 않는 구순열(cleft lip

**Table 1.** Common syndromes associated facial clefts<sup>1,1)</sup>

Syndrome	Associated Findings
Goldenhar (facioauriculovertebral dysplasia)	Asymmetrical facial hypoplasia, microtia, preauricular skin tags, hemivertebrae, cardiac defects
Pierre-Robin Sequence	Micrognathia, U-shaped cleft of soft palate
Shprintzen (velocardiofacial syndrome)	Cardiac defects, hypotonia, growth retardation, chromosome 22q microdeletion; autosomal dominant
Stickler (hereditary arthro-ophthalmopathy)	Flat facies, micrognathia, hypotonia, myopia, scoliosis; autosomal dominant
Treacher-Collins (mandibulofacial dysostosis)	Malar and mandibular hypoplasia, downslating palpebral fissures, ear malformations, absent lower eyelashes; autosomal dominant
Trisomy 13	Polydactyly, congenital heart disease, central nervous system abnormalities
Trisomy 18	Intrauterine growth restriction, congenital heart disease
Van der Woude (lip pit-cleft lip syndrome)	Lower lip pits, missing teeth; autosomal dominant

with or without cleft palate)로 발생하며, 25~40%에서는 단독 구개열(isolated cleft)로서 발생한다(Table 1)<sup>1)</sup>. 구순구개열의 유병율은 인종에 따라 다양하게 보고되고 있는데, 흑인에서는 2,273명 당 1명의 비교적 낮은 유병율을 나타내는 반면에, 584명 당 1명의 일본인과 276명 당 1명의 미국인의 유병율은 비교적 높게 보고되고 있다. 구순구개열은 여성보다 남성에서 두 배 많이 발생하며, 고령의 산모의 경우 흔히 발생한다는 보고도 있다. 임신 기간 동안의 산모의 흡연과 음주는 유전자-환경 상호작용을 통하여 구순구개열의 발생율을 높이는 것으로 보여진다. 임신 기간 주위의 멀티비타민 복용, 특히 엽산의 보충은 구개열의 발생율을 감소시킨다<sup>1-4)</sup>.

구강 및 안면파열은 안면부 중배엽인 신경능선 세포에서 파생되는 세포들이 이주하거나 또는 증식 이상에서 기원하는데, 안면부 중배엽이 융합하면서 일차 구개를 형성하고, 여기서 처음으로 구강과 비강이 분리되어서 결과적으로 상순과 상악 전방부를 형성하게 된다. 구개열을 동반 또는 동반하지 않은 구순열은 비돌기(nasal process)와 상악돌기(maxillary process)의 융합 부전으로 발생하고, 이러한 융합 과정은 존재하는 중배엽의 양, 이주 속도, 이주 거리 등과 연관이 있는 것으로 알려져 있다. 구순열 환자의 50%에서 구개열이 같이 나타나는데, 이것은 구개 형성보다 선행하는 안면돌기의 융합 결손으로 인한 이차적인 영향에 의한 것으로 단독 구개열은 구개열을 동반하거나 또는 동반하지 않은 구순열과는 다른 병태생리학적 기전과 연관이 있다. 즉, 안면부는 5개의 안면 원기(facial primordial)로부터 발생하며, 일련의 구를 따라 초기에 분리된다. 대부분의 안면부 조직은 신경 능선 세포로부터 기원한다. 이런 상호작용과 유전자에 관한 정확한 특성은 아직 명확히 알려져 있지 못하며, 세포-기질간, 그리고 세포

-세포 사이의 복잡한 상호작용의 결과로 형태발생(morphogenesis)이 나타나고 위치, 구조, 조절 유전자에 의하여 조정되는 것으로만 알려져 있다<sup>5,6)</sup>.

절치공(incisive foramen) 전방에 위치한 일차 구개와 절치공 후방의 이차 구개는 발생학적으로 구분되는데, 상순과 일차 구개는 임신 7주경 융합되고, 이차 구개는 임신 12주경 구개 선반(palatal shelves)이 융합되어서 이차 구개를 형성함으로써 발생한다. 이러한 발생 과정의 실패는 구순부 또는 구개부의 정상적인 융합선을 따라 결손부를 야기시키며, 이는 편측 또는 양측으로 발생 가능하게 된다. 정중부 구순열도 발생 가능하여 이는 완전전뇌증(holosencephaly)와 같은 중뇌 결손과 종종 연관있음이 보고되어 왔다<sup>5,6)</sup>.

### III. 산전 초음파 진단

태아 기형은 크게 해부학적인 기형과 염색체 이상에 의한 기형으로 범위를 나누게 된다. 초음파 검사법은 해부학적 기형을 진단하는 대표적인 방법이며, 염색체 기형의 진단은 초기 용모막 생검, 양수 천자 및 경피 제대혈 채취를 이용한 염색체 검사를 통해 가능하다. 이런 검사들은 모체 혈청을 이용한 선별 검사 또는 초음파검사에서도 이상 소견을 보이는 경우에만 시행하고 있다.

산전 초음파검사는 해부학적 태아 기형을 진단하는 수단으로 가장 널리 사용되고 있으며, 이는 저렴한 검사 비용, 실시간 태아를 감시할 수 있는 점, 숙련된 경험자의 경우 쉽게 진단할 수 있는 장점을 가지고 있다. 초음파는 비침습적이고, 위험도가 낮아서 대부분의 선진국에서는 출생 전 관리의 한 부분으로 사용되어 왔다. 현재 대체적으로 임신 초기, 중기 및 말기와 같이 3회 산전 초음파검사가 시행되고 있으며, 태아의 해부학적 기형을

진단하기에 가장 적합한 시기는 중기로서 최근에는 해상도의 발달로 초기 검사에서도 기형의 진단이 가능해졌다<sup>7)</sup>. 임신 초기 10~13주 사이에는 태아의 기형 진단, 목덜미 투명대(nuchal translucency) 및 태아의 비골을 확인하기 위한 초음파 검사이며, 이 시기에 태아 기형의 진단은 대표적으로 무뇌아(anencephaly), 낭성 림프관종(cystic hygroma), 제대탈장, 복벽 갈림증, 통배설강 기형(common cloacal malformation), 천미골 기형증 및 태아 수종 등이 있을 수 있다. 목덜미 투명대는 태아의 목덜미 부위의 피부와 연조직 사이에 초음파에 의해 투명하게 보이는 소견으로, 대표적인 염색체 이상 유무에 관한 선별 검사 중 하나이며, 이러한 목덜미 투명대의 증가 현상은 정상 태아의 1~5%에서도 볼 수 있는 소견으로, 증가된 경우 21번 삼염색체(trisomy), 18번 삼염색체, 13번 삼염색체 등의 질환과 연관성이 높으며, 그 외에 Turner 증후군, 세배수체(triploidy) 등과도 관련이 있다고 알려져 있다. 현재 단일 초음파 소견으로는 목덜미 투명대가 다운 증후군을 선별하는데 가장 민감성이 높은 것으로 알려져 있다.

임신 중기 18~20주 사이에 시행하는 임신 중기의 산전 초음파는 태아의 해부학적 이상 소견을 진단하는 데 가장 유용하다고 할 수 있다. 산전 초음파검사는 기형 정도, 초음파 기계 및 술자의 숙련도에 따라 결과에 차이를 나타낼 수 있어 정확도를 평가하기 어려운 측면도 있으나, 임신부를 저위험군과 고위험군으로 분류하여 각각의 집단에서 초음파 활용도를 평가해 볼 때, 저위험군에서 초음파의 진단율은 14~85%인 반면에 특이성은 93~99%로 상당히 높은 편이고, 분만시 나이가 만 35세 이상 또는 비정상적인 선별 검사 결과를 보인 임신부와 같은 고위험군에서 초음파를 시행하는 경우 진단율은 27~99%로 저위험군보다 좀 더 높은 진단율을 보이며, 특이성은 91~100%로 보고되고 있다<sup>1,7)</sup>.

2차원 초음파는 현재 real time scanner 형식으로 진행되고 있고, 필수적인 진단 방법이기도 하지만, 보고자 하는 부분을 평면적으로 한 번에 한 단면씩만 볼 수 있다는 단점과 초음파 영상에 익숙하지 않은 일반인들이 보기에는 알아보기 힘들다는 단점이 있다. 이러한 단점을 보완하기 위하여 3차원 초음파가 개발되었는데, 이는 2차원 영상들을 연속적으로 촬영하여 합쳐서, 좀 더 life like한 그림을 보여준다<sup>8)</sup>. 4차원 초음파는 3차원에서 움직임 또는 시간을 추가하여, 비디오를 보는 것과 같이 3차원 영상이 움직이는 것으로 태아의 심장이나 움직임을 볼 때 유용하게 사용될 수 있다. 이러한 3차원, 4차원 초음파의 가장 큰 장점은 다면 영상, 표면 영상 및 단층 촬영 영상을 얻을 수 있고, 체적 데이터를 빨리 얻을 수 있다는 점으로, 환자 검사가 끝난 후에도 결과를 검토해보고 이후에 여러 과정을 통한 해석이 가능하며, 진단적으로 현재까지 가장 많이 도움이 되는 분야는 구순구개열과 같은 안면 기형 및 팔다리와 관련한 부분이라고 할 수 있다<sup>9)</sup>.

#### IV. 구순열의 초음파 진단

2007년 American Institute of Ultrasound Medicine 가이드라인에 따르면, 모든 태아에서 구순부의 초음파 평가를 추천하고 있으며, 임신 2기에 구순부의 초음파검사가 시행되는 것으로 설명되고 있다<sup>10)</sup>. 태아 안면부의 정중부 구조물의 유합은 임신 7주에 완성되지만, 초음파 검사에서 하악과 상악은 10주경까지 명확하게 보이지는 않는다. 구순구개열은 경복부 또는 경질 초음파검사를 사용하여 임신 13~14주까지는 진단이 어려운데, 태아의 구개는 측면(axial plane)에서 가장 잘 관찰되고, 태아의 구순부는 관상면(coronal view)에

서 관찰이 용이하다. 상순부의 결손이 없는 경우에 구개부 결손은 관찰이 어려운데, 태아 안면의 부시상 단면(parasagittal view)은 전두부, 코, 그리고 이부(chin)의 부가적인 관계에 대한 정보를 제공해준다. 편측 구순열에서 코는 갈고리 모양으로 관찰되고, 양측 구순열에서는 비하부의 전상악 mass로 관찰되는 것이 대표적인 진단 양상이다<sup>4,7)</sup>.

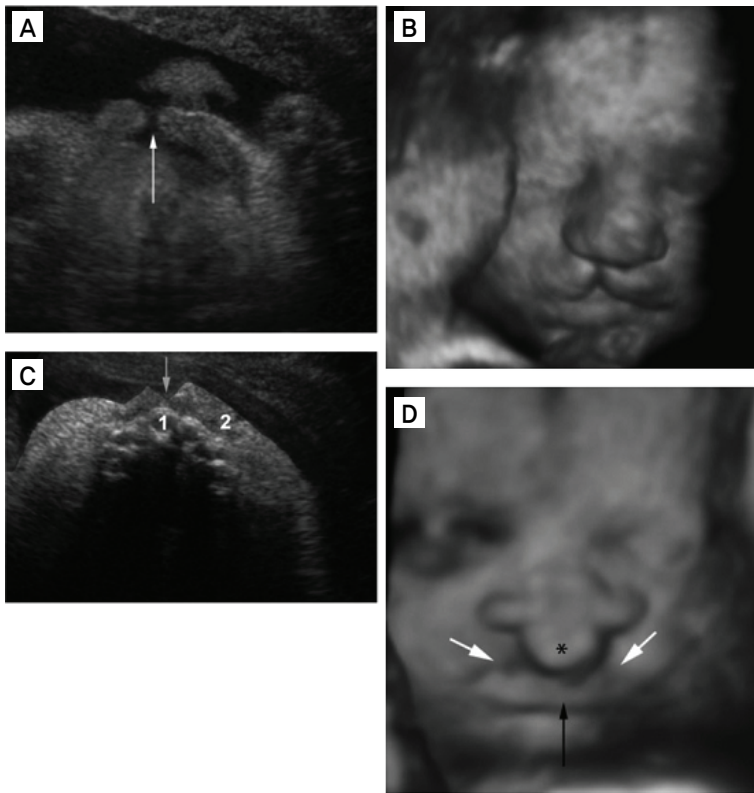
구순열의 초음파 영상에서 나타나는 특징으로는 편측 구순열에서 정중 시상면은 보통 정상으로 보이지만, 부시상 단면에서는 두 개의 비대칭적인 두꺼워진 영역 사이의 결손을 나타내고 측면에서는 구순부의 아크(arc) 연속성의 상실이 뚜렷하게 보이게 된다. 비공은 비대칭적이고 왜곡되어 있지만, 열의 상방으로 브릿지(bridge)를 형성하면서 동시에 항상 비강은 존재한다. 관상면에서 구순부의 연속성이 소실된 것이 명백하게 관찰되는데, 양측성 구순열의 경우 시상면에서 정상적인 구순부 영상은 전방으로 튀어나온 전상악 전순부로 대체되어 있고, 전순부는 코에 붙어서 편평해져 있으며 비주(columella)는 평가하기 어렵게 되어 있다. 측면에서 나머지 구순부와 전상악 전순

부는 열에 의해 분리되어 있는데, 양측 비공은 편평해져 있으나 정상적 구조로 보이며, 관상면에서 구순부 연속성의 소실이 명백하게 관찰되게 된다 (Table 2, Figure 1)<sup>11,12)</sup>.

2차원 초음파 진단으로 구순열은 찾을 수 있지만, 음영(shadowing)과 허상(artifact) 때문에 일차 구개에 이환된 열은 발견하기 어렵다. 이는 언급된 바와 같이 구순열 환자의 50%에서 구개열이 나타난다는 점에서 중요한데, Benacerraf 등은 산전 초음파검사의 한 부분으로 안면부를 통상적으로 검사하는 것을 권고하였는데, 한 수직 평면에서 양쪽 안구, 상악, 그리고 하악의 전방부를 포함하는 태아의 안면 구조물을 통과하는 관상면에 관하여 서술하였다. Sherer 등<sup>13)</sup>은 비공(nare)을 지표로 하여 변환기(transducer)를 태아의 턱 밑에 위치시켜서 얻은 경사 관상면에 관하여 기술하였는데, 그들은 입술을 다물었을 때 발생하는 건전한 열을 나타내는 에코 발생의 증거를 얻기도 하였다. 이 방법은 두 가지 장점을 가지고 있는데 태아의 위치 때문에 이런 영상을 얻기가 비교적 쉽고, 인중 부위가 명확하게 관찰된다. Turner와

**Table 2.** Sonographic characteristics of cleft lip, uni- or bilatera<sup>1)</sup>

Section plane	Unilateral cleft	Bilateral cleft
Sagittal and parasagittal	The mid-sagittal view is usually normal. The parasagittal views show the cleft of the upper lip as a defect between two thickened zones, with visible asymmetry between both sides of the defect. The narinal bridge is always complete, but there is a flattened narinal band.	The normal image of the lip is replaced by the protruding premaxillary prolabium. The prolabium is stuck to the nose, which is consequently flattened. The columella cannot be analyzed.
Axial	The loss of continuity of the labial arc is clearly apparent. The nostrils are asymmetric and distorted, but the nasal aisles are always present, constituting a bridge over the cleft.	On each side, the protruding premaxillary prolabium is separated from the remaining upper lip extremities by the clefts. Both nostrils are flattened but complete.
Coronal	The loss of lip continuity is clearly apparent.	The defects in lip continuity are clearly apparent.



**Figure 1.**

Ultrasound images of cleft lip. (A) Unilateral cleft lip (arrow), coronal oblique view. (B) Unilateral cleft lip, coronal view, three-dimensional (3D) surface analysis showing face and lip. (C) Unilateral cleft lip (arrow), axial view, showing maxilla (1, intact alveolar ridge; 2, lip). (D) Bilateral cleft lip, coronal nose-mouth view, 3D surface analysis (\*, premaxillary prolabium; white arrows, lower limit of the defects of the clefts of the upper lip; black arrow, inferior lip) (From Rotten D, Levallant JM. Two- and three-dimensional sonographic assessment of the fetal face. 2. Analysis of cleft lip, alveolus and palate. *Ultrasound Obstet Gynecol* 2004;24:402-411<sup>17)</sup>

Twining 등<sup>14)</sup>은 임신 16~20주의 태아 95~97%에서 태아 안면 구조물을 정의하였으며, Bronshtein 등<sup>15)</sup>은 경질초음파검사를 임신 2기 초기에 안면열을 발견하기 위하여 사용하여서 14,988개의 증례 중에 11 증례를 발견하였다. 이들 중에서, 10 증례는 구순구개열이었고, 한 증례는 단독 구순열이었으며 모든 진단은 출생 후 확인되었다<sup>1)</sup>.

이러한 연구들에도 불구하고, 안면열(facial cleft)의 초음파 진단은 여러 과제를 남기고 있다. 전반적인 발견율은 65~73% 정도이며, 2차원 초음파를 사용하여 구강악안면열을 진단하는 것이 다소 어렵기 때문에 몇몇의 임상가들은 3차원적인 접근을 선호한다. 3차원 초음파는 일차 구개를 가시화하는 것을 향상시키고, 다면 재구성(multiplanar reconstruction)을 통해 시상면, 축면 및

관상면에서 관찰하는 것을 가능하게 하고, 이차원에서는 직접적으로 볼 수 없는 단면을 볼 수 있는 장점을 가지고 있음으로서 두 개의 다른 평면을 적용시키면 정확한 정중앙의 관찰도 가능하게 한다. Rendering mode는 3차원과 4차원 영상에서 가장 흔히 사용되며, 내부의 기관과 조직보다는 표면 피부가 관찰되며, 안면부의 연조직과 골치조능의 관찰을 가능하게 한다. 다중절편 재구성(multislice reconstruction)은 평행 절편에서 자기 공명 영상과 유사한 데이터를 보여준다<sup>16-18)</sup>.

최근에는 초음파 영상으로 진단이 애매하거나 치료 방침을 정하기 위하여 태아 자기공명 영상이 이용되고 있다. 태아 자기공명 영상은 초음파 검사에 비해 비용이 고가이고, 심장에 대한 실시간 검사가 어려우며, 도플러 혈류 검사가 불가능

하다는 한계점이 있으나, 임신부의 비만, 양수와 소증, 특정한 태아의 위치에 따른 초음파검사의 한계를 보완해 줄 수 있는 방법으로서 그 활용이 점차 증가하고 있다. 여러 연구에서 태아 자기 공명 영상은 초음파 진단에 보완적으로 사용할 수 있으며, real time 자기 공명 영상이 유용해지면, 자기 공명 영상 이미지 개선에 따른 활용도 증대할 것으로 기대된다<sup>9)</sup>.

## V. 결론

현재 태아 기형의 산전 진단으로 가장 대표적인 것은 태아 초음파 검사이며, 초음파도 임신 기간 주수, 대상이 되는 임신부, 목적에 따라 선별 검사의 성격을 지니며 기형의 확진도 가능하다. 현재 태아의 구순구개열과 같은 안면 기형을 진단하기 위하여 중기에 시행하는 산전 초음파는 매우 유용한 진단 기구이고, 3차원, 4차원 초음파와 태아 자기 공명 영상과 같은 영상 기술의 발달로 산전 진단율도 보다 높아지고 정확해지고 있다. 구순구개열의 산전 진단은 관련된 기형 여부의 발견 및 이후 치료와의 연계, 환자 부모 상담 측면에서 그 중요성이 크며, 구강악안면을 담당하는 전문의에게도 미리 태아의 기형 상태를 파악하고 대비할 수 있는 준비과 배려가 필요할 것으로 사료된다.

## 참고문헌

1. Bianchi DW, Crombleholme TM, D'Alton ME, Malone FD. Fetology: diagnosis and management of the fetal patient. 2<sup>nd</sup> Ed. NewYork, NY: McGraw-Hill 2011.
2. Jones MC. Prenatal diagnosis of cleft lip and palate: detection rates, accuracy of ultrasonography, associated anomalies, and strategies for counseling. *Cleft Palate Craniofac J* 2002;39:169-173.
3. Sommerlad M, Patel N, Vijayalakshmi B, Morris P, Hall P, Ahmad T, Campbell S, Lees C. Detection of lip, alveolar ridge and hard palate abnormality using two-dimensional ultrasound enhanced with the three-dimensional reverse-face view. *Ultrasound Obstet Gynecol* 2011;36:596-600.
4. Maarse W, Berge SJ, Pistorius L, Van Barneveld T, Kon M, Breugem C, Mink Van Der Molen AB. Diagnostic accuracy of transabdominal ultrasound in detecting prenatal cleft lip and palate: a systemic review. *Ultrasound Obstet Gynecol* 2010; 35:495-502.
5. Costello BJ, Edwards SP. Prenatal diagnosis and treatment of craniomaxillofacial anomalies. *Oral Maxillofacial Surg Clin N Am* 2010;20:5-15.
6. Costello BJ, Edwards SP, Clements M. Fetal diagnosis and treatment of cranio-maxillofacial anomalies. *J Oral Maxillofac Surg* 2008;66:1985-1995.
7. Kim MY. Recent trends in prenatal diagnosis of fetal malformations. *J Korean Med Assoc* 2009;52:59-66.
8. Martines-Ten P, Adiego B, Illescas T, Bermejo C, Wong AE, Sepulveda W. First-trimester diagnosis of cleft lip and palate using three dimensional ultrasonography. *Ultrasound Obstet Gynecol* 2011 [Epub ahead of print].

9. Baumler M, Faure JM, Bigorre M, Baumler-Patris C, Boulot P, Demattei C, Captier G. Accuracy of prenatal three-dimensional ultrasound in the diagnosis of cleft hard palate when cleft lip is present. *Ultrasound Obstet Gynecol* 2011;38:440-444.
10. Boyd PA, Tonks AN, Rankin J, Rounding C, Wellesey D, Draper ES, BINOCAR working group. Monitoring the prenatal detection of structural fetal congenital anomalies in England and Wales: register-based study. *J Med Screen* 2011;18: 2-7.
11. Maarse W, Pistorius LR, Van Eeten WK, Breugem CC, Kon M, Van Den Boogaard MJH, Mink Van Der Molen AB. Prenatal ultrasound screening for orofacial clefts. *Ultrasound Obstet Gynecol* 2011;38:434-439.
12. Cockell A, Lees M. Prenatal diagnosis and management of orofacial clefts. *Prenat Diags* 2000;20:149-151.
13. Sherer DM, Hearn B, Abramowicz J. Echogenic oral labial fissure: and aid to rule out fetal cleft lip. *J Ultrasound Med* 1991;10:239.
14. Turner G, Twining P. The facial profile in the diagnosis of fetal abnormalities. *Clin Radiol* 1993;47:389-395.
15. Benacerraf BR, Frigoletto FD Jr, Bieber FR. The fetal fate: ultrasound examination. *Radiology* 1984;153:495-497.
16. Lee W, Kirk JS, Shaheen KW, Romero R, Hodges AN, Comstock CH. Fetal cleft lip and palate detection by three-dimensional ultrasonography. *Ultrasound Obstet Gynecol* 2000;16:314-320.
17. Rotten D, Levailant JM. Two- and three-dimensional sonographic assessment of the fetal face. 2. Analysis of cleft lip, alveolus and palate. *Ultrasound Obstet Gynecol* 2004;24:402-411.
18. Cash C, Set P, Coleman N. The accuracy of antenatal ultrasound in the detection of facial clefts in a low-risk screening population. *Ultrasound Obstet Gynecol* 2001;18:432-436.
19. Manganaro L, Tomei A, Fierro F, Di Maurizio M, Sollazzo P, Sergi ME, Bernardino S, Irimia D, Cascone P, Marini M. Fetal MRI as a complement to US in the evaluation of cleft lip and palate. *Radiol med* 2011;116:1134-1148.

#### 교신 저자

Jin-Young Choi

Department of Oral and Maxillofacial Surgery, Dental Research Institute,  
School of Dentistry Seoul National University, Seoul, 110-768, Korea  
Tel : +82-2-2072-3992 / Fax : +82-2-766-4948 / E-mail : jinychoi@snu.ac.kr

#### Acknowledgement

This research was supported by Basic Science Research Program through the National Research Foundation of Korea(NRF) funded by the Ministry of Education, Science and Technology(2011-005030).