대한소아신장학회지 제 15 권 제 1 호 2011년
DOI 10.3339/jkspn.2011.15.1.81

□증 례□

가족성 IgA 신병증 1례

충북대학교 의과대학 소아과학교실

김유진 · 김운곤 · 윤신애 · 이진석 · 하태선

= Abstract =

A Case of Familial IgA Nephropathy

Yu Jin Kim, M.D., Wun-Kon Kim, M.D.
Shin-Ae Yoon, M.D., Jin-Seok Lee, M.D. and Tae-Sun Ha, M.D.

Department of Pediatrics, College of Medicine, Chungbuk National University, Cheongju, Korea

IgA nephropathy is the most common form of primary glomerulonephritis and chronic glomerular disease worldwide including Korea. Familial gathering of IgA nephropathy suggests that genetic factors contribute to the development of this disease. Although there have been many reports on familial IgA nephropathy with genetic analysis and their pedigrees, there has been few reports in Korea. We reported a partial familial IgA nephropathy pedigree with a brief review of the literatures. (J Korean Soc Pediatr Nephrol 2011;15:81-85)

Key Words : Familial, IgA nephropathy

서 론

Immunoglobulin A (IgA) 신병증은 전 세계적으로 가장 흔한 원발성 사구체 질환으로, 성인의 경우 30%정도가 만성신부전으로 진행하며 소아의 경우 10% 정도가 만성신부전으로 진행한다[1, 2]. IgA 신병증은 전신증상 없이 현미경적 혈뇨와 간헐적인 육안적 혈뇨를 특징으로 하며, 심한 경우 단백뇨를 동반하기도 하며, 조직면역형광검사 상 메산지움에 IgA의 침착을 보이는 면역 복합체 매개 사구체 신염이다. 지금까지 IgA 신병증의 원인이나 발병기전은 정확히 알려져 있지 않다. 역학적으로 민족적 차이가 있고, 일란성 쌍둥이에서 동시에 발생하며, 가족성 군집성이 보고되는 것으로 보아 유전적 요인이 있을 것이라 생각된다[3-6].

국외에서는 IgA 신병증이 유전되는 가계에 대한 보고와 함께 관련 유전자 연구가 활발하고[4-6], 국내에서는 소아 IgA 신병증의 관련 유전자 연구보고는 있으나[7], 유전 가계에 대한 증례는 매우 드물다. 저자들은 국내에서 가족 내 유전된 IgA 신병증 가계를 경험하였기에 문헌고찰과 함께 보고하는 바이다.

증 례

환 아: 신○○, 13세, 남아

주 소: 학교 검진에서 발견된 현미경적 혈뇨

과거력 및 가족력: 이전에 건강하던 환아로 내원 1년 전 학교에서 검진 시 시행한 소변 검사는 정상이

*이 논문은 2010년도 충북대학교병원 임상(단독) 연구비에 의하여 연구되었음.
접수 : 2011년 3월 21일, 수정 : 2011년 4월 21일
승인 : 2011년 4월 21일
책임저자 : 하태선, 충북 청주시 흥덕구 개신동 62번지
충북대학교 의과대학 소아과학교실
Tel : 043)269-6374 Fax : 043)264-6620
E-mail : tsha@chungbuk.ac.kr

었으나 금년 학교 검진에서 미세혈뇨가 발견되었다. 가족력 상 환아의 아버지가 15년 전(진단 당시 나이: 28세, 진단 당시 BUN/Cr 120/8.5 mg/dL)부터 IgA 신병증(신조직검사상 IgA nephropathy class IV)과 이에 따른 말기 신부전으로 본원 신장내과를 다니면서 10년 전부터 복막투석중이다. 환아의 첫째 큰아버지도 10년 전부터 사구체 신염(진단 나이: 38세, 현재 BUN/Cr 35/1.6 mg/dL)으로 ramipril 5 mg/day로 치료중이나 조직검사는 시행하지 않은 상태이며, 둘째 큰아버지는 20년 전 조직검사를 시행하여 IgA 신병증(진단 당시 나이: 25세, 현재 BUN/Cr 40/1.5 mg/dL)으로 losartan 100 mg/day로 치료중이다. 첫째 큰아버지의 자식 중 큰아들이 5년 전부터 현미경적 혈뇨를 보이고 있으나 조직검사는 시행하지 않은 상태였고, 작은아들은 조직검사를 시행하여 IgA 신병증(진단 당시 나이: 18세, 현재 BUN/Cr 25/1.0 mg/dL)으로 안지오텐신 전화효소 저해제로 치료중이다. 둘째 큰아버지의 아들도 2년 전부터 현미경적 혈뇨가 있으나 조직검사는 시행하지 않고 외래 추적관찰중이며, 환아의 고모나 환아의 여자 사촌들은 소변검사에서 이상이 없었다(Fig. 1).

진찰소견 : 외래 최초 내원 시 발열은 없었으며 혈압은 130/80 mmHg이었다. 두경부, 흉부, 복부진찰 상 특이소견 없었으며 척추 늑골각 압통 및 경골함요 부종은 없었다.

검사소견 : 생화학 검사에서 혈중 단백질은 7.3 g/dL, 알부민은 4.7 g/dL이었으며 혈중 요소질소는 10.7 mg/dL, 크레아티닌 0.7 mg/dL으로 정상이었다. 소변검사에서 요단백±, RBC 5-10/HPF, WBC 1-2/HPF이었고, 24시간 요단백은 132 mg/day이었다. 혈청 C3 122 mg/dL, C4 22 mg/dL, ASO 74 IU/mL였으며, ANCA와 FANA는 모두 음성이었다.

방사선 소견 : 신장초음파에서 특이소견은 없었다.

치료 및 경과 : 임상 소견 및 검사 소견상 사구체신염으로 안지오텐신 전화효소 저해제 alacepril 50 mg을 하루 한번 씩 복용을 시작하였다. 환아는 1년 8개월간 외래 추적 관찰하였으며 1-2개월 마다 외래에서 소변검사를 시행하였다. 외래 추적 3개월, 6개월에 기침과 열이 있으며 육안적 혈뇨가 발생하였으며, 24시간 요단백은 각각 132 mg/day, 102 mg/day이었다. 이후에도 현미경적 혈뇨가 지속되어 외래 추적 1년 8개월에 진단과 신병리정도를 확인하기 위하여 신조직검사를 시행하였다. 광학현미경 소견에서 15개의 사구체가 포함되었으며, 모든 메산지움은 약간의 증식 소견이 관찰되었고 세뇨관 간질성 염증 및 섬유화는 보이지 않았다(Fig. 2A). 면역형광현미경 소견에서는 사구체 혈관벽과 메산지움에 IgA의 침착을 볼 수 있었다(Fig. 2B). 전자현미경 소견에서 메산지움에 전자고밀도 침착이 관찰되었다(Fig. 2C). 상기 소견 상 Haas' subclassification 에 의한 병리조직학적 분류[8]에 따라 IgA nephropathy subclass II에 해당하였다. 외래 최초 내원 후 2년간 경과를 관찰 중이며, 현재 alacepril 50 mg/day를 유지중이고 단백뇨는 없이 현미경적 혈뇨 소견만 보이는 상태이다.

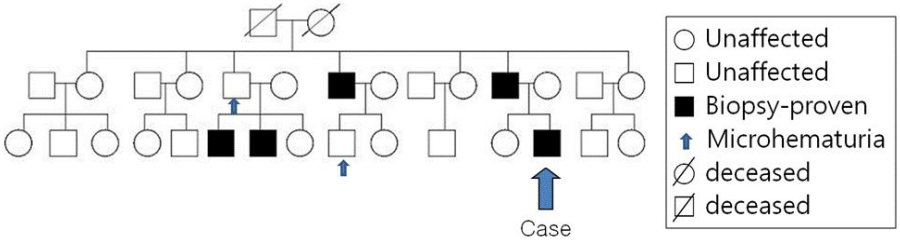

Fig. 1. The pedigree of IgA nephropathy family.

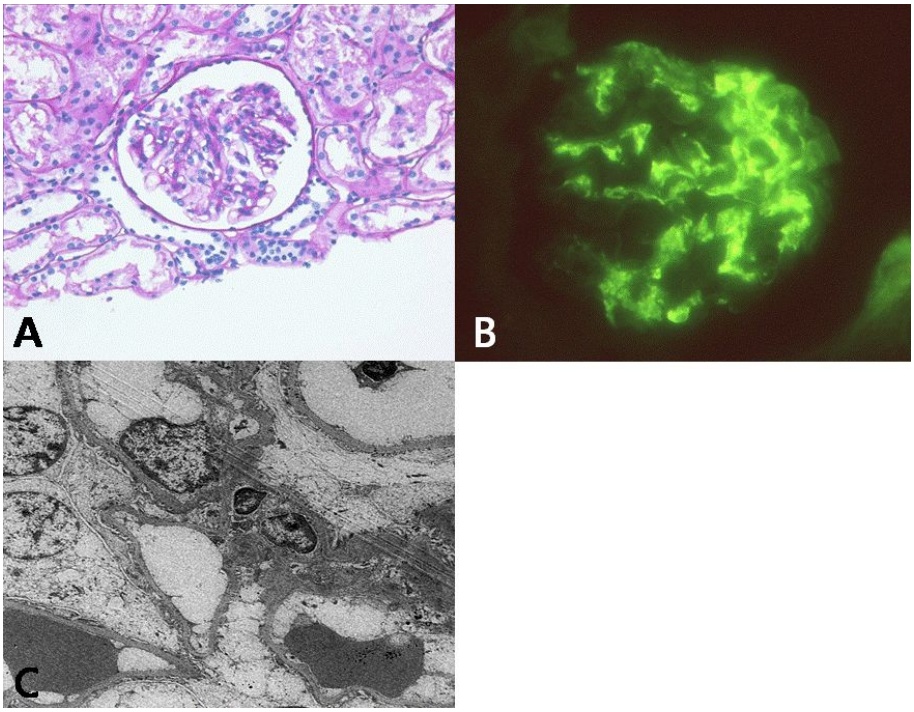

Fig. 2. (A) PAS stain reveals a glomerulus showing segmental expansion of the mesangial matrix with mild mesangial hypercellularity (PAS, ×400). (B) Immunofluorescence microscopy demonstrates mesangial IgA deposit (Fluorescein isothiocyanate-conjugated anti-human IgA, ×400). (C) Electron microscope shows mild increase of the mesangial matrix and mesangial electron dense deposits. Foot processes are well preserved (EM, ×2,500).

고 찰

IgA 신병증은 반복적 무증상 혈뇨를 특징적인 증상으로 하고 조직검사 상 사구체의 메산지움에 IgA의 현저한 침착을 보이는 질환이다[1, 2, 9]. 1968년 Berger[10]가 처음 보고한 이래로 점차 이에 대한 보고가 증가하고 있으며, 현재 원발성 사구체 신질환 중 가장 높은 빈도를 나타내는 질환이다[11-13]. 또한 인종과 가족집단에 따라 발병률이 다른데, 아시아인과 미국 인디언에서 가장 빈도가 높고 흑인에서 빈도가 가장 낮으며 중미인과 백인은 중간정도이다[3, 9].

IgA 신병증의 임상경과는 매우 다양하며 말기신부전으로의 진행은 보고마다 다르나 20년 신장생존율은 60%정도에 불과하다[14]. IgA 신병증 환자들에서 신기능 악화를 방지하기 위하여 악화인자를 알아내는 것이 중요한데, 여러 임상연구에서 불량한 예후와 관련이 있는 것으로 고혈압, 단백뇨, 신기능 부전, 남성 그리고 진단 당시 나이가 많은 경우 등으로 알려져 있다[10, 14]. 이중 진단 당시 나이가 늦어지는 이유는 IgA 신병증이 반복적 무증상 혈뇨의 원인 중 가장 많은 수를 차지하나 반복성 혈뇨를 나타내는 다른 질병과의 감별진단이 어려워 병리조직학적 소견에 의해서만 진단이 가능하다는 점이다[14]. 무증상 환자에서도 요검사를 시행하고 혈뇨 또는 단백뇨를 보이는 경우 신장조직검사 등 적극적인 노력으로 장기적인 질환의 예후를 개선시킬 수 있으며, 가족성으로 발생하는 경우도 있으므로 IgA 신병증 환자가 있는 가계에서는 조기에 진단하여 관리하는

것이 중요할 것이다.

전 세계 인구의 약 1% 이상이 IgA 신병증을 앓고 있는 것으로 보고되어 있지만 이전에는 유전적 요인은 간과되었다. 그러나 가족 내 발생한 IgA 신병증이 전 세계적으로 다수 보고되고, 유병률이 가족 집단과 인종적 변이에 따라 달라지는 것은 이 질병의 병태생리에 중요한 유전적 요소가 있을 것으로 생각된다[15, 16].

가족력 분석에 대한 보고는 1973년에 DeWerra 등[17]이 96명의 IgA 신병증 환자의 가족력에서 형제간의 반복적 혈뇨 1예와 가족 내 단백뇨 또는 미세혈뇨 6예 등 신질환의 가족적인 연관이 있음을 보고하였고, 그해 Sisson 등[18]도 25명의 IgA 신병증 환자의 가족력에서 미세혈뇨, 만성 신부전 등 5예의 신질환을 보고하여 가족적 발생가능성을 시사하였다. 가족성 발생의 보고는 1978년 Tolkoff-Rubin 등[19]이 HLA 항원이 동일한 쌍둥이 형제에서 발병한 것을 보고하였고. 이후 1980년 Montoliu 등[20]는 HLA 항원이 동일하지 않은 남매간에 병발한 예를 보고하였다. 최근 Gharivi 등[6]에 의하면 미국과 이탈리아의 30 가계를 대상으로 분석한 결과, IgA 신병증이 6q22-23, 2q36, 4q22-31과 연관하여 유전하는 것을 밝혔다. 또한, 가계도를 분석한 보고에서, 지속적인 혈뇨를 보이는 환자의 비율이 높았지만, 개인마다 미세혈뇨, 무증상적 혈뇨, 단백뇨 또는 말기신부전 상태까지 증상은 다양했다. 또한 신부전의 비율은 나이가 많은 환자일수록 높았다[21, 22]. 국내에서는 1989년 Earm 등[23]이 HLA 항원이 동일한 자매에서 발병한 IgA 신병증을 보고하였으나 그 이후 국내에서 가계 내 유전되는 IgA 신병증이 보고된 예는 없었다.

IgA 신병증은 여자에게도 발생하지만 남자에서 여자보다 2-6배 더 호발한다[1, 2]. 본 가족증례에서는 IgA 신병증의 임상소견을 보이는 여자 가족구성원은 없었으므로 X-연관 열성 유전양상을 보였다. 가족성 IgA 신병증에서 신장 조직 검사 후 신 생존률과 말기 신부전으로의 진행은 sporadic IgA 신병증에 비해 가족성 IgA 신병증에서 보다 의미 있게 불량하였다[24]. 이처럼, 가족성 IgA 신병증은 일촌 내에 빈발하는 경우, 신 진행을 시사하는 소견이므로, 정확한 가족력과 모든 가족 구성원의 소변 검사는 임상에서 신속히 추천되어야 한다[24]. 저자들은 IgA 신병증이 한 가계 내에서 유전되는 가족증례를 경험하였기에 문헌고찰과 함께 보고하는 바이다.

요 약

IgA 신병증은 전 세계적으로 가장 흔한 원발성 사구체 질환으로 성인의 경우 30% 정도가 만성신부전으로 진행하며 소아의 경우 10% 정도가 만성신부전으로 진행한다. IgA 신병증은 전신증상이 없이 현미경적 혈뇨와 간헐적인 육안적 혈뇨를 특징으로 하며 심한 경우 단백뇨를 동반한다. IgA 신병증의 원인이나 발병기전은 정확히 알려져 있지 않으며. 국외에서는 IgA 신병증이 유전되는 가계에 대한 보고와 함께 관련 유전자 연구가 활발하지만 국내에서는 이에 대한 증례가 매우 드물다. 저자들은 국내에서 가족 내 유전된 IgA 신병증에 대한 1례를 경험하였기에 문헌고찰과 함께 보고하는 바이다.

References

1) Barrat J, Feehally J. IgA nephropathy. J Am Soc Nephrol 2005;16;2088-97.
2) Grcevska L, Ristovska V, Nikolov V, Petrusevska G, Milovanceva-Popovska M, Polenakovic M. The Oxford classification of IgA nephropathy: single centre experience. Prilozi 2010;31:7-16.
3) Galla JH, Kohaut EC, Alexander R, Mestecky J. Racial difference in the prevalence of IgA-associated nephropathies. Lancet 1984;2:522.
4) Levy M. Multiplex families in IgA nephropathy. Contrib Nephrol 1993;104:354-7.
5) Karnib HH, Sanna-Cherchi S, Zalloua PA,

Medawar W, D'Agati VD, Lifton RP, et al. Characterization of a large Lebanese family segregating IgA nephropathy. Nephrol Dial Transplant 2007;22:772-7.
6) Gharavi AG, Yan Y, Scolari F, Schena FP, Frasca GM, Ghiggeri GM, et al. IgA nephropathy, the most common cause of glomerulonephritis, is linked to 6q22-223. Nat Genet 2000;26:354-7.
7) Lee JS, Park HK, Suh JS, Hahn WH, Kang SW, Park HJ, et al. Toll-like receptor 1 gene polymorphisms in childhood IgA nephropathy: a case-control study in the Korean population. International Journal of Immunogenetics 2011;133-8.
8) Haas M. Histologic subclassification of IgA nephropathy: A clinicopathologic study of 244 cases. Am J Kidney Dis 1997;29:829-42.
9) D'Amico G. The commonest glomerulonephritis in the world: IgA nephropathy. Q J Med 1987;64:709-27.
10) Berger J. IgA glomerular deposits in renal diseases. Transplant Proc 1969;1:939-44.
11) Donadio JV, Grande JP. IgA nephropathy. N Engl J Med 2002;347:738-48.
12) Levey AS. Clinical practice. Nondiabetic kidney disease. N Engl J Med 2002;347:1505-11.
13) D'Amico G. Natural history of idiopathic IgA nephropathy: Role of clinical and histological prognostic factors. Am J Kidney Dis 2000;36:227-37.
14) Coppo R, D'Amico G. Factors predicting progression of IgA nephropathies. J Nephrol 2005;18:503-12.
15) Li PK, Burns AP, So AK, Lai KN, Rees AJ. Familial IgA nephropathy: a study of HLA class II allogenotypes in a Chinese kindred. Am J Kidney Dis 1992;20:458-62.
16) Scolari F, Amoroso A, Savoldi S, Mazzola G, Prati E, Valzorio B, et al. Familial clustering of IgA nephropathy: further evidence in an Italian population. Am J Kidney Dis 1999;33:857-65.
17) de Werra P, Morel-Maroger L, Leroux-Robert C, Richet G. Glomerulonephritis with diffuse IgA deposits in the mesangium. Study of 96 adult cases. Schweiz Med Wochenschr 1973;103:761-8.
18) Sissons JG, Woodrow DF, Curitis, Evans DJ, Gower PE, Slooper JC, et al. Isolated glomerulonephritis with mesangial IgA deposit. Br Med J 1975;13:611-4.
19) Tolkoff-Rubin NE, Cosimi B, Fuller T, Rubin RH, Colvin RB. IgA nephropathy in HLA identical siblings. Transplantation 1978;26:430-3.
20) Montoliu J, Darnell A, Torras A, Ercilla G, Valles M, Revert L. Familial IgA nephropathy: report of two cases and brief review of the literature. Arch Intern Med 1980;140:1374-5.
21) Schema FP, Cerullo G, Rossini M, Lanzilotta SG, D'Altri C, Manno C. Increased risk of end-stage renal disease in familial IgA nephropathy. J Am Soc Nephrol 2002;13;453-60.
22) Izzi C, Ravani P, Torres D, Prati E, Viola BF, Guerini S, et al. IgA nephropathy: the presence of familial disease does not confer an increased progression. Am J Kidney Dis 2006;47:761-9.
23) Earm JH, Kim KH, Han JS, Kim S, Lee JS, Lee HS, et al. IgA nephropathy in HLA-identical sisters. J Korean Soc Nephrology 1989:8;481-8.
24) Schena FP, Cerullo G, Rossini M, Lanzilotta SG, D'Altri C, Manno C. Increased risk of end-stage renal disease in familial IgA nephropathy. J Am Soc Nephrol 2002;13:453-60.