대한임상독성학회지 2011:9(1):30~33
Volume 9, Number 1, June, 2011

Journal of The Korean Society
of Clinical Toxicology

증 례

트리클로로에틸렌 흡입으로 인한 호흡부전 1례

순천향대학교 천안병원 내과학교실

박재석 · 전영우 · 김영일 · 길효욱 · 양종오 · 이은영 · 홍세용

A Case of Acute Respiratory Failure After Trichloroethylene Inhalation

Jae Seok Park, M.D., Young-Woo Jeon, M.D., Young-Il Kim, M.D., Hyo-Wook Gil, M.D., Jong-Oh Yang, M.D., Eun-Young Lee, M.D., Sae-Yong Hong, M.D.

Department of Internal Medicine, Soonchunhyang University Cheonan Hospital, Cheonan, Korea

Trichloroethylene (TCE, C_2HCl_3), which was introduced as a gas for general anesthesia and analgesia in early 1900' s has been widely used in industry as an organic solvent. Occupational exposure to TCE is an important medical problem. Manifestations of acute exposure to TCE include mucocutaneous irritation, hepatotoxicity, cognitive impairment, sleep, headache, respiratory insufficiency and death.

We report a 38-year-old man who was admitted to a department of emergency medicine after occupational inhalation exposure to TCE. He rapidly developed semicoma and respiratory depression. After mechanical ventilation, hypercapnea and hypoxemia disappeared and his mental state again became alert.

Careful evaluation and proper respiratory support are important for respiratory failure after occupational TCE inhalation.

Key Words: Trichloroethylene, Respiratory insufficiency, Inhalation exposure

서 론

트리클로로에틸렌(Trichloroethylene, C_2HCl_3)은 1900년대 초 개발되어 전신 마취제와 진통제로 사용되다가 안전성 문제로 의학적 사용이 금지된 후 산업적인 용도로 사용되며 인체 노출은 의학적 관심의 대상이다[1-3]. 트리클로로에틸렌에 노출되면 피부와 점막의 자극과 중추신경계 억제가 나타나고 노출량이 많아짐에 따라 인지 장애, 운동장애, 졸림, 두통, 무력감이 발생하며 심한 경우 사망한다[2]. 그러나 이러한 증상들은 비특이적일 뿐만 아니라 중추신경계가 억제된 상태에서 발생하므로 인지가 어렵고 외국인의 경우 증상을 잘 표현하지 못하는 경우가 많다. 저자들은 트리클로로에틸렌 흡입 후 의식 변화와 호흡 부전을 일으킨 외국인 환자를 경험하였기에 이에 대한 증례 보고 및 문헌 고찰을 하는 바이다.

투고일: 2011년 4월 5일 게재승인일: 2011년 5월 23일

책임저자: 길 효 욱
충청남도 천안시 동남구 봉명동 23-20
순천향대학교 천안병원 내과
Tel: 041) 570-3671, Fax: 041) 574-5762
E-mail: hwgil@schmc.ac.kr

증 례

1. 병력

도장 공장에서 일하는 베트남 출신의 38세 남자가 트리클로로에틸렌을 보관하던 약품 탱크에 작업을 위해 들어갔다가 의식을 잃고 쓰러져 응급실로 이송되었다. 환자는 보호 장구를 착용하지 않은 채로 작업을 하였으며 약품 탱크에 들어가고 5분 후에 인기척이 없음을 이상하게 여긴 직장 동료에게 발견되어 한 시간 후 응급실에 도착하였다. 과거력과 가족력에 특이 사항은 없었다.

2. 진찰 및 검사 소견

의식은 반혼수 상태이었고 자발호흡은 미약했다. 활력 증후는 혈압 100/60 mmHg, 체온 36.0℃, 맥박 89회/분, 호흡수 18회/분으로 측정되었다. 입에 거품을 물고 있었고 전신에서 휘발성 용매 냄새가 심하게 났으며 양측 둔부와 우측 하지의 의복이 강한 휘발성 용매 냄새를 풍기는 이물질에 오염되어 있었고 피부에는 발적이 있었다.

초기 검사 소견으로 백혈구 14880/㎕, 혈색소 14.1 g/dL, 적혈구용적률 42.4%, 혈소판 264,000/㎕ 이었고 프로트롬빈시간은 12.6초 이었다(INR 1.12). 총빌리루빈 0.5 mg/dL, 아스파르테이트아미노전달효소(AST) 122 IU/L, 알라닌아미노전달효소(ALT) 118 IU/L, 혈액요소질소 15.3 mg/dL, 크레아티닌 1.3 mg/dL, 칼슘 7.9 mg/dL, 인 7.9 mg/dL, γ-GT 91 IU/L, 아밀라아제 1754 IU/L, 리파아제 65 IU/L 이었고 나트륨 139 mEq/L, 칼륨 4.0 mEq/L 이었다. LDH 704 IU/L, 크레아틴인산활성효소(CPK) 329 IU/L, CK-MB 103 IU/L, 마이오글로빈 177.9 ng/mL 이었으며 혈청삼투질농도 309 mOsm/kgH_2O, D-dimer 2.2 ㎍/mL, 섬유소원분해산물(FDP) 7.8 ㎍/mL, C-반응단백 0.04 mg/L 이었다. 실내 공기를 호흡하면서 실시한 동맥혈 가스 검사에서 pH 7.155, pCO_2 59.3 mmHg, pO_2 54.3 mmHg, 중탄산염 20.4 mmol/L, 염기과잉(Base excess) -9.0 mmol/L 이었으며 소변검사에서 요비중 1.019, 요단백 2+, 포도당 3+, 케톤체 Trace, 백혈구 5-9/HPF, 적혈구 5-9/HPF 소견이었다. 단순 흉부 영상에서는 좌측 폐야의 음영이 증가되어 있었고 심전도는 분당 96회의 정상 동율동이었다(Fig. 1).

3. 처치 내용 및 임상 경과

응급실에서 동맥혈 가스 검사 결과 호흡 부전과 호흡성 산증이 관찰되어 인공 환기를 실시하였으며 수 시간 후 호흡부전과 산혈증이 교정되고 의식이 명료해졌다. 근육 효소와 췌장 효소가 증가하였으나 근육의 통증과 압통이 없었고 췌장염을 의심할 만한 복통이나 복부 압통이 없어 보존적 치료로 수액 공급을 시작하였으며 소변량은 100 mL/hr 이상이었다. 오염된 의복을 벗기고 양측 둔부와 우측 하지의 피부가 발적된 부위는 멸균 증류수로 세척하였다.

중환자실에서 자가 호흡이 원활해지고 산혈증이 교정되어 인공 환기를 중단하였다. 2일 째 T-자관(T-piece)을 통해 산소를 분당 4리터 공급하면서 시행한 동맥혈 가스 검사 결과 pH 7.348, pCO_2 47.5 mmHg, pO_2 100.9 mmHg, 중탄산염 25.5 mmol/L, 염기 과잉 -0.5 mmol/L 로 측정되고 좌측 폐야의 음영 증가가 소실되어 발관을 하였으며, 아밀라아제와 크레아틴인산활성효소는 각각 2338 IU/L 와 582 IU/L 으로 최고 혈중 농도를 보였다. 4일 째 아스파르테이트아미노전달효소와 알라닌아미노전달효소가 각각 24 IU/L, 40 IU/L 로 정상화되었고, 산소 공급을 중단하고 실시한 동맥혈 가스 검사에서 pCO_2 22.6 mmHg 로 정상화되었다. 백혈구도 9800/㎕로 감소하였으며 안구의 통증을 호소하였으나 안과적 문제는 발견되지 않았다. 7일 째 크레아틴인산활성효소 139 IU/L, CK-MB 19 IU/L, 마이오글로빈 〈 21.0 ng/mL 로 정상화되었고 아밀라아제 392 IU/L, 리파아제 39 IU/L 로 각각 감소하였다. 입원 8일 째 발적이 있던 둔부는 표피 탈락을 보였고 좌측 하지는 궤양이 형성되며 치유되었다(Fig. 2). 입원 10일 째 임의뇨에서 트리클로로에틸렌의 중간 대사물

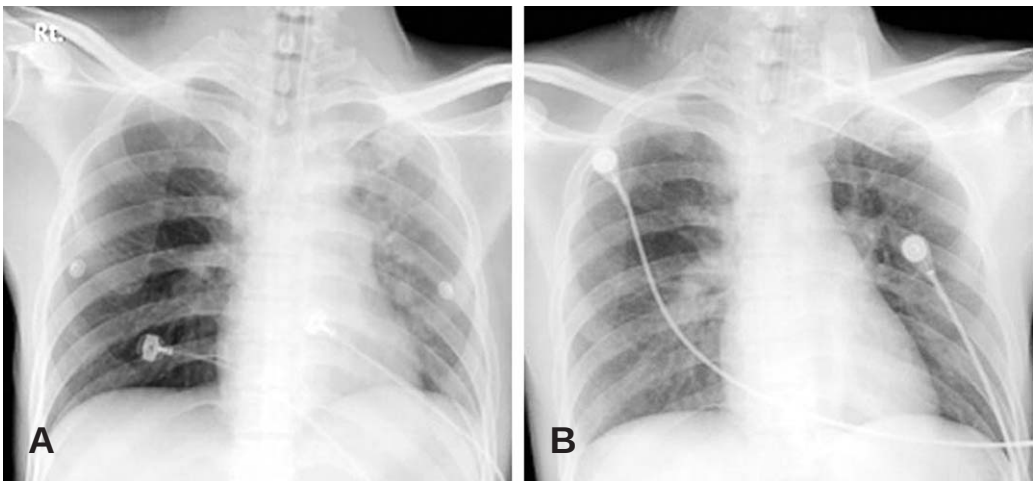

Fig. 1. Chest AP images of the patient before and after mechanical ventilation. Figure (**A**) shows hazziness of left hemithorax before mechanical ventilation, but in Figure (**B**), there is no abnormally increased hazziness after mechanical ventilation.

인 trichloroacetic acid와 trichloroethanol 의 소변 내 농도를 측정해 본 결과 trichloroacetic acid 는 43.42 mg/g creatinine 이었고 trichloroethanol 은 검출되지 않았다. 입원 11일 째 환자는 퇴원하였다.

고 찰

트리클로로에틸렌은 아세틸렌(acetylene)을 염소화(chlorination) 시켜 얻어진 tetrachloroethane 이 탈염산화(dehydrochlorination)를 거치면서 만들어지는 녹는점 -87.1 ℃, 끓는점 86 ℃의 휘발성 용매이다[1]. 1934년 마취제로서의 효능이 보고된 후 전신마취제나 진통제로 사용되었지만 마취기 내에서 인체에 유해한 dichloroacetylene을 생성함이 알려져 1944년 영국에서는 전신 마취를 위한 트리클로로에틸렌의 사용을 금지하였고 미국에서도 1976년 이후 전신마취제로 쓰이지 않는다[1,2,4]. 반면 기름에 잘 녹고 쉽게 발화하지 않으며 화학적으로 안정된 특성으로 인해 금속, 염색, 방직, 피혁, 식품, 전기전자, 항공, 농약, 가구, 위생, 광학 등의 공업 분야에 광범위하게 활용되고 있으며 트리클로로에틸렌의 노출에 대한 많은 연구들이 이루어졌다[2,5]. 트리클로로에틸렌은 인체에서 시토크롬 P-450시스템(cytochrome P450 system)에 의해 산화되어 trichloroacetic acid와 trichloroethanol을 형성하거나 글루타티온(glutathione)과 포합하는 두 가지 경로에 의해 주로 대사된다[6]. 트리클로로에틸렌에 노출되면 피부 및 점막 자극과 중추신경계 억제가 나타나고 노출량이 증가함에 따라 졸림, 두통, 무력감, 오심 등의 비특이적 증상이 발생하며 치사량 이상 노출되면 호흡기 및 순환기 합병증으로 사망한다[1,2]. 다량의 트리클로로에틸렌 노출에 의한 호흡기 합병증으로는 폐부종과 급성호흡곤란증후군이 보고되었고 순환기 합병증으로는 서맥, 혈압 저하, 전도지연, 심실 빈맥 등이 보고되어 있다[1,7]. 트리클로로에틸렌 급성 노출에 따른 폐손상의 기전은 clara cell의 형태학적 변화로 설명되는데, 이 세포는 세기관지 내강에서 섬모가 결여된 미분화 상태로 있다가 폐 손상이 발생하면 섬모를 가진 폐포 상피 세포로 분화하여 폐 손상을 수복하고, 시토크롬 P-450 과 글루타티온을 통해 폐로 들어온 유해 물질을 처리한다[8-11]. 트리클로로에틸렌 중독에는 해독제가 없으므로 이 물질에 노출되는 경우 대증 요법이 치료의 근간이다.

Fig. 2. Cutaneous manifestations of trichloroethylene-induced dermatitis. Erythroderma, exfoliative dermatitis and desquamation developed on the buttock.

본 증례에서 환자는 보호 장구를 착용하지 않고 약품 탱크에서 작업을 하던 중 중추 신경이 억제되어 증상을 인지하지 못하는 가운데 짧은 시간 안에 의식 소실과 호흡 부전까지 이르렀으나 인공 환기를 실시한 후 의식과 호흡이 회복되었다(Fig. 3). 트리클로로에틸렌 중독으로 인한 사망은 대부분 환기가 불량한 공간에서 보호 장구 없이 작업한 젊은 남자에서 보고되므로 보호 장구를 사용함으로써

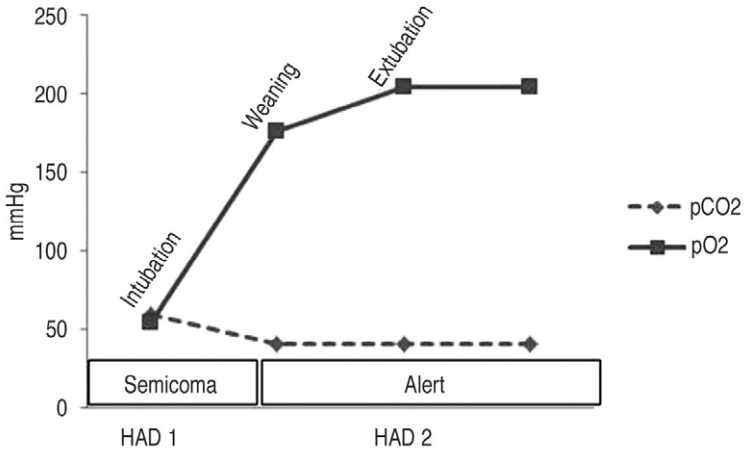

Fig. 3. Change of mental state and arterial blood gas analysis. Initial arterial blood gas analysis shows hypoxemia and hypercapnea, but rapid recovery after mechanical ventilation (HAD: hospital admission day).

이러한 사고를 줄일 수 있을 것이다[12].

트리클로로에틸렌에 노출된 후 사망한 환자들의 혈액 및 뇌 조직에서의 트리클로로에틸렌 농도는 각각 3~110 mg/L 와 2~270 mg/kg 로 보고되어 있으며 입원 10일 째 임의뇨를 채취하여 트리클로로에틸렌의 중간 대사물인 trichloroacetic acid 와 trichloroethanol 의 소변 내 농도를 측정해 본 결과 trichloroacetic acid 는 colorimetry 법으로 43.42 mg/g creatinine 이었고(허용치 ≤ 100 mg/g creatinine), trichloroethanol 은 gas chromatography 법에서 검출되지 않았다(허용치 〈 30 mg/L)[6,12-14]. 비록 응급실에서 중독 물질을 파악하여 트리클로로에틸렌의 농도를 직접 측정하지는 못하였으나 소변에서 검출되는 trichloroacetic acid 는 트리클로로에틸렌 인체 노출을 반영하는 유용한 지표이므로 입원 10일 째 소변에서 검출된 trichloroacetic acid 수치는 환자가 다량의 트리클로로에틸렌에 노출되었음을 시사하는 소견이다[15].

국내에서 트리클로로에틸렌 노출 후 발생한 독성 간염과 스티븐 존슨 증후군에 대한 문헌이 있지만[16-18] 다량의 트리클로로에틸렌을 흡입한 후 발생한 호흡부전은 문헌 고찰 결과 국내 보고가 없었다. 저자들은 트리클로로에틸렌 흡입에 의한 호흡 부전 환자를 인공 환기를 통해 치료한 경험을 하였기에 이를 보고하는 바이다.

참고문헌

1. Smith GF. Trichloroethylene : a review. Br J Ind Med 1966;23:249-62.
2. Bakke B, Stewart PA, Waters MA. Uses of and Exposure to Trichloroethylene in U.S. Industry : A Systematic Literature Review. J Occup Environ Hyg 2007;4:375-90.
3. Johnson PD, Dawson BV, Goldberg SJ. A review : trichloroethylene metabolites : Potential cardiac teratogens. Environ Health Perspect 1998;106:995-9.
4. Huff JE. New evidence on the old problems of trichloroethylene. Ind Med Surg 1971;40:25-33.
5. von Grote J, Hurlimann C, Scheringer M, Hungerbuhler K. Reduction of occupational exposure to perchloroethylene and trichloroethylene in metal degreasing over the last 30 years : influences of technology innovation and legislation. J Expo Anal Environ Epidemiol 2003;13:325-40.
6. Lash LH, Fisher JW, John C. Lipscomb JC, Parker JC. Metabolism of Trichloroethylene. Environ Health Perspect 2000;08:177-200.
7. Malerba M, Radaeli A, Ragnoli B. Acute respiratory distress following intravenous injection of trichloroethylene. Clin Respir J 2010;4:e4-5.
8. Forkert PG, Sylvestre PL, Poland JS. Lung injury induced by trichloroethylene. Toxicology 1985;35:143-60.
9. Reynolds SD, Malkinson AM. Clara cell: progenitor for the bronchiolar epithelium. Int J Biochem Cell Biol 2010;42:1-4.
10. Plopper CG, Van Winkle LS, Fanucchi MV, Malburg SR, Nishio SJ, Chang A, et al. Early events in naphthalene-induced acute Clara cell toxicity. II. Comparison of glutathione depletion and histopathology by airway location. Am J Respir Cell Mol Biol 2001;24:272-81.
11. Odum J, Foster JR, Green T. A mechanism for the development of Clara cell lesions in the mouse lung after exposure to trichloroethylene. Chem Biol Interact 1992;83:135-53.
12. Ford ES, Rhodes S, McDiarmid M, Schwartz SL, Brown J. Deaths from Acute Exposure to Trichloroethylene. J Occup Environ Med 1995;37:749-54.
13. American Conference of Governmental Industrial Hygienists (ACGIH). 2007 TLVs and BEIs: Based on the documentation of the threshold limit values for chemical substances and physical agents and biological exposure indices. Cincinnati, OH:American Conference of Governmental Industrial Hygienists;2007
14. American Conference of Governmental Industrial Hygenists. Documentation of the Biological Exposure Indices (BEIs). Cincinnati, OH:American Conference of Governmental Industrial Hygienists;1991
15. Imbriani M, Niu Q, Negri S, Ghittori S. Trichloroethylene in Urine as Biological Exposure Index. Industrial Health 2001;7:225-30.
16. Yoon TY, Kim JA, Park SM, Yoon SJ, Lee KS, Chae HB. A Case of Hepatitis after Occupational Exposure of Trichloethylene. Korean J Hepatol 1999;5:59-64.
17. Ha JH, Lee CG, Yoon SH, Lee SI, Kwon YE. Case Reports : A Case of Hypersensitive Exfoliative Dermatitis with Hepatitis after a Occupational Exposure to Trichloroethylene. Korean J Asthma Allergy Clin Immunol 2009;29:132-7.
18. Park JW, Chung JM, Jung KE, Jin WW, Kim MH, Cinn YW. Short Report : A Case of Trichloroethylene Hypersensitivity Syndrome. Korean J Dermatol 2008;46:1561-3.