

난소절제술한 백서에 식립한 임플란트에 대한 PostGraft™의 경구 투여 효과

조춘일¹ · 김세원² · 최유성¹ · 조인호^{1*}

¹단국대학교 치과대학 치과보철학교실, ²(주)오스코텍 연구소

연구 목적: 본 연구에서는 난소절제술을 시행한 백서의 골결손부에 골이식을 시행하고 소형 임플란트를 제작하여 식립한 후 PostGraft™를 투여하여 임플란트의 골유착 및 안정성에 미치는 영향에 대해 알아보려고 하였다.

연구 재료 및 방법: 난소절제술을 시행한 백서 48 마리의 골결손부에 Biocera™를 사용하여 골이식을 시행하고 소형 임플란트를 제작하여 식립한 후 PostGraft™를 투여한 군 24마리와 투여하지 않은 대조군 24마리를 식립 2, 4, 6주 후 Periotest®를 이용한 임플란트 안정성, 골밀도, 골-임플란트 접촉률 측정 및 조직학적 검사 등을 통하여 비교 분석하였다.

결과: Periotest® 측정 결과 시간이 지남에 따라 실험군과 대조군에서 모두 측정값이 감소하였고 실험군에서 더 낮은 값을 나타내었으나 각 군 간에 유의한 차이는 관찰되지 않았다. 골밀도 값은 골다공증으로 인해, 시간이 경과함에 따라 실험군과 대조군에서 모두 감소하였고 실험군에서 더 적은 감소량을 보였으나 각 군 간에 유의한 차이는 관찰되지 않았다. 골-임플란트 접촉률 측정 결과 시간이 경과함에 따라 실험군과 대조군 모두 증가하였고 실험군에서 더 높은 값을 보였으나 2주와 4주에서는 각 군 간에 유의한 차이가 없었고 6주에서는 각 군 간에 유의한 차이가 관찰되었다($P < .05$). 조직학적 검사 결과 시간이 경과함에 따라 실험군과 대조군 모두 골반응이 증가하였으며 실험군에서 더 활발한 골형성이 이루어졌다.

결론: PostGraft™의 경구 투여가 난소절제술을 시행한 백서의 경골에 식립한 임플란트의 골유착과 골형성을 향상시키는 효과가 있을 수 있다. (대한치과보철학회지 2011;49:300-7)

주요단어: PostGraft™; 임플란트 안정성; Periotest 값; 골-임플란트 접촉률; 골밀도

서론

임플란트의 골유착을 향상시키기 위한 여러 연구가 이루어지고 있으며 임플란트 디자인,¹ 표면 처리의 변화²를 통해 골유착을 향상시키고자 하였다. 임플란트의 표면 중, 거친 표면의 임플란트가 평활한 표면의 임플란트에 비해 더 빠른 골 반응을 나타내며 더 높은 골-임플란트 접촉률 및 골유착을 보인다고 보고되고 있다.³ 하지만 임플란트 표면 상태가 임플란트의 안정성을 위한 유일한 조건이 될 수 없으며, 임플란트 재료, 골의 상태, 외과적 술식, 표면의 질, 임플란트 디자인, 하중 조건 등이 임플란트의 장기적인 성공과 관련이 있다고 알려져 있다.⁴ 한편 빠른 골유착과 골형성을 위해 다양한 약제도 소개되고 있는데 *Rehmannia glutinosa* Libosch, PRF® (Oscotec Inc., Cheonan, Korea), OPB-K® (PostPlant™ Calcium, Oscotec Inc., Cheonan, Korea) 등이 있다. 또 PostGraft™가 개발되었는데 이는 조골세포의 증식 및 활성을 촉진시키고 이식 부위의 혈행개선으로 빠르고 확실한 골형성이 가능하며 뼈이식술의 성공률을 증진시킨다고 알려져 있다.⁵ *Rehmannia glutinosa* Libosch은 약초의 한 종류로 조골세포의 분화와 관련된 인자를 활성화시키고 파골세포의 활성

을 억제하는 역할을 한다고 하였고⁵ tumor necrosis factor- α (TNF- α)와 interleukin-1 (IL-1)의 분비를 억제한다고 하였다.⁶ 또 IL-1은 골흡수를 촉진하는 cytokine이라 하였고⁷ TNF- α 가 파골세포 형성을 촉진한다고 하였다.⁸ 백서에 *Rehmannia glutinosa* Libosch를 주성분으로 하는 PRF® (Oscotec Inc., Cheonan, Korea)를 투여하였을 때 임플란트 안정성 및 주변 골밀도가 향상되었다고 보고하였고⁹ 난소절제술을 시행한 백서에 특수 제작한 임플란트를 식립하였을 때 OPB-K® (PostPlant™ Calcium, Oscotec Inc., Cheonan, Korea)를 투여한 군이 임플란트의 안정성 및 주변 골밀도의 향상을 나타내었다고 보고하였다.¹⁰ Choi 등¹¹은 임상 연구를 통하여 임플란트 식립 환자에 OPB-K®를 투여한 군이 대조군에 비해 임플란트 안정성과 주변 골밀도의 향상을 나타내었다고 보고하였다. 백서에서 실험적으로 난소를 절제하였을 때 척추골의 골기질 감소와 골소주의 파괴 감소, 골다공증 등이 보고되었으며,^{12,13} 백서 이외의 여러 실험 동물들을 대상으로 난소 절제술을 시행하였을 때 유발되는 골다공증에 관한 많은 연구가 이루어지고 있다.¹⁴ 이번 연구에서는 난소절제술을 시행하여 골다공증을 유발시킨 백서의 골결손부에 골이식을 시행하고 임플란트를 특수 제작하여 식립한 후 영지버섯 추출물과 월계

*교신저자: 조인호

330-716 충청남도 천안시 신부동 산7-1 단국대학교 치과대학 치과보철학교실 041-550-1974; e-mail, cho8511@dankook.ac.kr

원고접수일: 2011년 9월 8일 / 원고최종수정일: 2011년 10월 11일 / 원고채택일: 2011년 10월 14일

수요 추출물이 주성분인 PostGraft™를 투여하여 임플란트의 골 유착 및 안정성에 미치는 영향에 대해 알아보하고자 하였다.

연구 재료 및 방법

1. 임플란트 제작

상용 티타늄 중에서 Grade 4 티타늄을 선반 가공하여 직경 3.0 mm, 길이 4.0 mm, 나사산 부위의 직경 1.6 mm, 길이 3.0 mm인 임플란트를 제작하였고, HA blasting 후에 RBM (Resorbable blasting media)으로 표면 처리한 임플란트 48개를 제작하였다(Fig. 1A, B).

2. 동물실험 과정

1) 실험동물

생후 16주 전후, 체중 250 g 내외의, 암컷 백서(Sprague-Dawley) 48마리를 사용하였다. 실험기간 동안 명암 주기를 12시간으로 조절하였고 사료는 일반적 고품사료와 충분한 물을 공급하였다.

2) 난소절제 및 임플란트 식립

실험동물에 Tiletamine, Zolazepam (Zoletil 50, Virbac, Carros, France)와 Xylazine (Rompun®, Bayer Healthcare, Leverkusen, Germany)을 2 : 1로 혼합하여 kg당 1 ml로 복강 내 주사하여 전신마취 하였다. 통법에 따라 제모하고 술 전 무균처리를 위해 70% 알코올로 닦아내고 10% povidone-iodine (Poviclean, Sungkwang, Bucheon, Korea)을 사용하였다. 백서의 복측 중앙에 약 1 cm의 절개를 시행하였고, 주요 장기에 손상이 가해지지 않도록 주의하며 자궁을 따라 난소를 확인하였다. 봉합사로 난소를 결찰하고 난소 절제를 양측으로 시행하였다. 난소 절제 후 각 장기를 재위치 시키고 봉합사로 층별 봉합을 시행하였다. 임플란트 식립을 위해서 백서의 우측 경골 내측부에 절개 및 피판 거상 후, 각 백서의 경골 내측부에 임플란트를 식립하였다. 임플란트 매식

을 위한 골 결손부 형성은 통법에 따라 생리 식염수 냉각 하에서 직경 0.5 mm의 round bur로 피질골 천공을 시행하였고 1.1 mm twist drill을 사용한 후에 countersink는 시행하지 않았다. Biocera™ (Oscotec Inc., Cheonan, Korea)를 이용하여 골이식을 시행 후 임플란트 고정체를 매식하였다. 임플란트 고정체는 골상연과 platform 하연이 동일한 높이에 오도록 hand wrench를 사용하여 식립하였다. 술후 감염방지를 위해서 항생제 Gentamicin sulfate (Gentamicin, Samu Median, Yesan, Korea)를 kg당 0.02 ml 용량으로 근육을 통해 주사하였다.

3. 시료의 투여

난소 절제 4일 후부터 실험군에는 매일 아침 233 mg/kg의 PostGraft™를 생리식염수에 녹여 경구투여용 존대를 이용해 경구투여 하였다. 대조군에서는 동량의 생리식염수를 경구투여용 존대를 이용해 매일 아침 투여하였다.

4. 골유착 안정성 평가

1) 평가방법

(1) Periotest® 측정

Periotest® (Siemens AG, Bensheim, Germany)는 금속막대의 접촉 시간을 측정하여 자연치 또는 임플란트의 안정성을 평가하는 기구로서, 이들을 싸고 있는 물체의 감폭효과를 이용한다. 이번 실험에서는 임플란트 고정체당 3회 반복 측정하여 평균값을 이용하였으며, Periotest®의 손잡이는 4 mm 이상 떨어지지 않은 위치에서 고정체에 수직으로 측정하였다.

(2) 골밀도 측정

난소절제로 인해 골다공증이 유발된 백서의 골밀도는 pQCT 방식인 XCT Research SA (Stratec, Birkenfeld, Germany)를 사용하여 백서의 좌측 경골 부위에서 2, 4, 6주에 측정하였다.

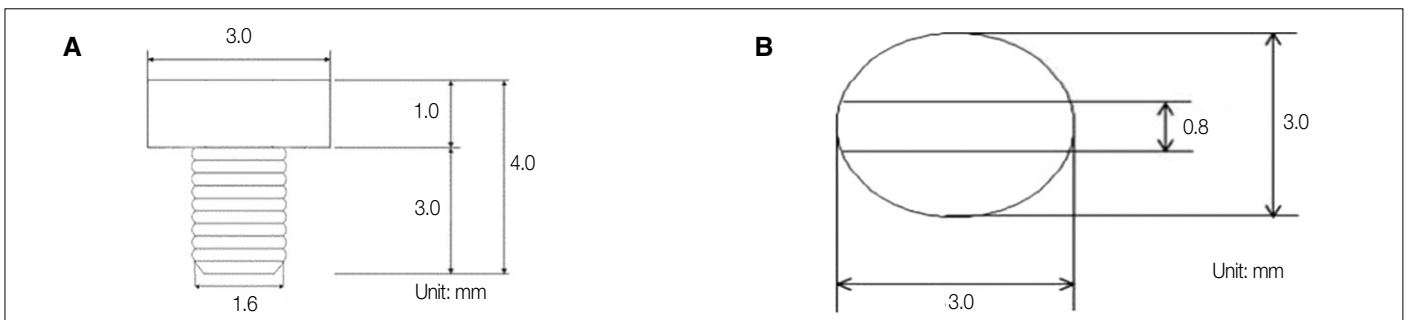


Fig. 1. Schematic diagram of experimented implant blasted with resorbable blasting media (A: Lateral view, B: Occlusal view).

(3) 조직 표본제작

골밀도를 측정 한 후 백서를 희생하여 경골부분을 절취하였다. 절취된 조직표본을 고정액 10% neutral buffered formalin (BBC Biochemical, USA)으로 3일간 고정하였으며 약 12시간 후 흐르는 물로 12시간 수세하였다. 이 후 알코올 70%부터 농도를 높여가며 80%, 90%, 95%로 각각 12시간 탈수를 시행하였고, 100% 알코올에서 각각 12시간씩 3회 탈수를 시행하였다. Acetone을 이용한 치환과정을 12시간씩 2회 실시하였다. 12시간씩 3회 spurr 침투과정을 시행하였으며 spurr로 포매하여 spurr 블록을 제작하였고 골 절단기를 이용해 100 μm 두께의 박절편을 만들었다. 연마용 사포를 이용하여 10-30 μm까지 연마한 후 hematoxylin-eosin 염색을 시행하였다. 염색한 조직을 봉입제로 슬라이드에 봉입한 후 광학 현미경을 이용해 검경 및 촬영하였다.

(4) 골-임플란트 접촉률 측정

골과 임플란트 간의 접촉률을 측정하기 위해 조직 표본을 광학 현미경 상에서 CCD 카메라를 이용하여 컴퓨터로 읽어들이었으며 영상을 Image-Pro plus Ver.3.0 (Media cybernetics, USA)을 이용하여 분석하였다. 임플란트 표면에 골이 직접 접촉된 면의 길이를 측정하여 총 임플란트 나사면에 대한 백분율을 구하였다.

(5) 조직학적 검사

제작된 조직표본을 광학 현미경 상에서 CCD 카메라를 이용하여 촬영하였다. 전체 조직표본을 40 배율로 촬영하였고, 피질 골과 해면골 부분을 100 배율로 촬영하였다. 골형성 및 골유착 정도를 평가하였다.

2) 평가시기

Table 1과 같이 실험군 및 대조군을 분류하여 임플란트 식립 2, 4, 6주 후에 Periotest® 측정값, 골밀도, 골-임플란트 접촉률 측정과 조직학적 검사 등을 통하여 골유착 및 안정성에 대하여 평가하였다.

5. 통계처리

SPSS V. 12.0 for win. (SPSS Inc., Chicago, IL, USA)을 사용하였으며, Mann-Whitney U test를 신뢰구간 95%에서 시행하였다.

Table 1. Number of specimens of classified groups (N: unit)

Group	week			N
	2	4	6	
Experimental group	8	8	8	
Control group	8	8	8	
Total	16	16	16	48

결과

1. Periotest®를 이용한 안정성 측정

Periotest® 측정 결과 시간이 경과함에 따라 실험군과 대조군 모두 수치가 낮아졌으며 실험군에서 더 낮은 값을 나타내었다 (Fig. 2). 하지만 각 군 간에 유의한 차이는 관찰되지 않았다. 대조군은 식립 2주 후에는 2.14 ± 2.27, 4주 후에는 -0.86 ± 1.77, 6주 후에는 -2.63 ± 0.74를 나타내었으나 실험군은 식립 2주 후에는 1.75 ± 2.25, 4주 후에는 -1.88 ± 2.03, 6주 후에는 -3.38 ± 0.91을 나타내었다 (Table 2).

2. 골밀도 측정

측정 결과 시간이 경과함에 따라 실험군과 대조군 모두 골밀도가 감소하였으며 실험군에서 더 적은 감소량을 보였다 (Fig. 3). 하지만 각 군 간에 유의한 차이는 관찰되지 않았다. 대조군은 식립 2주 후에는 평균 10.3 ± 9.6%, 식립 4주 후에는 20.0 ± 4.9%, 식립 6주 후에는 25.2 ± 7.2%의 골밀도 감소를 나타내었으나 실험군은 식립 2주 후에는 10.5 ± 4.2%, 4주 후에는 18.1 ± 6.8%, 6주 후에는 23.0 ± 9.2%의 골밀도 감소를 나타내었다 (Table 3).

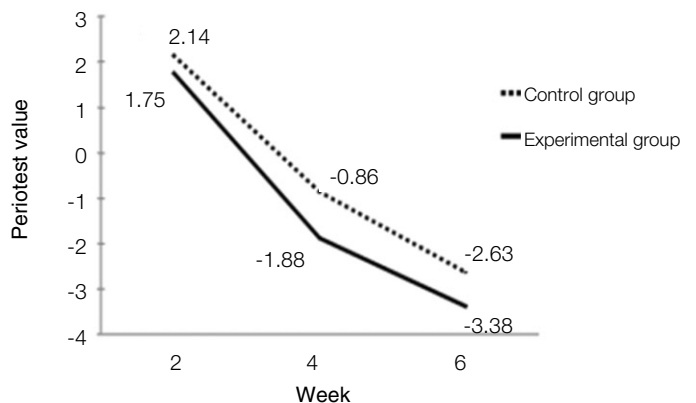


Fig. 2. Diagram of Periotest values. Values decreased in both experimental and control groups. There was no significant difference (P<.05).

Table 2. Results of Mann-Whitney U test for Periotest® values

Week	Control group (Mean ± SD)	Experimental group (Mean ± SD)	P value
2	2.14 ± 2.27	1.75 ± 2.25	.48
4	-0.86 ± 1.77	-1.88 ± 2.03	.24
6	-2.63 ± 0.74	-3.38 ± 0.91	.09

3. 골-임플란트 접촉률 측정

골-임플란트 접촉률 측정 결과 시간이 경과함에 따라 실험군과 대조군 모두 증가하였으며 실험군에서 더 높은 값을 나타내었다(Fig. 4). 대조군은 식립 2주 후에는 52.0 ± 7.0%, 4주 후에는 63.0 ± 8.0%, 6주 후에는 66.0 ± 9.0%로 향상되었으며 실험군은 식립 2주 후에는 55.0 ± 17.0%, 식립 4주 후에는 66.0 ± 13.0%, 식립 6주 후에는 82.0 ± 6.0%로 향상되었다. 2주와 4주에서는 각 군 간에 유의한 차이가 없었으나 6주에서는 각 군 간에 유의한 차이가 관찰되었다($P < .05$, Table 4).

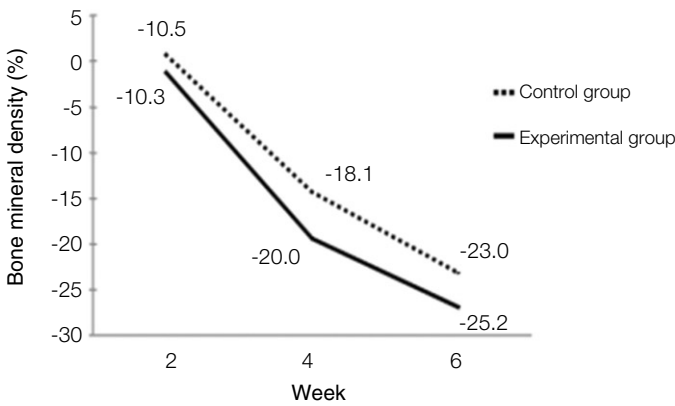


Fig. 3. Diagram of bone mineral density values measured with bone mineral densitometer. Values decreased in both experimental and control groups. There was no significant difference ($P < .05$).

Table 3. Results of Mann-Whitney U test for bone mineral density values (unit: %)

Week	Control group (Mean ± SD)	Experimental group (Mean ± SD)	P value
2	-10.3 ± 9.6	-10.5 ± 4.2	.82
4	-20.0 ± 4.9	-18.1 ± 6.8	.43
6	-25.2 ± 7.2	-23.0 ± 9.2	.40

4. 조직학적 검사

조직학적 검사 결과 임플란트 식립 2주 후 40 배율 관찰 소견에서 대조군과 실험군은 비슷한 골형성을 나타내었다. 하지만 100 배율로 관찰하였을 때 실험군이 대조군에 비해 더 많은 골형성 소견을 보였으며 피질골보다 해면골에서 더 명확하였다. 4주 후 40 배율로 관찰하였을 때 실험군이 대조군에 비해 더 많은 골형성 소견을 보였으며 100 배율에서는 피질골에 비해 해면골에서 더 명확한 골형성을 나타내었다. 6주 후 40 배율로 관찰하였을 때 실험군이 대조군에 비해 더 많은 골형성 소견을 나타내었으며 100 배율에서는 피질골과 해면골 모두에서 실험군과 대조군 골형성의 명확한 차이를 확인할 수 있었다(Figs. 5 - 22).

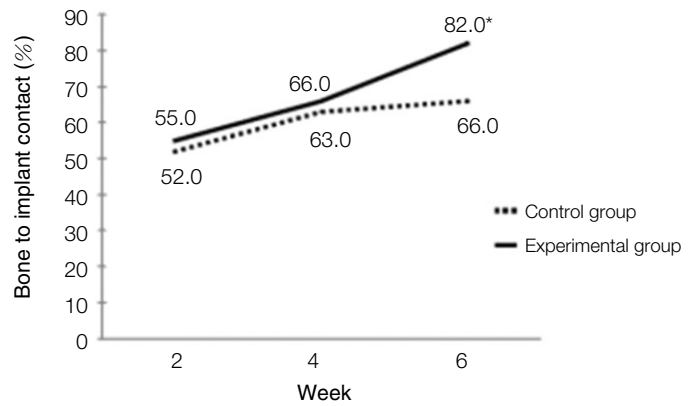


Fig. 4. Diagram of bone to implant contact (BIC) values. Values increased in both experimental and control groups. *At 6th weeks, there was significant difference ($P < .05$).

Table 4. Results of Mann-Whitney U test for bone to implant contact (BIC) values (unit: %)

Week	Control group (Mean ± SD)	Experimental group (Mean ± SD)	P value
2	52.0 ± 7.0	55.0 ± 17.0	.78
4	63.0 ± 8.0	66.0 ± 13.0	.57
6	66.0 ± 9.0	*82.0 ± 6.0	.03

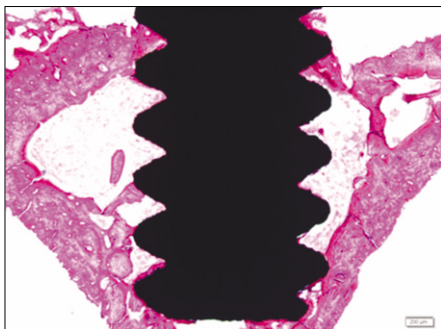


Fig. 5. Histologic findings of control group after 2 weeks ($\times 100$, bone marrow).

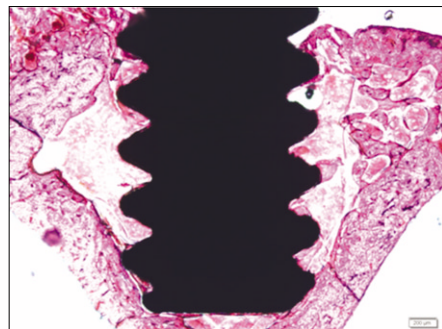


Fig. 6. Histologic findings of experimental group after 2 weeks ($\times 100$, bone marrow).

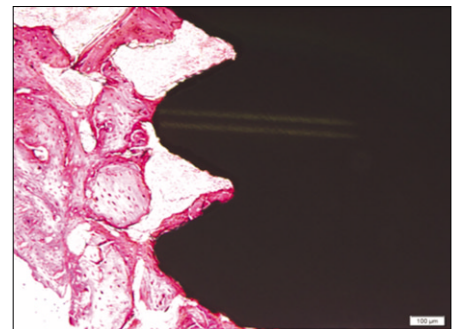


Fig. 7. Histologic findings of control group after 4 weeks ($\times 40$).

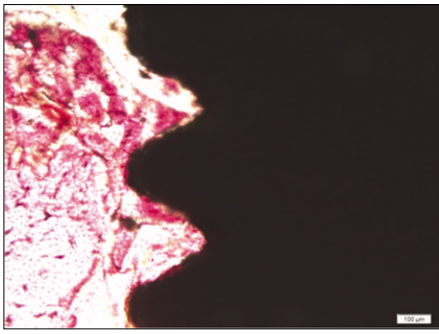


Fig. 8. Histologic findings of experimental group after 4 weeks (×40).

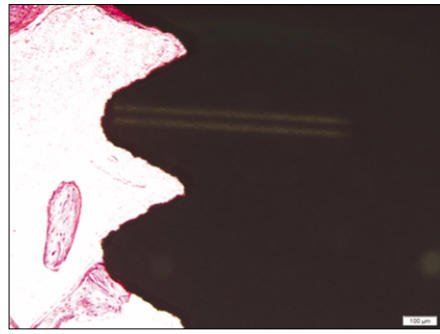


Fig. 9. Histologic findings of control group after 2 weeks (×100, bone marrow).

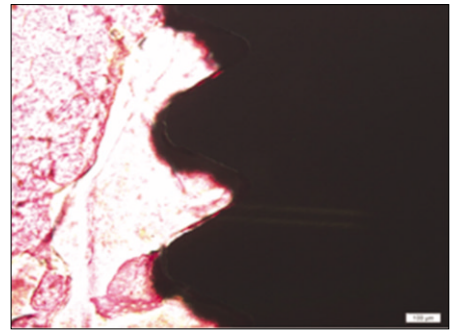


Fig. 10. Histologic findings of experimental group after 2 weeks (×100, bone marrow).

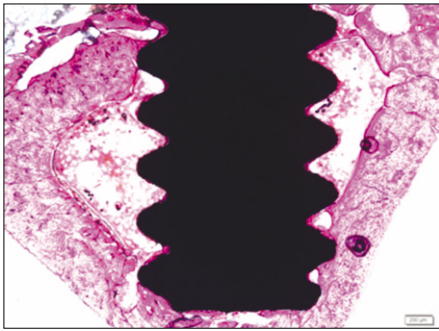


Fig. 11. Histologic findings of control group after 4 weeks (×40).

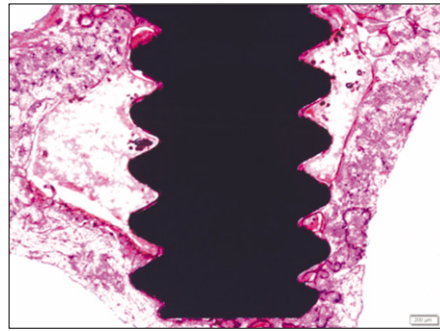


Fig. 12. Histologic findings of experimental group after 4 weeks (×40).

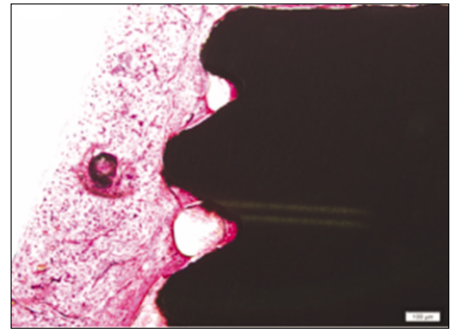


Fig. 13. Histologic findings of control group after 4 weeks (×100, cortical bone).

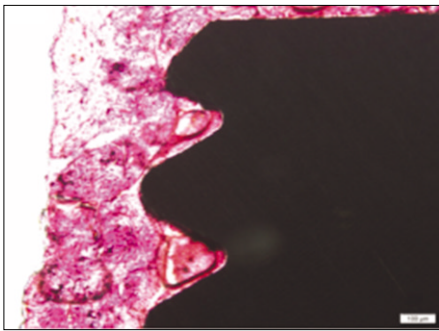


Fig. 14. Histologic findings of experimental group after 4 weeks (×100, cortical bone).

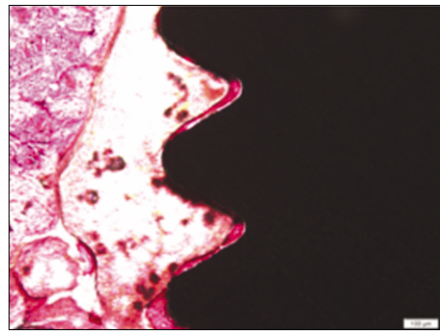


Fig. 15. Histologic findings of control group after 4 weeks (×100, bone marrow).

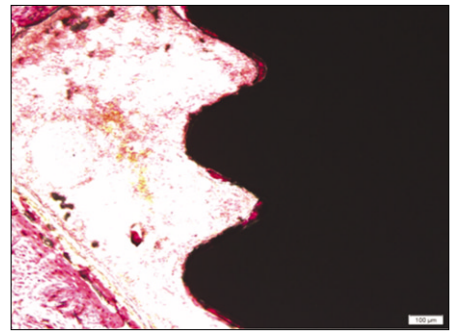


Fig. 16. Histologic findings of experimental group after 4 weeks (×100, bone marrow).

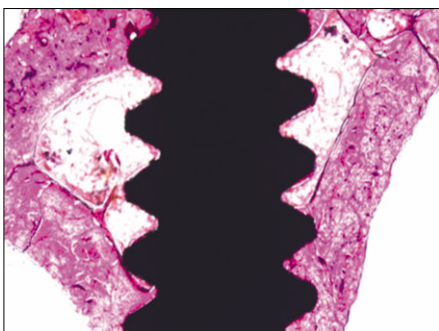


Fig. 17. Histologic findings of control group after 6 weeks (×40).

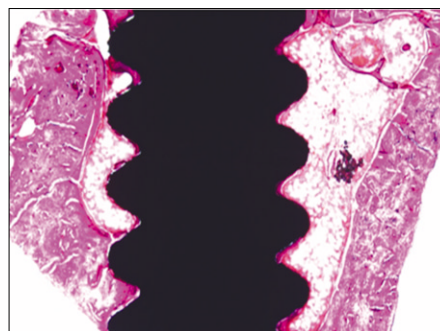


Fig. 18. Histologic findings of experimental group after 6 weeks (×40).

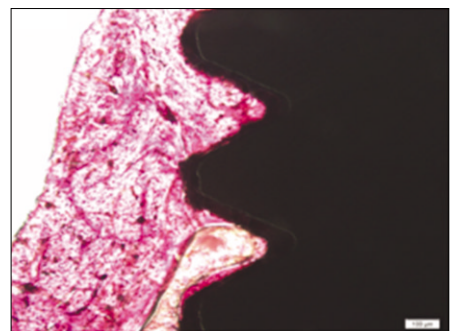


Fig. 19. Histologic findings of control group after 6 weeks (×100, cortical bone).

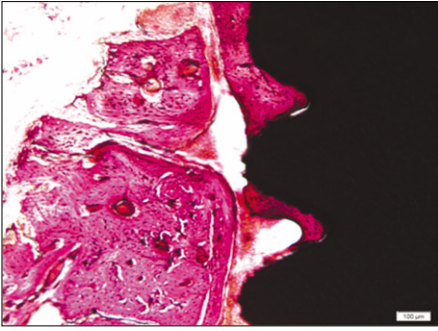


Fig. 20. Histologic findings of experimental group after 6 weeks (×100, cortical bone).

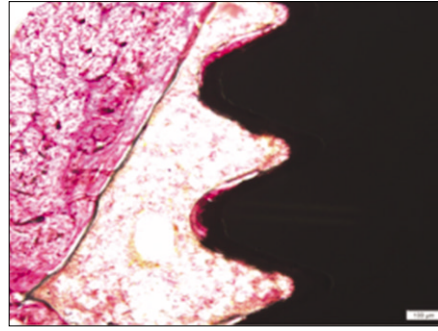


Fig. 21. Histologic findings of control group after 6 weeks (×100, bone marrow).

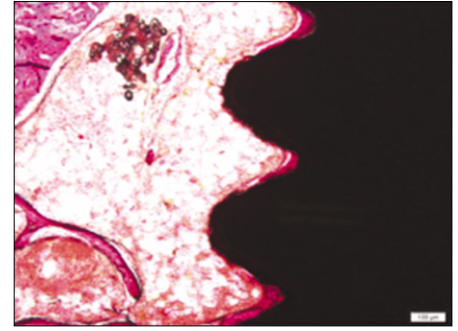


Fig. 22. Histologic findings of experimental group after 6 weeks (×100, bone marrow).

고찰

본 연구에서는 임플란트를 식립하기 전 난소절제술을 시행하였으며, 인위적으로 난소를 절제하는 경우 여성 호르몬인 에스트로겐이 결핍되며 골다공증이 유발된다고 알려져 있다.¹⁵ Sennerby 등¹⁶은 백서의 경골에 매식된 임플란트 주변으로 식립 6일 후 골개조 소견이 관찰되었고 28일 후 파골세포가 활성화 되었다고 보고하였다. 또한 Masuda 등¹⁷에 의하면 백서의 경골에 임플란트를 매식하였을 때 식립 28일 후 성숙된 기질이 형성되었다고 보고하였다.

임플란트의 안정성 및 골유착 정도를 측정하기 위한 다양한 방법들이 개발되었으며 Periostest^{®18}는 치아 동요도를 나타내기 위해 고안된 기구로서 치주인대 혹은 측정물체를 싸고 있는 재료의 damping 특성을 양적으로 측정한다. 본 연구에서 Periostest value 측정 결과 시간이 경과함에 따라 실험군과 대조군 모두 수치가 낮아지는 경향을 보였고, 실험군이 대조군에 비해 더 낮은 수치를 나타내었으나 2주, 4주, 6주 후 각 군 간에 통계적인 유의성은 없었다. 이는 실험 기간이 제한되어 있었고, 임플란트와 핸드피스 사이의 거리, 측정 각도, 지대주 높이 등의 미세한 차이가 측정값에 영향을 미쳤기 때문으로 사료된다.

Bone mineral densitometer는 골밀도를 방사선학적으로 측정하는 장치로서 이번 연구에서는 pQCT 방식인 XCT Research SA를 사용하였다. 관절낭의 2-3 mm 하방 부위를 측정하였으며 해면골이 피질골에 비해 더 큰 골밀도 변화를 보이기 때문에 해면골의 골밀도를 측정하였다. 골밀도 측정 결과 실험군과 대조군 모두에서 골밀도는 감소하였으며 실험군에서 약간 더 적은 감소량을 나타냈지만 통계적으로 유의한 차이는 없었다. 이는 방사선학적으로 유의한 차이가 나타나기에는 기간이 너무 짧았기 때문으로 사료된다.

골-임플란트 접촉률을 측정하였을 때 2주 후 실험군에서 약간 높은 골유착 소견을 보였지만 통계적으로 유의한 차이는 없었다. 6주 후 대조군과 실험군은 통계적으로 유의한 차이가 관찰되었다($P<.05$). 이는 Periostest[®] 측정값과 유사하게 해석될 수 있으며 PostGraft™를 투여한 군에서 시간이 경과함에 따라 임

플란트의 안정성과 골유착이 향상되었다고 생각되어 진다.

조직학적 검사 결과 시간이 경과함에 따라 실험군, 대조군 모두 골반응이 증가하였으며 실험군에서 더 활발한 골형성이 이루어짐이 관찰되었다. 피질골에 비해 해면골에서 골반응이 활발하게 발생하였는데, 여러 연구에서 피질골이 많은 부위보다는 해면골이 풍부한 부위에서 골반응이 활발하다는 결과와 일치하였다.¹⁹ 골막으로부터의 신생골 형성으로 인해 원래 매식되었던 부위보다 상방까지 골이 형성되었으며, 골내막에서 기원한 신생골이 나사면을 따라서 상하로 형성되었다. 임플란트와 골조직 간에는 연조직의 개재없이 골접촉이 잘 이루어지고 있었으며 임플란트의 나사 사이에서 신생골 형성이 양호하게 이루어지고 있었다. 악골 내에서 임플란트 식립 상태를 이상적으로 재현하기 위해서는 임플란트가 상부 피질골을 통과 하여, 임플란트 몸체가 골수강 및 해면골에 위치하는 것이 이상적이거나 백서의 크기가 작았기 때문에 임플란트의 초기 안정성을 확보하기 어려웠다. 따라서 상부 및 하부 피질골에 걸쳐 임플란트를 식립하였으며 임플란트의 초기 안정성을 확보하였다.

결론

본실험의 결과로 보아 임플란트를 식립한 후 PostGraft™를 장기간 복용하는 것이 임플란트 안정성 및 골유착에 도움을 줄 수 있으며 더 좋은 예후를 나타낼 것으로 사료된다. 실험 기간이 제한되어 있었고 측정 시 오차가 존재했을 가능성이 있었기 때문에 생체 내 연구를 비롯하여 더 많은 연구가 이루어져야 할 것으로 사료된다.

참고문헌

1. Sykaras N, Iacopino AM, Marker VA, Triplett RG, Woody RD. Implant materials, designs, and surface topographies: their effect on osseointegration. A literature review. Int J Oral Maxillofac Implants 2000;15:675-90.
2. Le Guéhenec L, Soueidan A, Layrolle P, Amouriq Y. Surface

- treatments of titanium dental implants for rapid osseointegration. *Dent Mater* 2007;23:844-54.
3. Cochran DL. A comparison of endosseous dental implant surfaces. *J Periodontol* 1999;70:1523-39.
 4. Albrektsson T, Brånemark PI, Hansson HA, Lindström J. Osseointegrated titanium implants. Requirements for ensuring a long-lasting, direct bone-to-implant anchorage in man. *Acta Orthop Scand* 1981;52:155-70.
 5. Kim JK, Kim SW, Kim JY, Ko SY, Kim HM, Baek JH, Ryou HM, Oh KO. Effect of *Rehmannia glutinosa* Libosch and *Acanthopanax senticosus* extracts on osteoblastic activity and proliferation and osteoclastic bone resorption. *Korean J Bone Metab* 2002;9:133-43
 6. Zhang RX, Li MX, Jia ZP. *Rehmannia glutinosa*: review of botany, chemistry and pharmacology. *J Ethnopharmacol* 2008;117:199-214.
 7. Amano S, Hanazawa S, Hirose K, Ohmori Y, Kitano S. Stimulatory effect on bone resorption of interleukin-1-like cytokine produced by an osteoblast-rich population of mouse calvarial cells. *Calcif Tissue Int* 1988;43:88-91.
 8. Ritchlin CT, Haas-Smith SA, Li P, Hicks DG, Schwarz EM. Mechanisms of TNF- α - and RANKL-mediated osteoclastogenesis and bone resorption in psoriatic arthritis. *J Clin Invest* 2003;111:821-31.
 9. Park SW, Cho IH. The effect of PRF® on the osseointegration and stability of implant. MS thesis. In: Korea, Department of Prosthodontics, Graduate School Dankook University. 2005.
 10. Kang SJ, Cho IH, Shin SY. The effect of OPB-K® on the osseointegration and stability of implant. *J Korean Acad Prosthodont* 2008;46:31-41.
 11. Choi YS, Kim EK, Kim SW, Cho IH. The efficacy evaluation of PostPlant™ Calcium in dental implant placement. *J Korean Acad Prosthodont* 2010;48:128-34
 12. Anderson JJ, Garner SC, Mar MH, Boass A, Toverud SU, Parikh I. The ovariectomized, lactating rat as an experimental model for osteopenia: calcium metabolism and bone changes. *Bone Miner* 1990;11:43-53.
 13. Bagi CM, Mechem M, Weiss J, Miller SC. Comparative morphometric changes in rat cortical bone following ovariectomy and/or immobilization. *Bone* 1993;14:877-83.
 14. Thompson DD, Simmons HA, Pirie CM, Ke HZ. FDA Guidelines and animal models for osteoporosis. *Bone* 1995;17:125S-133S.
 15. Ohta H, Suda Y, Makita K, Nozawa S, Nemoto K. Influences of menopause and oophorectomy on bone metabolism and spinal bone mineral content. *Nihon Sanka Fujinka Gakkai Zasshi* 1991;43:422-8.
 16. Sennerby L, Thomsen P, Ericson LE. Early tissue response to titanium implants inserted in rabbit cortical bone. Part I. Light microscope observation. *J Mater Sci Mater Med* 1993;4:240-50.
 17. Masuda T, Salvi GE, Offenbacher S, Felton DA, Cooper LF. Cell and matrix reactions at titanium implants in surgically prepared rat tibiae. *Int J Oral Maxillofac Implants* 1997;12:472-85.
 18. Lukas D, Schulte W. Periotest-a dynamic procedure for the diagnosis of the human periodontium. *Clin Phys Physiol Meas* 1990;11:65-75.
 19. Chen MM, Yeh JK, Aloia JF. Effect of ovariectomy on cancellous bone in the hypophysectomized rat. *J Bone Miner Res* 1995;10:1334-42.

The effect of PostGraft™ on implants were installed at the tibia of ovariectomized rats

Chun-II Cho¹, DDS, MSD, Se-Won Kim², DDS, MSD, PhD, Yu-Sung Choi¹, DDS, MSD, In-Ho Cho^{1*}, DDS, MSD, PhD

¹Department of Prosthodontics, School of Dentistry, Dankook University,

²Oscotec Incorporation, Cheonan, Korea

Purpose: This study evaluated PostGraft™ which enhances implant stability and bone density. **Materials and methods:** Forty eight implants were installed at the tibia of ovariectomized rats. The group administrated with PostGraft™ was the experimental group, and the control group was not administrated. Implant stability was evaluated at the 2nd, 4th and 6th week by Periotest value, bone mineral density, bone-to-implant contact. These values were analyzed statistically with Mann-Whitney U test ($P<.05$). Histological analysis was evaluated at the 2nd, 4th and 6th week. **Results:** According to the Periotest® measurement, both experimental and control groups showed decrease in values as time elapsed. Greater decrease was observed in the experimental group but there was no significant difference. By examining the radiographic images, both experimental and control groups showed tendency of increase in bone density. Greater increase was seen in the experimental group but there was no significant difference. According to the bone-to-implant contact measurement, both experimental and control groups showed increase in values as time elapsed. Greater increase was seen in the experimental group. At the 2nd and 4th week, there was no significant difference. But at the 6th week, there was significant difference ($P<.05$). By histological analysis, both experimental and control groups showed increase in bone formation as time elapsed. In addition, greater increase was seen in the experimental group. **Conclusion:** It could be concluded that the PostGraft™ medicated group showed better results in the bone density and osseointegration. (*J Korean Acad Prosthodont 2011;49:300-7*)

Key words: PostGraft™; Implant stability; Periotest value; Bone-to-implant contact; Bone density

*Corresponding Author: **In-Ho Cho**

Department of Prosthodontics, College of Dentistry, Dankook University, 7-1, Shinbu-dong, Cheonan, 330-716, Korea

+82-41-550-1974: e-mail, cho8511@dankook.ac.kr

Article history

Received September 8, 2011 / Last Revision October 11, 2011 / Accepted October 14, 2011