

Locator attachment를 이용한 하악 임플란트 유지형 피개의치의 임상적 평가

이주형 · 손동석*

대구가톨릭대학교병원 치과

연구 목적: 현대의학의 발달로 평균 수명이 증가하고 고령의 환자가 늘어남에 따라 무치악 환자의 비율도 증가하고 있다. 특히 심하게 흡수된 하악골에선 기존의 총의치로는 환자가 사용하기에 유지, 지지의 부족으로 사용상에 어려움이 있다. 하악에 2개의 임플란트 식립하여 피개의치를 제작하면 환자에게 좀 더 사용하기에 편한 의치를 제작해 줄 수 있다. 간단한 보철과정과 추후 수리가 쉽다는 이유로 현재 Locator가 보편적인 유지장치로 사용되고 있다. Locator를 이용한 하악 임플란트 유지 피개의치에서 임플란트와 보철물의 장기적인 성공률을 알아보았다.

연구 재료 및 방법: 대구가톨릭대학교병원 치과 구강외과에서 2004년부터 2010년까지 총 10명의 환자(남 4명, 여 6명)의 하악에 2개의 임플란트(총 20개)를 식립 후 Locator를 이용한 조직-유지 피개의치를 하였다. 본 연구는 최근 7년간 시술된 10명의 환자들을 대상으로 진료 기록부를 조사하고 방사선 사진을 계측하여 후향적 임상연구를 하였으며, 임플란트의 생존률 및 보철적인 합병증에 대해 알아보았다.

결과: 임플란트는 100%의 누적 성공률을 보였고, 1년 후(평균 58주) 방사선 사진에서 임플란트는 평균 $1.03 \text{ mm} \pm 0.20 \text{ mm}$ 의 골소실을 보였으며, 임플란트의 기능에는 이상을 보이지 않았다. 피개의치는 의치파절, 의치상 이장 또는 개상, 메일의 탈락 또는 유지력 감소로 인한 메일 교체 등 다양한 합병증을 보였다. 그러나 의치상 이장 및 개상, 메일 인서트와의 간단한 교체로 인해 장기적으로 임플란트 및 임플란트 유지 피개의치가 환자에게 유지되고 있었다.

결론: 하악 전방부위에 임플란트 2개를 식립 후 Locator를 이용한 임플란트 유지 하악 피개의치는 최소침습적인 수술, 간단한 보철 과정 및 수리 과정의 장점으로 인해 장기적으로 안정적인 치료법으로 사료된다. (*대한치과보철학회지* 2011;49:283-90)

주요단어: 하악; 임플란트 유지형 피개의치; Locator attachment; 임플란트 주위 변연골 흡수; 보철적인 합병증

서론

치과적 질환이나 사고 또는 노화에 따라 생기는 치아의 상실, 특히 완전 무치악이 된다는 것은 많은 환자에게 구강 기능의 상실뿐만 아니라 개인의 삶의 질에 악영향을 끼칠 수 있으며 나아가 사회 심리학적인 충격(psychosocial impact)을 줄 수 있다. 2000년 Mericske-Stem 등은 이를 신체적인 장애라 표현하고 임플란트를 이용한 구강 기능의 회복은 당연히 환자에게 만족감을 줄 수 있는 환영받는 치료가 될 수 있다고 하였다.¹

임플란트를 이용한 보철 방법은 다수의 임플란트 식립 후 고정성으로 제작하는 방법과 소수의 임플란트 식립 후 피개의치를 제작하는 방법이 있다. 1999년 Steenberghe 등이 하악 무치악에 2개의 임플란트를 이용하여 수복하는 방법을 처음으로 제시하였다.² 그리고 급속으로 강화된 레진의치 형태를 나사로 고정된 보철물(fixed hybrid bridge) 또는 악궁의 전방부는 고정성 보철물로 제작하고 구치부는 통상적인 가철성 국소의치로 제작하는 방법이 있다.

환자를 위한 치료계획을 세울 때 여러 가지를 고려하지만 그

중 환자의 경제적 여건을 간과할 수 없다. 또한 많은 무치악 환자에 있어서 전악 임플란트 고정성 보철물이 추천되지만 하치 조신경관 상부 골 부족 등 해부학적 한계가 있거나 경제적인 어려움이 있는 경우에 임플란트 피개의치를 그 대안으로 응용할 수 있다. 특히 하악에 2-4개의 임플란트를 식립 후 만드는 피개의치는, 고정성 보철물을 제작하기 위해 6개 이상의 임플란트를 식립하는 방법에 비해 외과적, 보철적으로 간단하며, 치유기간도 좀 더 짧기에 고령의 환자에게 좀 더 적합한 방법으로 추천된다.³ 2002년 McGill consensus에서도 하악 무치악 환자의 표준적인 치료 방법으로 2개의 임플란트를 이용한 피개의치를 추천하고 있다.⁴ Carlsson은 임플란트 피개의치는 고정성 임플란트 지지 보철물에 비해 저작기능은 떨어지나, 치료의 단순성, 초기 치료비, 위생의 용이성의 장점을 가지며, 환자의 만족도는 고정성과 비교시 차이가 적었다고 하였다.⁴ 그리고 하악 피개의치에서 두 개의 임플란트를 스플린팅한 경우와 스플린팅하지 않는 경우, 임플란트 성공률은 차이가 없음이 보고되고 있으며 바에 비를 이용한 피개의치에 비해 치태지수와 치은지수가 낮고, 연조직 과증식도 적었다.^{2,5}

*교신저자: 손동석

705-718 대구광역시 남구 대명4동 3056-6 대구가톨릭대학교병원 치과 구강악안면외과 053-650-4291; e-mail, dssohn@cu.ac.kr

원고접수일: 2011년 7월 21일 / 원고최종수정일: 2011년 10월 6일 / 원고채택일: 2011년 10월 17일

피개의치의 유지장치는 단일 유지장치(solitary type attachment) 또는 바를 이용해서 할 수 있으며, 단일 유지장치에는 ball type attachment, ERA attachment, ZEST anchor, magnetic attachment, Konus type attachment 등이 있다. 또 의치의 움직임 양상에 따라 resilient type과 rigid type으로 나눌 수 있다. 이 중 2000년도부터 시장에 출시된 Locator® (Zest Anchors, Escondido, USA)는 다른 attachment에 비해 비교적 적은 수직 공간을 필요로 한다. Magnetic attachment는 3 - 3.5 mm, ERA attachment는 4.85 mm, O-Ring attachment는 6.14 mm의 수직공간을 필요로 하나 Locator attachment를 의육각 임플란트에 적용할 경우 메일 부위와 attachment를 합한 총 높이가 3.17 mm로 가장 적은 수직 공간을 필요로 한다. 또 간단한 보철 과정과 추후 유지력 감소시 수리가 쉽다는 장점을 가지고 있다.⁶

현재 한국에는 Locator를 이용한 임플란트 피개의치의 장기간 추적 조사 자료가 많지 않다. 대구가톨릭대학병원 구강외과에서는 2004년부터 2010년까지 하악에 2개의 임플란트(총 20개)를 식립 후 Locator를 이용한 조직-유지 피개의치를 제작한 10명의 환자들에 대해 진료 기록부를 조사하고, 방사선 사진을 계측하여 후향적 임상 연구를 시행, 분석하여 임플란트 생존률 및 보철적인 합병증에 대해 알아보았다.

연구 대상 및 방법

본 병원에서 2004년부터 2010년까지 총 10명의 환자(남 4명, 여 6명, 나이는 41세에서 83세까지 다양하였으며, 평균 61.8세)의 하악 양측 견치부에 2개씩 총 20개의 임플란트를 식립하였다. 환자의 임상적인 정보와 임플란트 자료는 Table 1, 2에 정리되어 있다. 술전 항생제로 Amoxicillin 250 mg, Potassium clavulanate 125 mg (Augmex Tab 375 mg, Korea United Pharm, Seoul, Korea)을 수술 전 날부터 3회 복용시켰다. 전층 판막을 조심스럽게 찢힌 후 Surgical template를 이용하여 린데만 드릴로 임플란트의 위치를 잡았다. 술자가 드릴링시 골질을 판단하였으며, 통상적인 드

릴링을 하고 임플란트를 식립하였다(Fig. 1). 골 결손부에는 골 유도 재생술을 시행하였으며, 임플란트 초기 고정을 Periostest® (Medizintechnik Gulden, Modautal, Germany) 로 측정하여 0 이하이면(≤ 0), one-stage로 처리하였다. 초기 고정이 양호하여도 골이식이 시행된 경우에는 two stage 술식을 시행하였다(Fig. 2). 임플란트 식립 후 긴장이 없는 봉합을 하였으며, 9명에게는 최종 임

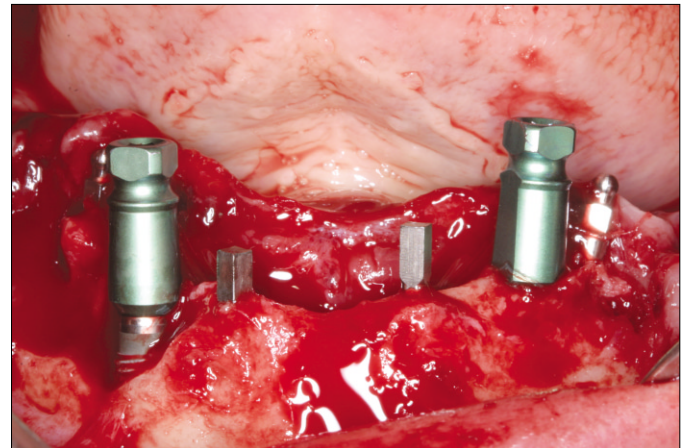


Fig. 1. Two implants were placed in anterior mandible. 4 mini implants were placed simultaneously for immediate loading. Note bone defect around at the #43 implant.

Table 2. Number of implants placed according to implant length and diameter

	3.5 mm	3.7 mm	4.1 mm	4.3 mm	4.7 mm	Total
12 mm		4				4
13 mm	1	8		3	2	14
14 mm			2			2
Total	1	12	2	3	2	

Table 1. Datum of patients and implants

Patient number	Gender	Age	PMH	Manufacture	Diameter	Length	GBR	Stage	Opposing jaw
1	F	50	N	TSV®	4.7	13	Autobone+ Orthoblast II®	1'	Implant overdenture
2	M	83	N	Replace®	3.5	13	N	2'	Complete denture
3	M	62	Dysuresia	Replace®	4.3	13	OrthoblastII® + Tutodent®	1'	Complete denture
4	F	65	Hypertension, Hwa-byung	Replus®	3.7	13	Auto bone + orthoblast II®	2'	Natural teeth
5	F	69	Osteoporosis	UNI®	4.1	14	N	2'	Implant overdenture
6	F	68	N	TSV®	3.7	13	Autobone. + Biocera® + Tutodent®	2'	Removable partial denture
7	M	61	Diabetes	TSV®	3.7	13	N	1'	Complete denture
8	F	68	Osteoporosis	Dentis®	3.7	12	N	1'	Complete denture
9	M	41	N	Legacy®	3.7	13	N	1'	Implant overdenture
10	F	51	N	Dentis®	3.7	12	Allotis® + Orthoblast II® + Lyoplant®	2'	Implant overdenture

(Orthoblast II®, Integra, Irvine, USA). (Tutodent®, Tutogen Medical GmbH, Neunkirchen, Germany), (Biocera®, Oscotec, Cheonan, Republic of Korea), (Allotis®, Bio Tis, Seoul, Republic of Korea), (Lyoplant®, B. Braun, Melsungen, Germany).

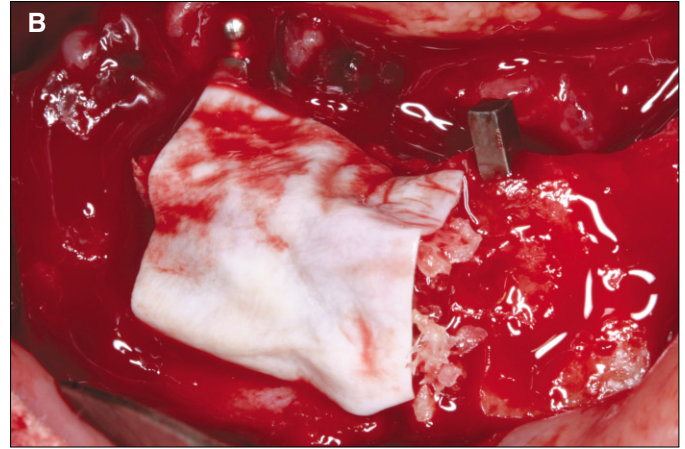
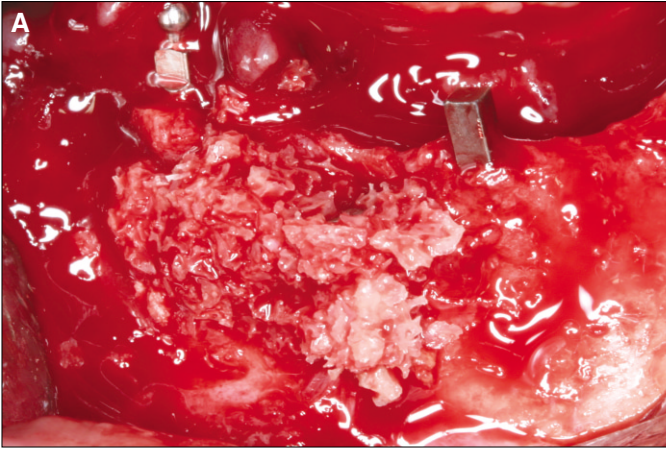


Fig. 2. Mineral allograft was grafted in the bone defect and collagen membrane was covered over the bone.

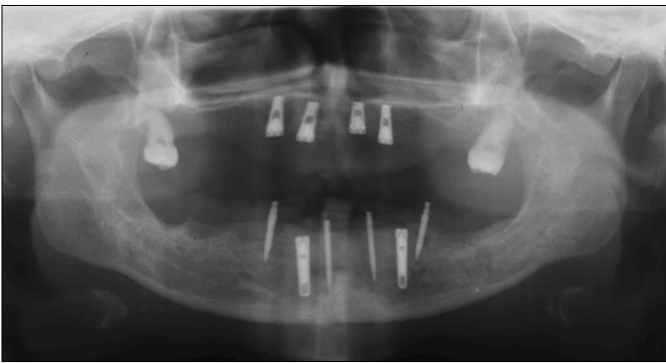


Fig. 3. Postoperative panoramic radiogram.

플란트 사이 또는 후방부에 2 - 4개의 미니 임플란트 [MDI® (IMTEC, Oklahoma, USA) 또는 MDL® (Intra-Lock International, Boca Raton, USA) 또는 I-Fix® (Dentis, Daegu, Korea)]를 식립하여 임

시 의치로 즉시 기능이 가능하도록 만들었다(Fig 4). Two-stage인 경우에는 약 4개월 후에 임플란트를 노출시키는 2차 수술을 시행하였으며, 이 때 부착된 각화 치은이 적은 경우에는 치은 이식술을 시행하였다. 1차 수술 후 3일간 하루 3회 Amoxicillin 250 mg, Potassium clavulanate 125 mg (Augmex Tab 375 mg, Korea United Pharm, Seoul, Korea), Talniflumate 370 mg (Somalgen Tab, Kun Wha Pharm, Seoul, Korea)의 복용과 더불어 Chlorhexidine Gluconate Solution (Hexamedine, Bukwang Pharm, Seoul, Korea)으로 가글을 시행하였다. 보철 과정은 다음과 같이 진행하였다. 일단 알지네이트로 예비 인상 채득 후 개인 트레이를 제작하였고, 총의치 환자에서와 같이 변연 형성 후 고무 인상재로 최종 인상을 채득하여 주모형을 제작하였다. 추후 교합압에 의한 의치 파절을 방지하기 위해 크롬-코발트 메탈 프레임워크를 제작하였고, 납의치를 구강내 시적하여 수직 교합고경 및 약간 관계, 그 외의 여러 요소를 환자와 상의하면서 평가하였다. 의치 중합 과정을 거치고, Locator 피메일은 임플란트에 30 Ncm으로 체결하

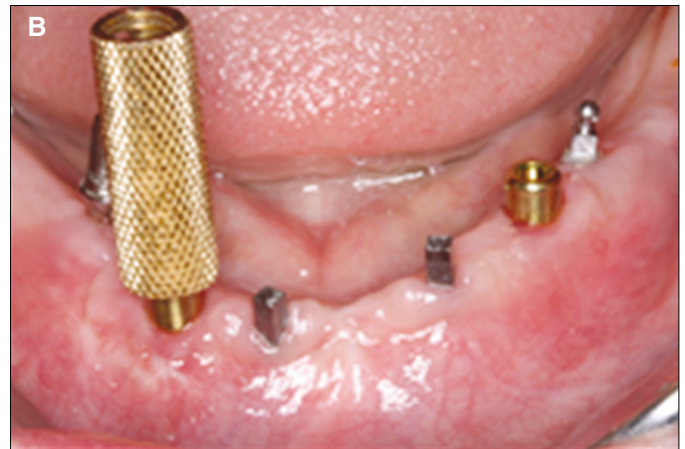
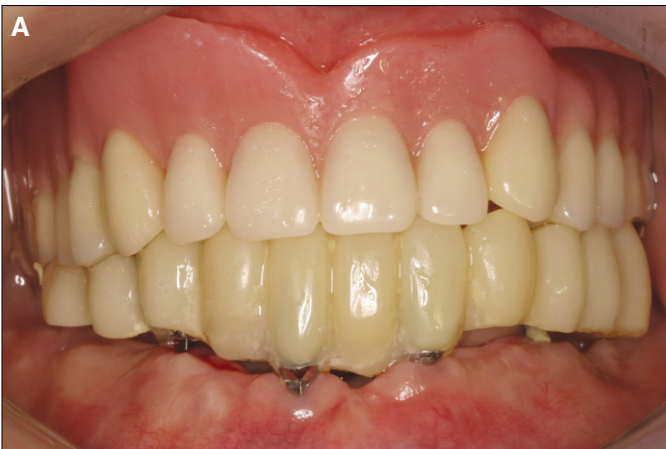
Fig. 4. A: Fixed provisional restoration was delivered after the stitch-out, B: Locator attachment was seated on the implant with torque of 30 Ncm after 8 months healing period. Mini implants were removed out when final denture was delivered.

였으며, 메일 연결은 직접법으로 시행하여 보철 과정을 마쳤다. 임플란트 식립 후, Locator attachment 장착 후, 1년 간격의 정기적인 체크시에, 방사선 사진 촬영 각도가 임플란트 장축에 수직이 되도록 XCP를 이용한 치근단 방사선 사진을 촬영하여 임플란트 주위 골흡수를 체크하였고, attachment 풀림, 메일의 탈락, 피개의치 파절과 같은 보철적인 합병증도 체크하였다(Fig. 5).

연구대상에 포함된 임플란트와 피개의치를 대상으로 임플란트와 피개의치의 성공률을 조사하였다. 본 연구에서 임플란트의 성공은 Buser의 기준⁷⁾을 따랐으며 다음과 같다.

1. 환자가 동통, 이물감, 감각 이상과 같은 지속적이면서 주관적인 불만이 없어야 한다.
2. 반복되는 임플란트 주위 감염이 없다.
3. 임플란트에 동요도가 없다.
4. 임플란트 주위에 진행되고 있는 방사선 투과성이 없다.

방사선학적 분석을 위해서 임플란트 식립 수술 직 후, 그리고 Locator를 체결하고 평균 85.8주(46.5주 - 167.7주) 동안 피개의치를 사용하고 치근단 방사선 사진을 평행촬영법으로 촬영하였다. 치근단 방사선 사진은 초기에는 현상을 하는 필름을 이용하였고 2010년부터는 디지털 센서(ScanX® Duo Intraoral P/N D 1000, AirTechniques, Inc., NY, USA)를 이용한 방사선 사진을 취득하였다. 필름을 이용한 방사선 사진은 디지털 방식의 평판형 컬러 이미지 스캐너(Epson Expression 1680 Pro®, Wädenswil, Switzerland)를 사용하여 600 dpi로 스캔하여 디지털 이미지를 만들었다. 생성된 디지털 이미지들은 200% 확대되었으며 해상도와 밝기, 선예도를 조절하였으며 측정하기 편하도록 회전하였다. 피개의치를 장착한 후, 즉 기능 하중 후에 상실된 골량은 방사선 사진과 비례식을 이용하여 측정하였으며 비례식은 다음과 같다.

“수술 후 방사선 사진에서 촬영된 임플란트의 길이(A): 식립된 임플란트의 길이 = 기능 하중 후 방사선 사진에서 임플란트

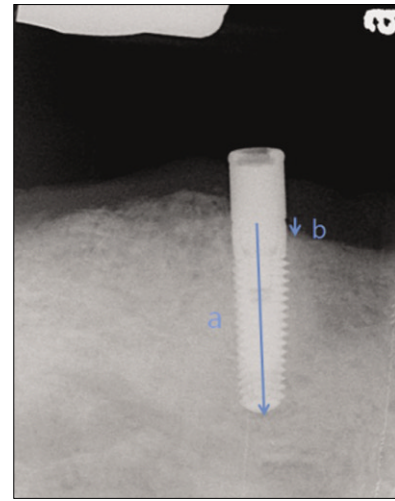


Fig. 6. References used to measure actual marginal bone loss.
a: The distance from top level of implant platform to implant apex.
b: The distance from top level of implant platform to marginal bone contact level.

플랫폼에서부터 소실된 변연골량(B): 기능 하중 후 소실된 실제 골량”.

방사선 사진에서 촬영된 임플란트 길이(A)는 식립된 임플란트 장축에 평행한 중심선을 따라 플랫폼에서부터 임플란트 첨부까지의 길이를 말하며, 방사선 사진에서 소실된 변연골량(B)는 임플란트 장축에 평행한 중심선을 따라 플랫폼에서부터 소실된 변연골까지의 거리를 말한다(Fig. 6). 하악에 식립된 두 개의 임플란트의 좌, 우측 변연골 소실 정도를 각 2번씩 측정하여 평균값을 적용하였다. 임플란트 식립 1년 후 주변 골 흡수량과 피개의치 사용으로 부하를 가한 후 최근에 찍은 방사선 사진에서의(평균 151주 후) 주변 골 흡수량 간의 관련성을 알아보기 위해 Wilcoxon matched pairs signed ranks test를 사용하였다.

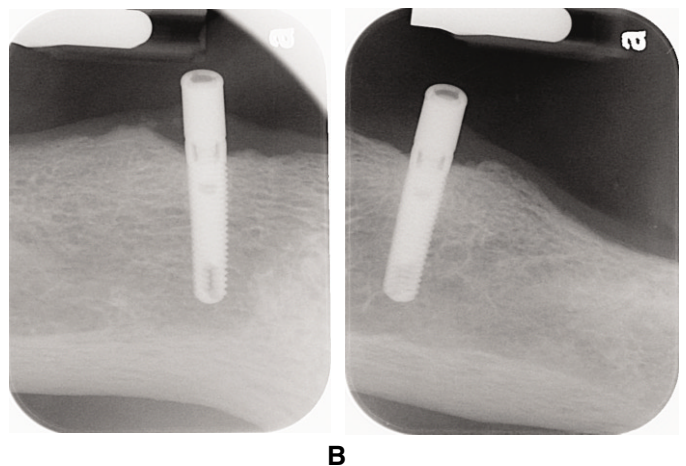
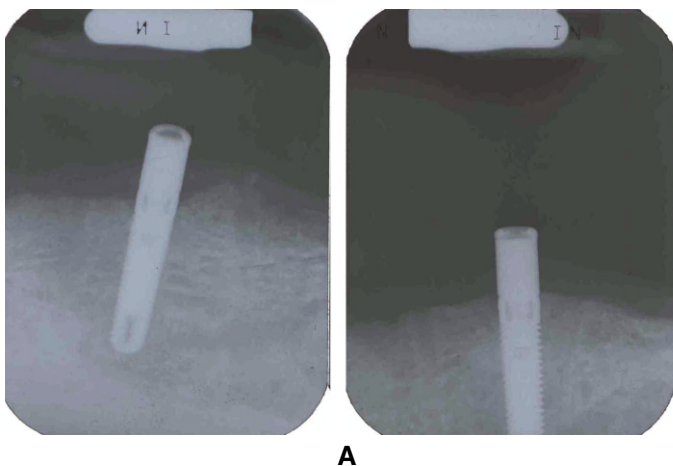


Fig. 5. A: Periapical radiograms after delivery of final denture, B: Periapical radiograms after 6.5 years show minimal bone loss around implants.

결과

총 10명의 환자 중 한 명만 흡연(하루 1갑 × 20년 = 20 PYR)을 하였으며, 5명에게(골다공증 2명, 당뇨 1명, 고혈압 1명, 배뇨장애 1명) 의과병력이 있었다. 임플란트로는 HA coated implant [(TSV[®], Zimmer Dental Inc, Carlsbad, USA 3쌍), (Replace[®], Nobel Biocare, Gothenburg, Sweden 2쌍), (UNI[®], UNI Co., Pusan, Republic of Korea 1쌍), (Legacy[®], Implant Direct LLC, Calabasas Hills, USA 1쌍)], RBM surface implant[(S-Clean, Dentis, Daegu, Korea 2쌍), (Replus[®], Implant Direct LLC, Calabasas Hills, USA 1쌍)]이 적용되었다. 직경은 3.5에서 4.7 mm (평균 3.92 mm, 표준편차 0.36)로 다양하였으며, 길이는 12에서 14 mm (평균 길이 12.9 mm, 표준편차 0.55)였다. 5명에게는 골유도 재생술을 시행하였다.

5명을 one-stage protocol로 하였으며 5명을 two-stage protocol로 하였다. 10명 중 9명이 미니 임플란트를 이용한 즉시 기능의 임시 의치를 사용하였다. 임플란트 식립부터 최종 보철물 장착까지는 평균적으로 31주(표준 편차 11주)의 치유기간을 거쳤다. 하악 피개의치 사용 기간은 평균 2.9년이었다. 상악 대합치로는 전통적인 총의치, 임플란트 피개의치 각각 4명, 자연치열, 가철성 국소의치 각각 1명이었다.

20개의 임플란트는 현재까지 100%의 성공률을 보였다. 1년 후(평균 58주) 방사선 사진에서 임플란트는 평균 1.03 mm ± 0.20 mm의 골소실을 보였으며 임플란트의 기능에는 이상을 보이지 않았다. 약 3년 후(평균 151주)의 기능하중 후 평균 1.41 mm ± 0.25 mm의 골소실이 관찰되었다. Wilcoxon matched pairs signed ranks test를 사용하여 임플란트 식립 1년 후 주변 골 흡수량과 가장 최근에 찍은 방사선 사진에서의(평균 151주 후), 주변 골 흡수량 간의 관련성을 알아 보니 통계적으로 유의할만한 차이가 있었다(*P* value = .012). 그리고 골유도재생술을 시행한 5명에서 1년 후(평균 57주) 평균 골흡수량은 1.02 mm ± 0.26 mm로 측정되었으며, 골유도재생술을 시행하지 않는 5명의 1년 후(평균 56주) 평균 골흡수량은 1.41 mm ± 0.28 mm로 측정되었다(Table 3, 4). 피개의치는 의치파절, 의치상 이장 또는 개상, 메일의 탈락 또는 유지력 감소로 인한 메일 교체, Locator attachment의 교체 등 다양한 합병증을 보였다. 그러나 의치상 이장 및 개상, 메일 인서트의 간단한 교체로 인해 장기적으로 임플란트 및 임플란트 유지 피개의치가 환자에게 유지되고 있었다(Table 5).

Table 3. Life table analysis of cumulative survival rate after the insertion

Loading period (month)	Number of implant	Number of failure	Survival rate (percent)
- 12 month	4	0	100
13 - 24 month	4	0	100
25 - 36 month	4	0	100
37 - 48 month	2	0	100
85 - 96 month	4	0	100
97 month -	2	0	100

Table 4. Marginal bone loss at the first year

Patient number	#33 (mm)	#43 (mm)
1	1.15	1.03
2	0.66	1.15
3	1.53	1.13
4	0.75	1.28
5	1.51	2.16
6	0.88	0.91
7	2.25	1.32
8	1.3	1.17
9	1.25	1.39
10	0.75	0.75

Table 5. Prosthetic complications

Patient number	Denture fracture	Reling, Rebasings	Male change	Locator attachment change
1		2		
2		1		
3		3	1	Schedule
4		2		
5	1	1		
6				
7			1	
8				
9		2		
10		1	1	

고찰

수술 후 1명(2번 환자)에게 일시적인 감각 둔화가 발생되었지만, 향상된 유지력으로 인해 환자들은 전통적인 총의치와 비교시 증가된 만족도를 구두로 표시하였다. 1년 후(평균 58주) 방사선 사진에서 임플란트는 평균 1.03 mm ± 0.20 mm의 골소실을 보였으며 임플란트의 기능에는 이상을 보이지 않았다. 약 3년 후(평균 151주)의 기능하중 후 임플란트는 여전히 유지되고 있었으며, 평균 1.41 mm ± 0.25 mm의 골소실이 관찰되었다. 환자들의 치근단 사진에서 보이는 양호한 골 양상은 하악 피개의치에서 반드시 바로 두 개의 임플란트를 스플린팅 할 필요는 없음을 보여주고 있으며 이 결과는 다른 논문의 연구 결과와도 일치한다.⁸⁻¹⁵ 식립 1년 후 체크시에, 골유도 재생술을 시행하지 않은 환자 5명과 골유도 재생술을 시행한 환자 5명의 임플란트 주위 골흡수량은 모두 1.5 mm 이하로 나와서 양호한 골 흡수 양상을 볼 수 있었다.

유지력 감소로 3명의 환자에게서(3, 7, 10번 환자) 총 6개의 메일 교체가 있었으며, 분홍색 메일 4개, 파랑색 메일 2개였다. 파랑색 메일은 1.5 lb (0.68 Kg), 분홍색 메일은 3 lb (1.36 Kg), 투명한 메일은 5 lb (2.27 Kg)의 유지력을 가지고 있다. Locator의 메일 파트는 볼 타입에 비해 유지력이 다소 크고, 유지력이 감소했을

경우 유지력을 담당하는 메일 파트의 교환이 용이하다. 이 점이 현재 Locator가 많이 사용되는 이유 중의 하나로 사료된다.

또 Locator attachment 마모로 인한 유지력 감소로 인해 attachment 교체도 3번 환자에게 예정 중이다. 그 이유로는 첫째, 오랜 기간 의치를 사용하면 의치 착탈에 의해서 Locator attachment도 마모가 일어나며 둘째, 환자는 임플란트가 있는 부위 즉 전치부로 교합하려는 경향이 있어 Locator attachment에 마모가 잘 생기므로 Locator attachment의 교체 가능성을 보철물 전달 전에 환자에게 미리 말해주는 것을 추천한다.

의치의 이장 또는 개상을 7명(1, 2, 3, 4, 5, 9, 10번 환자)에게 총 12회 시행하였다. 의치를 지지하는 기반조직은 잔존 치조제의 다양한 흡수 속도와 양에 따라 불리하게 변화 되어간다.¹⁶ 시간에 따른 치조골 흡수를 보상하기 위한 의치 이장과 개상은 의치 착탈과 교합압에 의한 메일 마모에 따른 메일의 교체는 의치의 유지 관리기에 반드시 필요하며, 이것은 임플란트의 장기적 성공에도 큰 영향을 끼친다.

최종 의치 파절이 5번 환자에게 있어서 재제작하였다. 5번 환자의 대합치는 상악 전방부에 4개의 임플란트 식립 후 Locator를 이용한 피개의치였다. 5번 환자의 진술에 따르면 저작시에 하악 피개의치가 파절되었다고 한다. 피개의치의 파절 이유로 기공 과정 상의 오류를 제외하면, 상하악 전방부에 식립된 임플란트 주위로 과도한 교합력이 가해졌을거라 추측된다. 환자는 임플란트가 식립되지 않은, 구치부 인공 치아로 저작하는 것보다는 임플란트가 식립된 부위로 저작하는 경향이 강하므로, 상대적으로 절단 기능이 많아진다. 따라서 하악 피개의치 전방부의 파절 가능성이 높으며, 3번 환자처럼 Locator attachment의 마모 및 하악 전치부 인공치의 심한 마모가 발생하기에, 환자에게 절단교합의 유해성을 주지시켜야 한다.

상악 대합치가 다수의 임플란트를 이용한 피개의치인 경우에는 하악 임플란트 피개의치가 교합력을 많이 받기에, 환자에게 의치 파절 가능성을 미리 언급하는 것도 필요하며, 또한 의치에 가해지는 기능을 효과적으로 분산시키기 위해서는 총의치와 유사한 충분한 변연의 의치상을 부여해 주는 것이 무엇보다도 중요하다. 그리고 환자의 수직고경을 정확히 측정하여, 유지 장치를 위한 수직적 공간이 충분한지 체크하여야 하며 또 메탈 프레임 제작하여 의치상의 강도를 증가시켜야 한다.

그리고 두 개의 Locator를 이용한 하악 피개의치에서 지지는 연조직에서도 얻어야 한다. 그 이유는 임플란트에 무리한 기능을 줄이기 위해서이다. 그래서 직접법으로 Locator를 접착하는 시기를 하악 피개의치를 장착하는 당일에 시행하는 것보다는 약 1-2주 정도 피개의치를 사용하여 피개의치가 지지 조직에 안착된 다음에 Locator를 접착하는 것이 좋다고 사료된다. 그러나 만약 잔존 치조제 흡수가 많아서 의치의 수평적 안정성이 떨어지는 경우는 의치의 유지 및 안정을 위해서, Locator를 의치 장착 당일에 연결하는 것이 환자의 동통을 줄이는 방법이라 생각된다.

상악 대합치가 총의치, 조직-지지 개념의 피개의치, 임플란트-지지 개념의 피개의치, 자연 치열, 임플란트 지지 고정성 보철물인 경우, 하악 Locator를 이용한 피개의치에서는 설측 교두 교합을 가진 양측성 균형교합이 제안되어 왔다. 저작 효율의 향상과 안정적인 하악 총의치로 인한 치조골 흡수를 방지할 수 있으며, 이를 위해서는 의치상 변연의 적절한 확대와 인공치 배열, 그리고 교합과 관련된 모든 요소들이 조화를 이루어야 할 것이다. 저작 효율을 향상시키기 위해서는 교합 접촉 면적을 증가시키는 것보다는 교두와 와 사이의 정확한 접촉을 부여해 주는 것이 더 중요하다고 생각된다. 그러나 양측성 균형교합이 피개의치에 안정성을 부여한다는 의견의 일치는 있어왔지만 다른 교합설계에 비한 피개 의치에서의 양측성 균형교합의 임상적 장점의 증거는 없는 실정이다.¹⁷⁻¹⁹

이번 연구에서는 다음과 같은 한계점이 존재하였다. 첫째, 방사선 사진을 이용해서 임플란트 골 흡수량을 평가한 이번 연구는 표준화되지 않은 치근단 방사선 사진의 선형법을 이용했기 때문에, 임플란트에 대한 방사선 조사각도가 매 촬영시마다 항상 같지 않아서 정확한 골 흡수량을 측정하기가 어려웠다. 5번 환자의 #43 임플란트 주위골 흡수량과 7번 환자의 #33 임플란트 주위골 흡수량이 평균치보다 비교적 높게 나온 이유는 방사선 사진 촬영시 임플란트 장축에 수직으로 조사하지 않았기 때문으로 생각된다. 이를 해결하기 위해서는 환자 각각에 개별적인 장치제작이 필요로 한다. 그리고 환자수 10명, 20개의 임플란트로 연구를 하였기에, 개체수가 작다는 한계점을 가지고 있었다.

결론

하악골이 많이 흡수된 환자에게는 전통적인 총의치를 적용하기가 어려운 경우가 많다. 임플란트 2개를 하악 전방부위에 식립 후 Locator를 이용한 임플란트 유지 피개의치는 비용면에서도 상당히 유리하며, 또한 최소 침습적인 수술이 가능하기에 고령의 환자에게 큰 부담이 가지 않으므로 적극적으로 추천된다. 그러나 주기적인 의치상 체크와 교합 조정 및 임플란트 체크, 피개의치 사용에 관한 환자 교육이 반드시 필요하다.

참고문헌

1. Mericske-Stern RD, Taylor TD, Belsler U. Management of the edentulous patient. Clin Oral Implants Res 2000;11:108-25.
2. Naert I, Gizani S, Vuylsteke M, Van Steenberghe D. A 5-year prospective randomized clinical trial on the influence of splinted and unsplinted oral implants retaining a mandibular overdenture: prosthetic aspects and patient satisfaction. J Oral Rehabil 1999;26:195-202.
3. Raghoebar GM, Meijer HJ, Stegenga B, van 't Hof MA, van Oort RP, Vissink A. Effectiveness of three treatment modalities for the edentulous mandible. A five-year randomized clinical trial.

- Clin Oral Implants Res 2000;11:195-201.
4. Thomason JM. The McGill Consensus Statement on Overdentures. Mandibular 2-implant overdentures as first choice standard of care for edentulous patients. *Eur J Prosthodont Restor Dent* 2002;10: 95-6.
 5. Mericske-Stern R, Steinlin ST, Marti P, Geering AH. Peri-implant mucosal aspects of ITI implants supporting overdentures. A five-year longitudinal study. *Clin Oral Implants Res* 1994;5: 9-18.
 6. Kim SO. *Implant Overdenture*. Seoul: Myungmoon Publishing; 2007. pp. 115-8.
 7. Buser D, Mericske-Stern R, Bernard JP, Behneke A, Behneke N, Hirt HP, Belser UC, Lang NP. Long-term evaluation of non-submerged ITI implants. Part 1: 8-year life table analysis of a prospective multi-center study with 2359 implants. *Clin Oral Implants Res* 1997;8:161-72.
 8. Adell R, Lekholm U, Rockler B, Brånemark PI. A 15-year study of osseointegrated implants in the treatment of the edentulous jaw. *Int J Oral Surg* 1981;10:387-416.
 9. Cox JF, Zarb GA. The longitudinal clinical efficacy of osseointegrated dental implants: a 3-year report. *Int J Oral Maxillofac Implants* 1987;2:91-100.
 10. van Steenberghe D, Quirynen M, Calberson L, Demanet M. A prospective evaluation of the fate of 697 consecutive intraoral fixtures ad modum Brånemark in the rehabilitation of edentulism. *J Head Neck Pathol* 1987;6:53-8.
 11. Adell R, Eriksson B, Lekholm U, Brånemark PI, Jemt T. Long-term follow-up study of osseointegrated implants in the treatment of totally edentulous jaws. *Int J Oral Maxillofac Implants* 1990;5:347-59.
 12. Johns RB, Jemt T, Heath MR, Hutton JE, McKenna S, McNamara DC, van Steenberghe D, Taylor R, Watson RM, Herrmann I. A multicenter study of overdentures supported by Brånemark implants. *Int J Oral Maxillofac Implants* 1992;7:513-22.
 13. Naert I, Gizani S, Vuylsteke M, van Steenberghe D. A 5-year randomized clinical trial on the influence of splinted and unsplinted oral implants in the mandibular overdenture therapy. Part I: Peri-implant outcome. *Clin Oral Implants Res* 1998;9:170-7.
 14. Mericske-Stern R. Clinical evaluation of overdenture restorations supported by osseointegrated titanium implants: a retrospective study. *Int J Oral Maxillofac Implants* 1990;5:375-83.
 15. Cooper LF, Scurria MS, Lang LA, Guckes AD, Moriarty JD, Felton DA. Treatment of edentulism using Astra Tech implants and ball abutments to retain mandibular overdentures. *Int J Oral Maxillofac Implants* 1999;14:646-53.
 16. Tallgren A. The continuing reduction of the residual alveolar ridges in complete denture wearers: a mixed-longitudinal study covering 25 years. *J Prosthet Dent* 1972;27:120-32.
 17. Kim YS. Implant adapted occlusion. *J Korean Dent Assoc* 2005;43:406-15.
 18. Wismeijer D, van Waas MA, Kalk W. Factors to consider in selecting an occlusal concept for patients with implants in the edentulous mandible. *J Prosthet Dent* 1995;74:380-4.
 19. Kim SO. *Implant Overdenture*. Seoul: Myungmoon Publishing; 2007. p. 311-22.

Clinical evaluation of implant retained overdentures using two implant and Locator attachments in the fully edentulous mandibles

Ju-Hyoung Lee, DDS, Dong-Seok Sohn*, DDS, PhD

Division of Oral and Maxillofacial, Department of Dentistry, Daegu Catholic University Medical Center, Daegu, Korea

Purpose: This study compared the marginal bone loss around dental implant that were placed in the canine areas of the mandibles and found the survival rate of implants, marginal bone loss around implants and prosthetic complications in 10 patients treated with overdentures retained with Locator attachments. **Materials and methods:** Ten patients who had received implant retained overdentures in the mandibles using two implants and Locator attachments at Daegu Catholic University Medical Center from 2004 to 2010 were included in this study. Evaluations of the survival rate of implants, marginal bone loss and prosthetic complications were performed. **Results:** Implants placed in this study showed a 100% survival rate and the average annual bone loss was $1.03 \text{ mm} \pm 0.20 \text{ mm}$ in the first year. The patients have verbally indicated that they are comfortable and that their overdentures function well. But, implant retained overdentures had various prosthetic complications such as male change, relining, rebasing and denture fracture. **Conclusion:** Implant retained overdentures using two implant and Locator attachments in the fully edentulous mandibles is considered as a stable way for long terms because of minimal invasive operation, simple prosthetic process and easy repair. (*J Korean Acad Prosthodont 2011;49:283-90*)

Key words: Mandible; Implant retained overdenture; Locator attachment; Marginal bone loss around implant; Prosthetic complication

*Corresponding Author: **Dong-Seok Sohn**

*Division of Oral and Maxillofacial, Department of Dentistry, Daegu Catholic University Medical Center, 3056-6 Daemyung 4-dong, Nam-gu, Daegu, 705-718, Korea
+82 53 650 4291: e-mail, dssohn@cu.ac.kr*

Article history

Received July 21, 2011 / Last Revision October 6, 2011 / Accepted October 17, 2011