

# 수직 치조골 신장술 후 증대된 치조골과 임플란트의 예후 평가

Uttom Kumar Shet · 국민석 · 정승곤 · 오희균  
전남대학교 치의학전문대학원 구강악안면외과학교실

**Abstract** (J Korean Assoc Oral Maxillofac Surg 2011;37:421-8)

## Evaluation of augmented alveolar bone with vertical alveolar distraction osteogenesis and implant installation

Uttom Kumar Shet, Min-Suk Kook, Seunggon Jung, Hee-Kyun Oh

Department of Oral and Maxillofacial Surgery, School of Dentistry, Chonnam National University, Gwangju, Korea

**Introduction:** The purpose of this study was to evaluate the clinical result of vertical alveolar distraction, especially the distracted alveolar bone and installed implants.

**Materials and Methods:** Twenty-one patients who have been received the vertical alveolar distraction and implant installation on 22 areas (3 maxilla and 19 mandible) using intraoral alveolar distraction device were examined. After consolidation period of 3-4 months, distraction devices were removed and 91 implants were installed in the distracted alveolar bone. The distracted bone and implants were evaluated clinically and radiographically.

**Results:** Mean height of distracted alveolar bone was  $7.5 \pm 3.2$  mm (range: 2.5-15.0 mm). Mean follow-up period after completion of the distraction was 3.1 years (range: 1.4-11.5 years). Mean resorption of distracted alveolar bone was  $1.6 \pm 1.8$  mm. The success and survival rates of implants was 95.3% and 100%, respectively..

**Conclusion:** Results of this study indicate that vertical alveolar distraction procedure is a useful and stable method for alveolar ridge augmentation and implantation.

**Key words:** Alveolar Bone Loss/surgery, Alveolar Ridge Augmentation/methods, Dental Implants, Osteogenesis, Distraction/instrumentation, Osteogenesis, Distraction/methods

[paper submitted 2011. 5. 13 / revised 2011. 10. 6 / accepted 2011. 9. 29]

### I. 서 론

치아상실, 외상 또는 종양의 외과적 절제로 인해 치조골이 심하게 퇴축 또는 결손된 환자에서는 임플란트 식립이 곤란하다. 이런 환자에서는 연조직과 경조직의 적절한 수복을 해준 이후에 임플란트를 이용해서 양호한 심미적, 기능적 회복을 기대할 수 있다. 결손된 치조골을 회복시켜주기 위한 치조골 증대술로 대부분 골이식술이 시행되고 있으며 자가골, 동종골, 이종골 또는 합성골이 사용된다. 그러나 골이식술을 시행할 경우에는 이식골의 흡수와 감염, 그리고 자가골 이식 시에는 공여부의 손상 등 여러 가지 합병증을 유발할 수 있다<sup>1</sup>.

병증을 유발할 수 있다<sup>1</sup>.

골이식술을 이용한 치조골 증대술의 문제점들을 피하기 위한 방법의 하나로 골신장술(distraction osteogenesis)을 이용한 치조골 증대술이 시행되고 있다. 골신장술이란 골을 절단한 후 절단된 골을 신장시킴으로써 양측 골면 사이에 신생골이 형성되도록 유도하여 골의 길이를 점차적으로 늘이는 방법이다<sup>2</sup>. 1905년 Codivilla<sup>3</sup>가 하지의 길이를 늘이는데 이 방법을 처음으로 사용하였으며, Ilizarov<sup>4</sup>는 1950년대부터 상지와 하지의 길이를 신장시키는 목적으로 많이 사용하여 왔다. McCarthy<sup>5</sup>에 의해 최초로 사람의 두개안면 영역에 적용되었으며 이후 수술 기법과 장비의 발달에 힘입어 악안면 기형의 치료 뿐만 아니라 치조골 증대술 등 다양한 영역에서 시행되고 있다.

임플란트의 발전에 따라 치조골 증대의 수요가 늘어나고 그에 따라 골신장술을 이용하게 되었다. 1992년 Nishimura 등<sup>6</sup>이 개 실험을 통해 골신장술을 이용하여 치조골 증대술을 시행할 수 있다고 보고하였고, 1996년 Chin과 Toth<sup>7</sup>가 사람에서 threaded pin을 이용한 치조골의 수직적인 증대를

#### 오 희 균

500-757 광주광역시 북구 용봉로 77

전남대학교 치의학전문대학원 구강악안면외과학교실

#### Hee-Kyun Oh

Department of Oral and Maxillofacial Surgery, School of Dentistry, Chonnam National University

77 Yongbong-ro, Buk-gu, Gwangju, 500-757, Korea

TEL: +82-62-530-5610 FAX: +82-62-228-8712

E-mail: hkoh@jnu.ac.kr

\*이 논문은 2004년도 전남대학교 특별연구사업비 지원에 의하여 연구되었음.

유도한 증례를 처음으로 소개하였다. 그 이후 지금까지 치조골 신장술에 관한 많은 실험적, 임상적 연구들이 보고되고 있으나, 이 술식과 연관되어 나타날 수 있는 임상적 문제점들이나 그 해결책, 그리고 치조골 신장부위에 식립된 임플란트의 성공을 위한 고려 사항을 포함한 장기간에 걸친 임상 보고들은 많지 않다.

본 연구는 임상에서 성공적인 수직 치조골 신장술을 위해 치조골 신장술을 시행 시 고려해야 할 사항들을 검토하고 신장된 치조골 흡수 정도와 식립된 임플란트의 장기적 예후 등을 평가하고자 시행하였다.

## Ⅱ. 연구 대상 및 방법

### 1. 연구대상

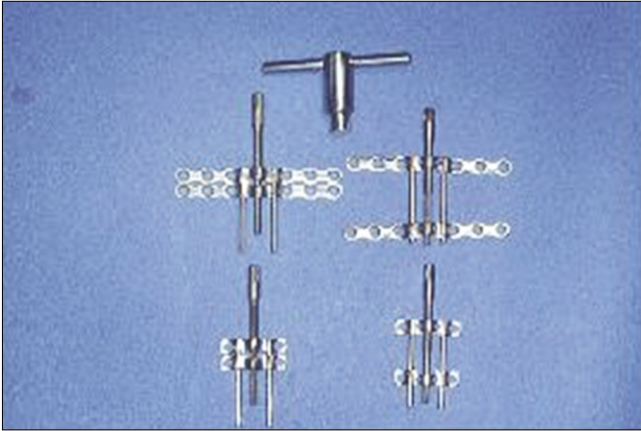
1997년 4월부터 2009년 5월까지 골신장술을 이용한 치조골 증대술 후 임플란트 식립술을 시술받은 환자들의 의무기록을 검토하였다. 이 기간 동안에 치조골 신장술을 시행한 환자 중에서 치조골 신장술 전과 수술 직후, 신장 완료 후 3개월, 임플란트 매식 직후, 그리고 최근까지 파노라마 방사선 촬영을 시행한 21명의 환자(남성 10명, 여성 11명)들을 대상으로 하였다.(Table 1)

**Table 1.** Clinical features of patients and distraction osteogenesis

Patients' no.	Age (yr)	Sex	Etiology	Operative site	Gained bone height (mm)	No. of implants	Complications
1	52	F	Atrophy	#35, 36, 37	4.0	3	-
2	17	F	Trauma	#31, 32, 41	10.0	2	-
3	58	F	Atrophy	#46, 47	5.3	2	-
4	63	M	Atrophy	#46, 47	4.2	2	Hypoesthesia
5	29	M	Malignant tumor	#32, 41-47	10.0	7	-
6	32	M	Trauma	#12-14	5.0	3	Palatal inclination, bone defect
7	44	F	Atrophy	#11, 12, 21, 22	6.5	2	Palatal inclination
8	40	F	Atrophy	#46, 47	5.0	2	Insufficient distraction
9	51	F	Atrophy	#31-36, 41-46	6.5	12	Lingual inclination
10	45	F	Atrophy	#34-36	4.5	3	Hypoesthesia
				#45-47	5.0	3	
11	47	F	Atrophy	#34-36	6.0	3	Partial resorption of transport segment
12	66	F	Malignant tumor	#43-46	9.3	4	-
13	56	F	Trauma	#31-34, 41, 42	15.0	3	-
14	55	M	Benign tumor	#31-37	7.6	3	Hypoesthesia, bone defect
15	23	M	Trauma	#31-35, 41-43	2.5	4	Wound disruption, insufficient distraction
16	21	M	infection	#31-35, 41, 42	7.5	4	Bone defect
17	38	M	infection	#13-17	8.5	5	Palatal inclination
18	34	M	Malignant tumor	#31-37, 41-47	11.5	10	Bone defect
19	35	M	Malignant tumor	#31-37, 41-46	12.0	9	Bone defect, Partial resorption of transport segment
20	45	M	Atrophy	#31, 32, 41, 42	12.0	2	Lingual inclination
21	15	F	Trauma	#31, 32, 41-43	6.0	3	Bone defect
Mean	42.4				7.5		
SD	14.3				3.2		
Range	17-66				2.5-15.0		

(M: male; F: female; SD: standard deviation)

Utom Kumar Shet et al: Evaluation of augmented alveolar bone with vertical alveolar distraction osteogenesis and implant installation. J Korean Assoc Oral Maxillofac Surg 2011



**Fig. 1.** Intraoral vertical alveolar distractor.  
Uttom Kumar Shet et al: Evaluation of augmented alveolar bone with vertical alveolar distraction osteogenesis and implant installation. J Korean Assoc Oral Maxillofac Surg 2011

치조골 신장술에는 구내 수직 치조골 신장장치(intraoral vertical alveolar distractor, Jeil Medical Co., Seoul, Korea)를 사용하였으며, 이 신장장치는 1개의 나사선 막대(threaded rod), 2개의 유도 막대(guided rod), 1개의 기저판(base plate) 및 1개의 이동판(transport plate)로 구성되어 있다.(Fig. 1)

## 2. 연구방법

### 1) 수술방법

치조골 증대 부위의 분절 골절술(segmental osteotomy)과 구내 신장장치 장착을 위한 수술은 국소마취 하에서 시행하였다. 치조능선을 따라 약간 설측으로 수평절개를 가하고, 분절 골절 부위의 전후방에서 협측 전정부를 향해 수직 절개를 가하였다. 골막기자를 이용하여 협측 점막골막피판을 거상하여 무치악 치조능과 협측 피질골면을 노출시켰다. 신장될 치조골편의 혈류공급을 유지하기 위해 설측 점막골막피판은 거상하지 않았다. 노출된 협측 피질골면에 분절 골절 예정선을 표시한 다음 신장장치를 협측 골면에 위치시켰다. 이 때 신장 장치의 transport plate는 이동시킬 신장골편에 위치시키고, base plate는 기저골에 위치시켰다. 생리식염수 점적 하에서 electric drill로 각 plate에 2-4개의 screw hole을 형성하고 titanium screw를 삽입하여 신장장치를 고정한 후, 삽입된 screw들을 제거하여 신장장치를 제거하였다. 형성된 screw hole을 피하여 reciprocating saw와 골절도(osteotome)를 이용하여 분절 골절술을 시행하였다. 골절술 완료 후 신장장치를 재위치시킨 다음 미리 형성해놓은 hole에 titanium screw를 삽입하여 장치를 고정하였다. 드라이버(driver)로 나사선 막대를 회전시켜 치조골편을 3-4 mm 정도 이동시킴으로써 신장 방향을 확인한 후, 나사선 막대를 반대 방향으로 회전시켜 치조골편과 기저골의 사이가 긴밀히 접촉되도록 원래의 위치로 이동시켰다. 거상된 협측 점막골막피판의 전정부에 No. 11 blade

로 길이 약 3 mm의 절개를 가한 다음 이 절개 부위를 통하여 나사선 막대를 구강 내로 노출시킨 후 봉합하였다. 봉합 후 수술 부위에 대하여 압박 드레싱을 시행하였으며 감염 예방을 위해 술 후 3일간 항생제를 투여하였다.

### 2) 치조골 신장과 임플란트 매식

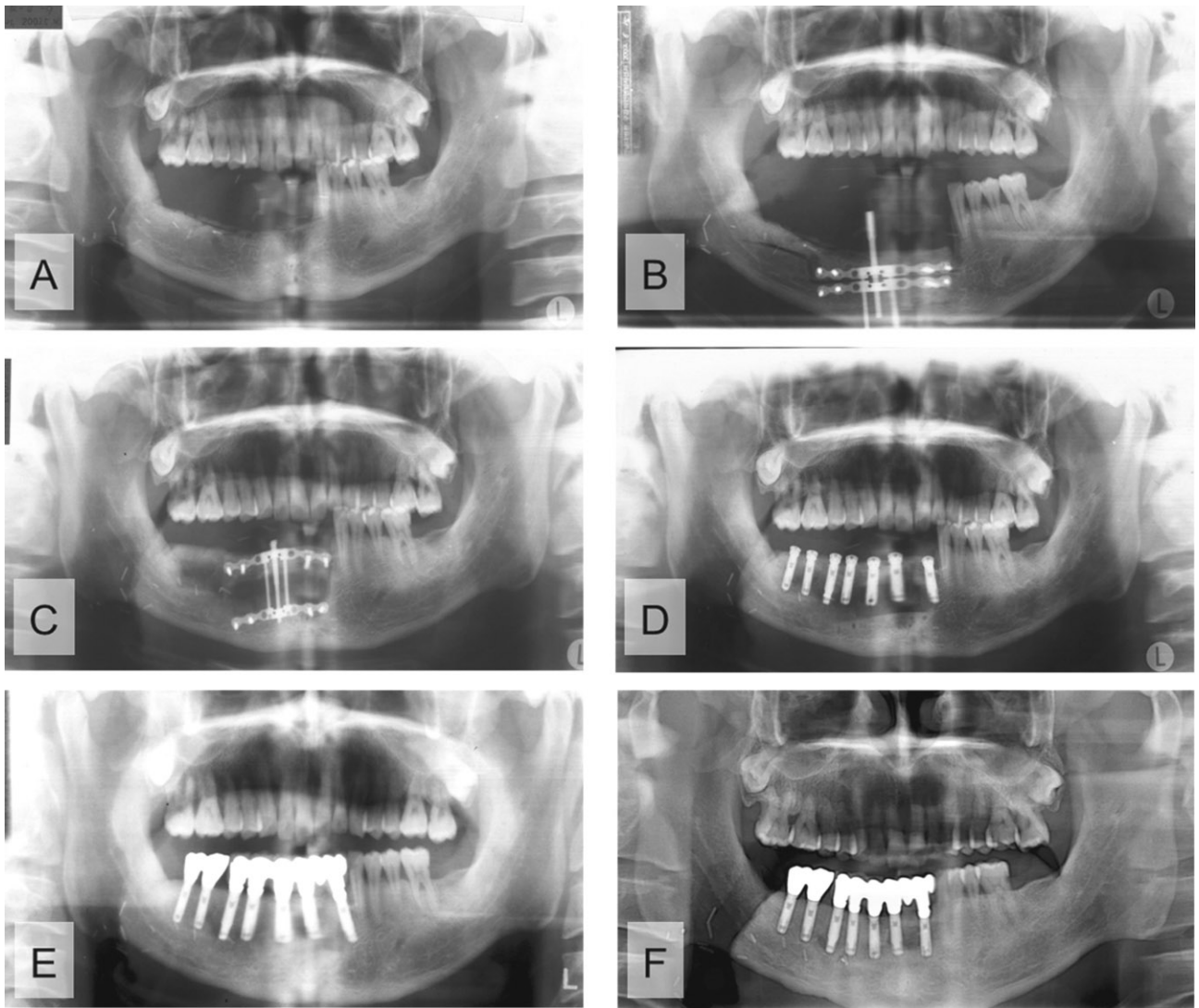
분절 골절 부위의 치유를 허용하기 위해 5-7일간의 잠복기(latency period)를 허용한 후 하루 1회 0.8-1.2 mm씩 구강 내로 노출된 나사선 막대를 드라이버를 이용하여 회전시킴으로써 치조골 신장을 시행하였다. 연조직 손상과 감염 방지를 위하여 치조골 신장 완료 후 3-5일째에 구강 내로 노출된 나사선 막대를 high speed hand piece와 diamond bur로 절단하였다. 술 후 약 12주 동안의 경화기(consolidation period)를 허용하였으며, 경화기 후 분절 골절술 시와 같이 절개하여 협측 점막골막피판을 거상시켜 신장장치를 제거하였다. 증대된 치조골에 통상적인 방법으로 임플란트를 매식한 후 약 4-6개월 경과 후에 2차 수술을 시행하고 임플란트 보철물을 제작하여 장착하였다.(Fig. 2).

### 3) 방사선학적 평가

치조골 신장술 전과 수술 직후, 신장 완료 후 3개월, 임플란트 매식 직후, 그리고 최근까지 파노라마 방사선 촬영을 시행하여 방사선적 평가를 시행하였다. 파노라마 방사선 촬영은 KODAK 8000C System (Carestream Health Inc., Atlanta, GA, USA)을 사용하였다. 디지털 방사선 사진을 PiView Star (INFINTT Healthcare Co. LTD., Seoul, Korea) 상에서 측정하였다. 수직 치조골 증대량은 파노라마 상에서 인접 치조정부터 신장된 치조정까지의 골 높이를 측정 한 거리와 transport plate의 이동량을 비교하여 평가하였다.(Fig. 3) 파노라마 방사선사진의 확대율은 치조골 신장 장치의 실제 길이와 방사선사진에서 측정된 길이를 비교하여 보정하였다. 신장 완료 직후의 골 높이를 치조골 흡수에 대한 추적조사를 위한 기준값으로 정하였다. 임플란트 매식 전의 초기 치조골 흡수량은 신장 완료 후와 임플란트 매식 직전에 촬영한 파노라마 상에서 평가하였다. 임플란트 매식 후 치조골의 흡수량은 임플란트 매식체(implant fixture)의 platform과 implant abutment의 경계부에서 임플란트 매식체 전방과 후방의 치조정까지의 높이를 측정하여 평균값을 구하여 평가하였다. 증대 부위와 보철 수복을 위해 사용된 임플란트의 수를 검사하였다.

### 4) 임플란트 성공률 및 생존율 평가

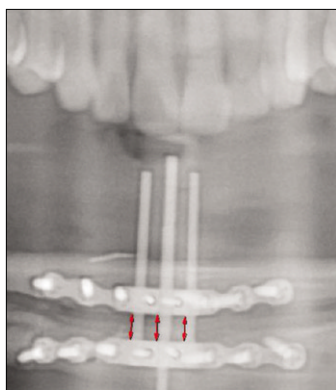
임플란트 성공률은 ① 통증, 이물감 그리고/또는 이상감각 등을 계속적으로 호소하지 않고, ② 화농을 형성하는 재발성 임플란트 주위염이 없고, ③ 동요도가 없고, ④ 임플란트 주위에 지속적인 방사선 투과상이 없어야 한다는 Buser 등<sup>8)</sup>의 기준과 ⑤ 임플란트 주변골 흡수가 보철 수복 후 첫째 1.5 mm 이하이고 이후 매년 0.2 mm 이하로 관찰되



**Fig. 1.** Panoramic radiographs of the patient who underwent alveolar bone distraction osteogenesis (ABDO) after marginal mandibulectomy.

A: Before the ABDO, B: Immediate after the ABDO, C: After the ABDO, just before the device removal and implant installation, D: Implant installation, postoperative six months (from the distraction osteogenesis device application), E: Completion of the prothodontic treatment, postoperative one year, F: postoperative eight years four months.

*Utom Kumar Shet et al: Evaluation of augmented alveolar bone with vertical alveolar distraction osteogenesis and implant installation. J Korean Assoc Oral Maxillofac Surg 2011*



**Fig. 3.** Measuring of the gained bone height.

*Utom Kumar Shet et al: Evaluation of augmented alveolar bone with vertical alveolar distraction osteogenesis and implant installation. J Korean Assoc Oral Maxillofac Surg 2011*

는 Albrektsson 등의 기준에 따라 평가하였다. 임플란트 생존율은 최근 추적조사에서 임플란트의 구강 내 잔존 및 기능 여부에 따라 결정하였다.

### Ⅲ. 결 과

환자들은 남성 10명(37.4±13.4세), 여성 11명(44.7±15.2세) 등 총 21명의 환자에서 치조골 신장술을 시행하였다. 이 중에서 완전 무치악 환자는 4명이었고, 부분 무치악 환자는 17명이었다. 치조골 상실 원인으로서는 발치 후 퇴축 9명, 종양수술 5명, 외상 5명 그리고 감염 2명이었다. 2명의

환자에서는 하악 양측에서 치조골 신장술을 시행하여 상악골 3부위, 하악골 19부위로, 모두 22예의 치조골 신장술을 시행하였다.(Table 2)

잠복기(latency period)는 평균 5.8±1.3일(range: 4-10일)이었으며, 잠복기 후 신장기(distraction period) 동안 치조골 신장은 하루 1회 시행하였다. 치조골 총 신장량은 평균 7.5±3.2 mm (range: 2.5-15.0 mm)였다. 술 후 경화기(consolidation period)는 평균 108.5±32.7일(range: 42-182일)을 허용한 후 국소마취 하에서 치조정 절개와 전후방 수직 절개를 가하여 신장장치를 노출하여 제거한 후 임플란트를 매식하였다.

신장된 치조골에 식립한 임플란트는 총 91개였다. 신장된 치조골의 평균 골흡수량은 치조골 신장 완료 후부터 임플란트 식립 시까지 0.6±0.7 mm, 보철물 연결 시까지 0.9±1.0 mm, 최종 검사 시까지 1.6±1.8mm였다. 최종 검사 시까지 임플란트 주위골 흡수량은 1.0±0.8 mm였다. 보철물 연결과 최종검사 사이에는 최대 7.2 mm의 골흡수가 관찰되었다.(Table 3)

치조골 신장술과 연관된 합병증으로는 치조골편의 구개 측 경사(3예), 설측 경사(2예), 신장골편의 부분적 흡수(2예), 불충분한 신장(2예), 협측 신장부위의 부분 골결손(6예) 그리고 하순의 일시적인 지각 이상(3예), 연조직의 열개(1예)가 나타났다. 치조골편의 신장방향이 잘못된 경우에는 3예에서는 경화기 중 고무줄 견인(rubber traction)이나 구개 스플린트(palatal splint)를 이용한 재위치를, 1예에서는 경화기 후 골절단 및 재위치를 시행하였다. 치조골 신장 완료 후 임플란트 매식하기 전의 경화기 동안에 2명의 환자에서 신장된 치조골편의 흡수 소견이 관찰되었으나 골의 높이가 충분하여 임플란트 매식을 할 수 있었다. 치조골이 불충분하게 신장된 2예는 하악에서 발생하였는데, 1예는 경화기 중 골절단 및 재위치를 시행하였고, 1예는 임플란트 보철물로 해결하였다. 5예에서 협측 또는 순측 신장부위의 부분 골 결손을 보였으나 임플란트 매식 시에 골 결손 부위에 자가골이식술을 동시에 시행하였으며 정상적으로 치유되었다. 하악 구치부의 치조골 신장 환자들 중 3명이 치조골 신장술 후 하순의 일시적인 지각 이상을 호소하였으나 모두 술 후 6개월 이내에 증상이 호전되었다. 부가적인 연조직 처치로서 임플란트 이차 수술 시에 임플란트 주변의 부착치은을 얻기 위하여 치근단피판전위술 또는 구개점막이식술을 이용한 전정성형술이 8예에서 시행되었다.(Table 1)

치조골 신장 완료 후 평균 3.1년(range: 1.4-11.5 년)의 추적조사를 시행한 결과 치조골 신장부위에 식립된 91개의 임플란트 중에서 4개(4.4%)의 임플란트는 Albrektsson 등이 제시한 임플란트 주위의 골흡수량보다 더 많이 흡수된 양상을 보였으나, 이들 임플란트들은 현재까지 모두 사용중이다. 따라서 치조골 신장부위에 식립된 임플란트의 성공률(cumulative success rate)은 95.6%였으며, 생존율은

**Table 2.** Characteristics of the operative area

Presence of the adjacent tooth	Full edentulous	4
	Partial edentulous	17
Site distribution	Maxilla	3
	Mandible	19

*Uttom Kumar Shet et al: Evaluation of augmented alveolar bone with vertical alveolar distraction osteogenesis and implant installation. J Korean Assoc Oral Maxillofac Surg 2011*

**Table 3.** Data of bone resorption at different time frame

	At implant placement	At abutment connection	At the end of study
Mean±SD	0.6±0.7	0.9±1.0	1.6±1.8
Range	0-2.5	0-2.6	0-6.5

(SD: standard deviation)

*Uttom Kumar Shet et al: Evaluation of augmented alveolar bone with vertical alveolar distraction osteogenesis and implant installation. J Korean Assoc Oral Maxillofac Surg 2011*

**Table 4.** The success and survival rate of implants

Number of installed implants	91
Mean follow-up after distraction (yr)	3.1 (range: 1.4-11.5)
The success rate of implants	95.30%
The survival rate of implants	100%

*Uttom Kumar Shet et al: Evaluation of augmented alveolar bone with vertical alveolar distraction osteogenesis and implant installation. J Korean Assoc Oral Maxillofac Surg 2011*

100%를 나타냈다.(Table 4)

#### IV. 고 찰

본 연구는 수직 치조골 신장술을 시행할 때 고려해야 할 사항들을 검토해보고, 신장된 치조골의 흡수 정도와 식립된 임플란트의 장기 예후 등을 평가하고자 시행하였다. 본 연구에서 치조골 증대술은 퇴축된 부위의 길이가 길고, 수직 결손양이 8.0 mm 이상으로 큰 경우에 주로 사용하였다. 다만, 하악 구치부에서는 하악 치조제부터 상악 대합치 교합면까지의 수직 거리가 짧아 치조골 증대량이 4.0 mm 이하인 경우에도 치조골 신장술을 시행하였다.

본 연구에서 치조골 신장술은 하악에서 더 많이 사용되었다. 상악은 치밀골 두께가 얇아 치조골 신장 시 치조정 부위의 흡수가 발생할 수 있다. 무치악 상악 전치부 치조골은 순측에 undercut가 형성되어 있거나, 순구개방향 두께가 얇은 경우에는 치조골 신장술을 시행하는데 장애가 될 수 있다. 하악에 비해 상악은 수혜부의 혈행이 풍부하며 점막 두께가 두꺼워서 onlay 또는 veneer bone graft 술식으로도 양호한 결과를 얻을 수 있다. 특히 상악 구치부에서는 치조정에서 상악동저까지의 잔존 치조골 높이가 부족한 경우에 상악동저 골이식술이나 onlay bone graft가 선호된다. 이

런 이유들로 치조골 신장술 사용이 많지 않았다.

골절단술 단계에서 Ilizarov<sup>10</sup>는 피질골 골절술(cortical osteotomy) 시에 골수 내의 혈류순환이 보존되어야 한다고 하였고, Kojimoto 등<sup>11</sup>은 골막이 골형성에 중요하므로 골수 내의 혈류순환의 유지보다 골막의 보존이 더 중요하다고 하였다. 본 연구에서 치조골 신장술을 시행할 부위의 접근을 위해 협측 점막골막피판을 거상하였고 신장될 치조골편의 혈류공급 유지를 위해 설측 점막골막피판은 거상하지 않았으며, 그 결과 모든 증례에서 술 후 치조골편의 괴사소견이 관찰되지 않았다. 골절단 예정선 작도 시 신장골편의 길이는 신장시킬 부위의 길이에 따라 결정하게 된다. 신장골편의 최소 높이는 신장 장치 설치의 용이성과 골편 파절 예방을 위해 5-6 mm 이상으로 설정하였다. 그러므로 하악관, 비강 또는 상악동 같은 해부학적 구조물이 있는 부위에서 신장골편의 최소 높이를 확보함과 동시에 구조물을 침범하지 않기 위해서는 잔존골 높이가 5 mm보다 높아야 한다<sup>12,13</sup>. 하악골에서는 기저골의 높이가 낮아 골절이 일어난 경우가 보고된 바 있는데<sup>13,15</sup>, 이러한 기저골 골절 예방을 위해서는 하악골의 높이가 최소한 10 mm 이상 되어야 안전하게 치조골 신장술을 시행할 수 있다.

골절단술과 신장장치 장착 후에 수술 부위의 염증 소실, 창상의 재혈관화와 골절단 부위의 일차성 가골 형성이 되도록 5-7일간의 잠복기를 허용한다<sup>16</sup>. 본 연구에서 대부분 술 후 6-7일부터 치조골 신장을 시작하였으나, 짧고 전신 건강상태가 양호한 환자에서 10 mm 이상 치조골을 신장할 경우에는 5일간의 잠복기를 허용한 후에 치조골 신장을 시작하였다.

하루 골신장량에 대하여 Block 등<sup>16</sup>은 하루에 1 mm가 최적의 신장량이라고 하였으나 술자에 따라 0.5-1.5 mm로 약간 다르게 시행되고 있다<sup>17</sup>. Garcia 등<sup>18</sup>은 골절단술 1주 후 1 mm/day의 속도로 신장을 시작하였으며, 5일 동안 12시간 마다 0.5 mm씩 신장기를 작동시켰다. 너무 서서히 신장할 경우에 조기 골화나 유합이 발생할 수 있으며 너무 신속하게 신장할 경우에 섬유성 유합이 초래될 수 있다<sup>4</sup>. 본 연구에서 하루 골신장량은 대부분 1 mm/day로 신장하였으나 계획된 치조골 신장량이 7 mm 이하로 작은 경우에는 약 0.8 mm/day로 신장하였고, 10 mm 이상인 경우에는 약 1.2 mm/day로 신장시켜 신장부위의 조기 유합을 예방하였다. 골신장 빈도는 대부분 하루에 1-2회 신장함으로써 성공적인 결과를 얻을 수 있다<sup>19,20</sup>. 본 연구에서 매일 환자를 내원시켜 하루에 1회씩 술자에 의해 신장하였다. 치조골이 신장됨에 따라 치조골을 덮고 있는 치은과 구강점막은 상방으로 증식되어 함께 신장되는 양상을 나타냈다.

신장 완료 후 신장부위의 골재생을 허용하는 경화기가 필요하다. 이 시기에 신장된 양측의 골면에서 신장된 중심부로 신생골이 형성되며 신장부위에서 골화가 일어난다<sup>21</sup>. 본 연구에서는 신장 완료 후 평균 141.2-83.8일 경과 후에 임플란트를 식립하였으며, 2차 수술은 하악에서 임플란트

매식 후 평균 5.7±0.9개월, 상악은 6.3±2.5개월째에 시행하였다. 경화기 중 신장장치의 나사선 막대에 의해 발생할 수 있는 연조직 염증이나 감염 등의 예방을 위하여, 신장 완료 후 나사선 막대를 절단하여 상부 연조직의 치유 및 피개를 유도하였다. 이렇게 신장장치가 연조직 내에 매립된 경우에 경화기 동안에 연조직의 염증이나 불편감이 거의 없었다.

치조골 신장술을 이용하여 5-15 mm의 치조골 높이를 얻었다고 보고되고 있다<sup>14,22,23</sup>. 본 연구에서 치조골 신장술로 평균 7.5±3.2 mm (range 2.5-15.0 mm)의 치조골 높이를 증가시킬 수 있었다.

치조골편의 구개측 또는 설측 경사, 즉 치조골편의 잘못된 방향으로의 신장은 심각한 합병증은 아니지만 주의가 필요하다<sup>24</sup>. 신장부위 양측에 치아가 존재하는 경우에 교정적 원리를 이용하여 재위치시키는 방법<sup>25,26</sup>이, 신장부위 주변에 치아가 없는 경우에 acrylic plate<sup>27</sup> 또는 국소의치<sup>28</sup>를 이용하여 신장골편을 재위치시키는 방법이 보고되었다. 또한 손으로 밀어서 재위치시킨 예도 보고되었다<sup>29,30</sup>. Garcia 등<sup>31</sup>은 상악전치부에서 구개측 경사의 방지를 위하여 골절단술 시행 시 구개측 접근을 추천하였다. 본 연구에서는 치조골편의 구개측 경사 3예, 설측 경사 2예가 관찰되었다. 2예에서는 구개측 또는 설측으로 경사된 치조골편에 대하여 신장 완료 후 3주째에 국소마취 하에서 base plate를 노출시킨 후 고정된 titanium screw를 제거한 다음, 직경 1.0 mm 고정용 wire를 인접치아의 협측에 복합레진으로 고정한 후 구강 내로 노출된 나사선 막대를 rubber ring으로 협측으로 견인함으로써 구개측 또는 설측으로 경사된 치조골편을 협측으로 재위치시킬 수 있었다. 상악 구치부에 치조골 신장술을 시행한 환자 1예에서도 구개측 경사가 발생하였는데, 완전 무치악이었기 때문에 구개 스프린트를 이용하여 교정하였다. 다른 1예에서는 설측으로 경사된 골편을 경화기가 지난 후, 신장된 치조골편에 대한 골절단술을 시행하고 치조골편을 협측으로 이동시켜 교정하였다.

치조골 신장술 후 신장된 치조골의 흡수 또는 불충분한 치조골 신장으로 인해 문제가 될 수 있다. 특히 전치부에서 이런 문제가 발생한 경우에는 심미적인 임플란트 보철치료가 어려울 수 있다. 신장된 치조골의 흡수는 발치 후 치조정 부위가 불완전하게 치유되었거나 치조정 폭이 좁은 경우에 쉽게 발생할 수 있으며, 또한 신장부위의 감염에 의해서도 발생할 수 있다. Jensen<sup>32</sup>은 30예 중 골편이 완전히 흡수된 경우를 1예 관찰할 수 있었다고 보고하였다. 본 연구에서 치조골 신장 완료 후 임플란트 매식하기 전의 경화기 동안에 2명의 환자에서 신장된 치조골편의 흡수 소견이 관찰되었다. 다행히 잔존골 높이가 충분하여 임플란트 매식을 할 수 있었다. 대부분의 환자에서 치조골 신장 완료 후 구강 내로 노출된 나사선 막대를 절단하여 신장부위의 감염을 예방하였으나, 이들 2명의 환자들은 치조골 신장 완료 후 경화기 동안에 내원하지 않아 나사선 막대를 절단

하지 못한 환자들이었다. 치조골이 불충분하게 신장된 2예는 하악 전치부에서 발생하였으며 임플란트 보철물로 해결하였다. 특히 전치부에서 신장된 치조골의 흡수나 불충분한 치조골 신장 발생시에 심미적인 보철치료가 어렵다. 이런 문제를 예방하기 위해서는 계획된 신장 길이보다 20% 과신장(overdistraktion)이 필요하다<sup>15</sup>.

골신장부위 협측에 반월형의 골결손부가 발생하는 합병증 또한 종종 보고되며 이 경우에는 결손부에 골이식을 시행하는 것이 추천된다<sup>15</sup>. 본 연구에서 5명의 환자에서 신장장치를 제거할 때 순측 또는 협측 신장부위의 부분 골결손을 관찰할 수 있었다. 이에 대하여 임플란트 매식을 즉시 시행함과 동시에 임플란트 나사부가 노출된 골결손부에 하악지에서 채취한 분쇄 자가골을 이식하였고, 그 결과 모든 환자에서 별다른 이상 증상 없이 치유되었다.

하악 구치부의 치조골 신장 환자들 3예에서 치조골 신장술 후 하순의 일시적인 지각 이상을 호소하였으나 모두 술 후 6개월 이내에 증상이 호전되었다. 여기서 관찰된 지각 이상은 골절단술과 신장장치 장착 수술 중 시야 확보를 위한 견인에 의해 유발된 것으로 추정된다.

골신장술에 있어서 장치 자체와 관련된 합병증인 신장장치의 파절과 장치의 rod에 의한 연조직 손상이 발생할 수도 있다. 신장장치가 파절될 경우 골신장량이 불충분하게 될 수 있는데<sup>14,15,24</sup>, 본 연구에서는 관찰되지 않았다. Rod에 의한 연조직 손상이 있을 경우에는 신장 동안에 bur를 이용하여 길이를 줄임으로써 해소할 수 있다.

신장기 중에 연조직의 파열이 한 증례에서 발생하여 2차 치유를 유도하였는데, 감염이나 신장 실패의 소견을 보이지 않았다. Saulacić 등<sup>33</sup>은 치조골 신장술과 관련한 합병증에 대한 연구에서 신장기 중에 발생하는 연조직 열개가 봉합 등의 방법으로 쉽게 해결할 수 있으며, 골이 노출된다 하더라도 골이식술에서와 같은 심각한 합병증은 아니라고 하였다.

치조골 수직 증대술의 목적은 임플란트 식립에 있으므로, 신장된 치조골은 골증대술을 하지 않은 원래의 치조골에 골유착(osseointegration)과 안정성을 보일 수 있어야 한다. Block 등<sup>34</sup>은 개에서 골신장술, 임플란트 식립술 그리고 보철물 제작을 한 실험에서 보철물 사용 1년 후 조직 검사 결과 개 실험에서 신장된 골의 순측 피질골이 설측 피질골이나 신장되지 않은 골의 피질골에 비하여 얇았지만, 임플란트가 신장된 골에 유합되어 있었으며 연구기간 동안 기능적이었다고 보고하였다. Chiapasco 등<sup>15</sup>에 의한 사람에서 치조골 신장술에 대한 다기관 연구에서 신장된 골의 골유착, 골유지, 골흡수가 신장되지 않은 골에서와 같다고 하였다. 본 연구에서는 양호한 임플란트 생존율(100%)과 성공률(95.6%)을 나타냈다. Aghaloo와 Moy<sup>35</sup>는 문헌고찰을 통한 경조직 증대술에 따른 임플란트 생존율의 비교 연구에서 골유도형성술(guided bone regeneration)은 95.5%, onlay/veneer bone graft는 90.4%, 치조골 신장술은 94.7%의

생존율을 보인다고 하였다. 골유도형성술과 치조골 신장술 모두 우수한 임플란트 생존율을 보이므로, 증대가 필요한 치조제의 길이가 짧거나 필요한 증대량이 작은 경우에는 골유도형성술이, 증대가 필요한 치조제의 길이가 길고 필요한 증대량이 많은 경우에는 치조골 신장술이 더 유리할 것으로 생각된다.

골신장술의 경우에 추가적인 연조직 이식은 필요치 않은데, 신장부위의 연조직이 골편의 이동에 따라 맞춰지고 재형성되기 때문이다. 그러나 본 연구에서 임플란트 주위의 충분한 부착치은을 얻기 위해 치근단피판전위술, 구개점막이식술 등을 이용한 전정성형술을 시행할 필요가 있는 증례가 있었다.

본 연구에서 치조골 신장술 후 증대된 치조골은 장기간 경과 후에도 안정된 양상을 나타냈으며, 증대된 치조골에 식립된 임플란트는 양호한 골유착과 성공률을 보였다. 그러나 치조골 신장술은 비교적 벡터 조절과 협소한 치조제 교정이 어렵고, 이차적인 골이식이 필요할 수 있으며 골이식술에 비해 치료 기간이 긴 단점이 있다. 향후 이러한 문제점들을 해결할 수 있는 신장장치와 술식 등이 개발될 경우 이 술식은 임상에서 더욱 유용하게 많이 사용될 것으로 생각된다.

## V. 결 론

본 교실에서는 발치, 외상 및 중앙 수술 후 치조골이 상실된 20명의 환자에서 구내 신장장치를 이용하여 치조골 증대술을 시행한 후 증대된 치조골에 86개의 임플란트를 식립하여 추적 관찰한 결과 다음과 같은 결과들을 얻었다.

1. 치조골 신장술은 주로 하악골(하악:상악=19:3)에서 시행되었다.
2. 잠복기는 평균 $5.8 \pm 1.3$ 일(range: 4-10일)이었으며, 치조골 총 신장량은 평균  $7.5 \pm 3.2$  mm (range: 2.5-15.0 mm)였다. 경화기는 평균  $108.5 \pm 32.7$ 일 (range: 42-182일)이었다.
3. 신장된 치조골의 평균 골 흡수량은 신장 완료 후부터 임플란트 식립 시까지  $0.6 \pm 0.7$  mm, 보철물 연결 시  $0.9 \pm 1.0$  mm, 최종 검사 시  $1.6 \pm 1.8$  mm였다.
4. 치조골 신장술과 연관된 합병증으로는 치조골편의 구개측(3예) 및 설측 경사(2예), 신장골편의 흡수(2예), 불충분한 신장(2예), 협측 신장부위의 부분 골결손(6예), 하순의 일시적인 지각 이상(3예)이 나타났다.
5. 치조골 신장 완료 후 평균 3.1년(range: 1.4-11.5년)의 추적조사를 시행한 치조골 신장부위에 식립된 임플란트의 성공률은 95.3%, 생존율은 100%였다.

이상의 결과들은 임플란트 매식을 위해 시행한 치조골 신장술은 임상적으로 유용하고 안정적인 술식임을 시사한다고 하겠다.

## References

1. Keller EE, Triplett WW. Iliac bone grafting: review of 160 consecutive cases. *J Oral Maxillofac Surg* 1987;45:11-4.
2. Costantino PD, Shybut G, Friedman CD, Pelzer HJ, Masini M, Shindo ML, *et al.* Segmental mandibular regeneration by distraction osteogenesis. An experimental study. *Arch Otolaryngol Head Neck Surg* 1990;116:535-45.
3. Codivilla A. On the means of lengthening in the lower limbs, the muscles, and tissues which are shortened through deformity. *J Bone Joint Surg Am* 1905;2-2:353-69.
4. Ilizarov GA. The principles of the Ilizarov method. *Bull Hosp Jt Dis Orthop Inst* 1988;48:1-11.
5. McCarthy JG, Schreiber J, Karp N, Thorne CH, Grayson BH. Lengthening the human mandible by gradual distraction. *Plast Reconstr Surg* 1992;89:1-8; discussion 9-10.
6. Nishimura T, Jinbo M, Ikeda H, Masahiko S, Nara S, Toriyabe M, *et al.* Study on ridge augmentation by callus distraction (callosis). *Jpn J Oral Maxillofac Surg* 1992;38:1357-63.
7. Chin M, Toth BA. Distraction osteogenesis in maxillofacial surgery using internal devices: review of five cases. *J Oral Maxillofac Surg* 1996;54:45-53; discussion 54.
8. Buser D, Mericske-Stern R, Bernard JP, Behneke A, Behneke N, Hirt HP, *et al.* Long-term evaluation of non-submerged ITI implants. Part 1: 8-year life table analysis of a prospective multicenter study with 2359 implants. *Clin Oral Implants Res* 1997; 8:161-72.
9. Albrektsson T, Zarb G, Worthington P, Eriksson AR. The long-term efficacy of currently used dental implants: a review and proposed criteria of success. *Int J Oral Maxillofac Implants* 1986;1: 11-25.
10. Ilizarov GA. The tension-stress effect on the genesis and growth of tissues: Part II. The influence of the rate and frequency of distraction. *Clin Orthop Relat Res* 1989;263-85.
11. Kojimoto H, Yasui N, Goto T, Matsuda S, Shimomura Y. Bone lengthening in rabbits by callus distraction. The role of periosteum and endosteum. *J Bone Joint Surg Br* 1988;70:543-9.
12. Lee YU, Park CY, Song JW, Park HJ, Kim YW, Oh HK, *et al.* Implant installation after mandibular alveolar ridge augmentation using intraoral distraction device: report of 5 cases. *J Korean Assoc Maxillofac Plast Reconstr Surg* 2002;24:176-83.
13. Chiapasco M, Consolo U, Bianchi A, Ronchi P. Alveolar distraction osteogenesis for the correction of vertically deficient edentulous ridges: a multicenter prospective study on humans. *Int J Oral Maxillofac Implants* 2004;19:399-407.
14. Enislidis G, Fock N, Millesi-Schobel G, Klug C, Wittwer G, Yerit K, *et al.* Analysis of complications following alveolar distraction osteogenesis and implant placement in the partially edentulous mandible. *Oral Surg Oral Med Oral Pathol Oral Radiol Endod* 2005;100:25-30.
15. Ettl T, Gerlach T, Schüsselbauer T, Gosau M, Reichert TE, Driemel O. Bone resorption and complications in alveolar distraction osteogenesis. *Clin Oral Investig* 2010;14:481-9.
16. Block MS, Cervini D, Chang A, Gottsegen GB. Anterior maxillary advancement using tooth-supported distraction osteogenesis. *J Oral Maxillofac Surg* 1995;53:561-5.
17. Rachmiel A, Levy M, Laufer D. Lengthening of the mandible by distraction osteogenesis: report of cases. *J Oral Maxillofac Surg* 1995;53:838-46.
18. Garcia AG, Martin MS, Vila PG, Maceiras JL. Minor complications arising in alveolar distraction osteogenesis. *J Oral Maxillofac Surg* 2002;60:496-501.
19. Snyder CC, Levine GA, Swanson HM, Browne EZ Jr. Mandibular lengthening by gradual distraction. Preliminary report. *Plast Reconstr Surg* 1973;51:506-8.
20. Block MS, Daire J, Stover J, Matthews M. Changes in the inferior alveolar nerve following mandibular lengthening in the dog using distraction osteogenesis. *J Oral Maxillofac Surg* 1993; 51:652-60.
21. Gantous A, Phillips JH, Catton P, Holmberg D. Distraction osteogenesis in the irradiated canine mandible. *Plast Reconstr Surg* 1994;93:164-8.
22. Uckan S, Haydar SG, Dolanmaz D. Alveolar distraction: analysis of 10 cases. *Oral Surg Oral Med Oral Pathol Oral Radiol Endod* 2002;94:561-5.
23. Chiapasco M, Romeo E, Vogel G. Vertical distraction osteogenesis of edentulous ridges for improvement of oral implant positioning: a clinical report of preliminary results. *Int J Oral Maxillofac Implants* 2001;16:43-51.
24. Mazzonetto R, Allais M, Maurette PE, Moreira RW. A retrospective study of the potential complications during alveolar distraction osteogenesis in 55 patients. *Int J Oral Maxillofac Surg* 2007;36:6-10.
25. Uckan S, Haydar SG, Imirzalioglu P, Acar AG. Repositioning of malpositioned segment during alveolar distraction. *J Oral Maxillofac Surg* 2002;60:963-5.
26. Oh HK, Park HJ, Cho JY, Park YJ, Kook MS. Vector control of malpositioned segment during alveolar distraction osteogenesis by using rubber traction. *J Oral Maxillofac Surg* 2009;67:608-12.
27. Erkut S, Uckan S. Alveolar distraction osteogenesis and implant placement in a severely resorbed maxilla: a clinical report. *J Prosthet Dent* 2006;95:340-3.
28. Kilic E, Kilic K, Alkan A. Alternative method to reposition the dislocated transport segment during vertical alveolar distraction. *J Oral Maxillofac Surg* 2009;67:2306-10.
29. Mazzonetto R, Serra E Silva FM, Ribeiro Torezan JF. Clinical assessment of 40 patients subjected to alveolar distraction osteogenesis. *Implant Dent* 2005;14:149-53.
30. Paeng JY, Myoung H, Hwang SJ, Seo BM, Choi JY, Lee JH, *et al.* Clinical evaluation of alveolar distraction osteogenesis for implant installation. *J Korean Assoc Maxillofac Plast Reconstr Surg* 2006;28:329-38.
31. Garcia AG, Martin MS, Vila PG, Saulacic N, Rey JM. Palatal approach for maxillary alveolar distraction. *J Oral Maxillofac Surg* 2004;62:795-8.
32. Jensen OT, Cockrell R, Kuhike L, Reed C. Anterior maxillary alveolar distraction osteogenesis: a prospective 5-year clinical study. *Int J Oral Maxillofac Implants* 2002;17:52-68.
33. Saulacic N, Somosa Martín M, de Los Angeles Leon Camacho M, García García A. Complications in alveolar distraction osteogenesis: A clinical investigation. *J Oral Maxillofac Surg* 2007;65: 267-74.
34. Block MS, Almerico B, Crawford C, Gardiner D, Chang A. Bone response to functioning implants in dog mandibular alveolar ridges augmented with distraction osteogenesis. *Int J Oral Maxillofac Implants* 1998;13:342-51.
35. Aghaloo TL, Moy PK. Which hard tissue augmentation techniques are the most successful in furnishing bony support for implant placement? *Int J Oral Maxillofac Implants* 2007;22(Suppl): 49-70.