

QUESTION?

What is your diagnosis?



최지혜
· 해마루 동물병원
· 대한수의사회
· 학술홍보국제협력위원회 위원
· vetwelcom@hanmail.net

신상명세

1. 품종 : 시베리안 허스키
2. 성별 : male
3. 연령 : 1년 3개월령

임상 증상 및 병변

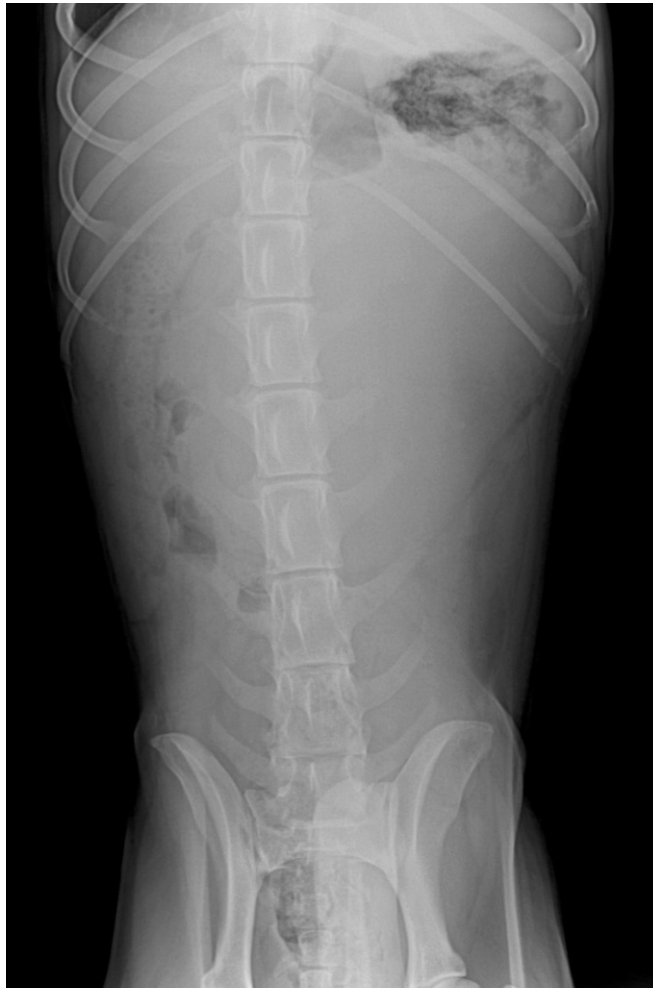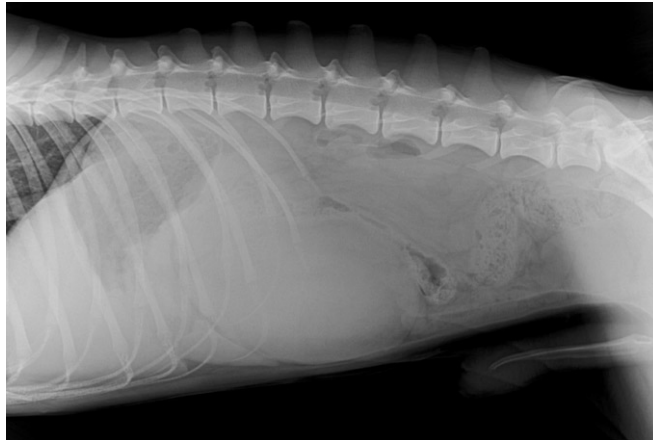일주일 전 보리죽을 먹은 후 식욕이 감소하기 시작한 후, 2~3일 전부터는 식욕이 전혀 없고 어제부터는 음수도 하지 않아 이차진료 의뢰되었습니다. 구토나 설사를 한 흔적은 전혀 없으며, 기력이 저하되어 움직이지 않고, 최근 들어 노색이 진하고 탁해졌다고 합니다. 의뢰 병원에서 파보 장염과 심장사상충 검사를 실시하여 음성 판정을 받았고, 혈청검사상 lipase가 4768U/L, amylase가 372U/L로 측정된 것 이외 다른 이상 소견은 없었다고 합니다. 췌장염으로 잠정 진단된 상태였으며, 췌장 상태를 평가하고 이에 대한 치료를 실시하기 위해 의뢰된 상태였습니다.

신체 검사상 점막은 탈수로 인해 말라있었지만, 점막 색깔은 정상이었고 모세혈관 충진시간 (CRT)는 1.5초 정도였습니다.

8%정도의 탈수가 발생한 것으로 평가되었고, 매우 침울하고 말라있었습니다. 복부 촉진상 복통은 없었으나, 중복부에서 둥근 원형의 종괴가 촉진되었습니다.

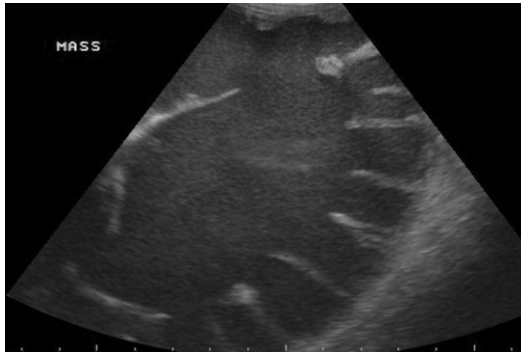
혈액 검사상 백혈구 수치가 46.86K/UL, HCT 39%, BUN 69mg/dl, creatinine 1.9mg/dl (정상 0.5-1.8mg/dl), albumin 2.5 g/dl (정상; 2.3-4.0g/dl)로 확인되었습니다.

1. 중복부에서 확인된 종괴의 원인을 찾기 위해 복부 방사선 검사를 실시하였습니다. 어떤 이상 소견이 관찰됩니까?

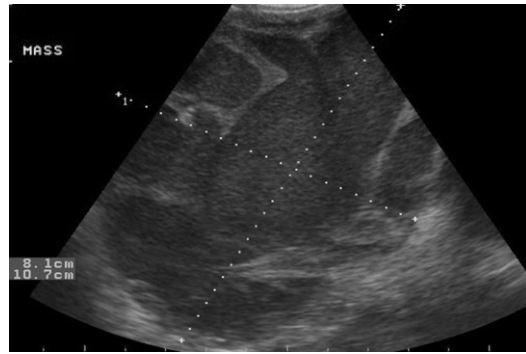




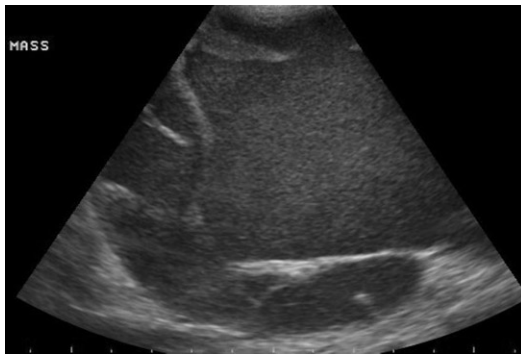
2. 복강 종괴에 대한 초음파 검사를 실시하였습니다. 다음은 복강 종괴가 있는 중복부 초음파 사진과 방광 주위에 대한 초음파 검사 사진입니다. 어떤 소견이 확인됩니까?



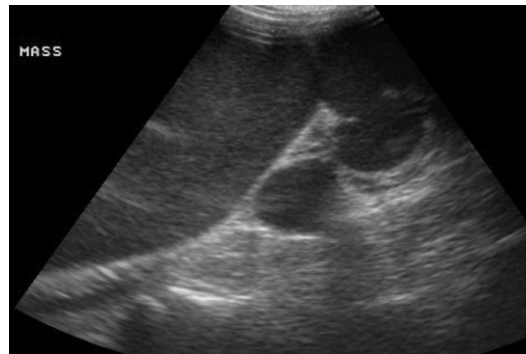
(A)



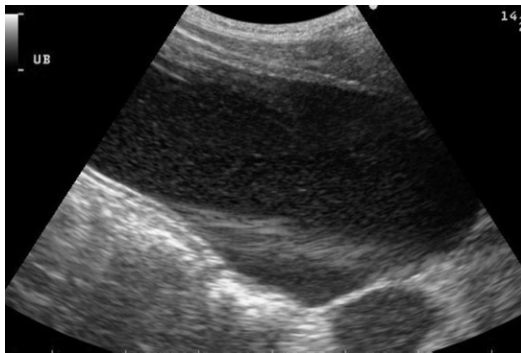
(B)



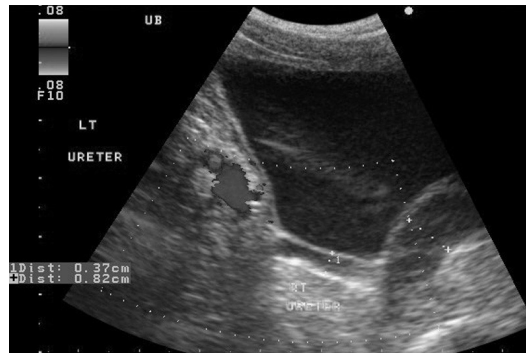(C)



(D)



(E)



(F)

3. 이상의 결과를 바탕으로 어떤 이상이 의심됩니까?

4. 확진을 위해 어떤 검사를 추가적으로 실시해야 할까요?