

투고일 : 2010. 11. 8

심사일 : 2010. 11. 15

게재확정일 : 2010. 11. 19

Mineral Trioxide Aggregate를 이용한 근관치료재생술 (Regenerative endodontic procedure)

서울대학교 치의학대학원 치과보존학교실

이 우 철

ABSTRACT

Regenerative Endodontic Procedure using Mineral Trioxide Aggregate

Department of Conservative Dentistry, Seoul National University
WooCheol Lee DDS, MS, MSD, PhD

Regenerative endodontic procedure (REP) is a treatment option to replace damaged pulp tissue with the viable tissue which restores the normal function of the pulp-dentin complex. Possible reason for doing REP is not clearly known, however, clinicians perform REP in order to recover the histological structure as well as function of the traumatized and diseased tooth so that this tooth can restore its original root shape and thickness. This REP can be explained by the concept of revascularization or revitalization after induction of blood clot formation in the canal space.

For this purpose, several treatment strategies have been suggested. In this regard, the rationale for the application of tri-antibiotics, calcium hydroxide or mineral trioxide aggregate is discussed in this paper.

As a result, we will try to find the best method for REP by reviewing each available technique and their advantages and disadvantages.

Key words : Mineral Trioxide Aggregate, Regenerative endodontic procedure, revascularization, revitalization, tri-antibiotics

근관치료는 치아우식증이나 외상 등으로 인해 손상된 치아의 기능을 회복시키고 원래의 형태를 유지시켜 주는 치료이다. 따라서 그 치료 과정에는 치수 및 치근단조직을 손상시키고 통증을 유발하는 세균 감염이나 화학적, 물리적 자극을 제거하는 술식이 필수적이며, 이러한 과정을 통해 통증이 사라지고 치료전에 존재하던 치근단 병소가 치유되는 것이 주기적인 관찰 과정에서 확인되면 그 치료는 성공적이라고 할 수 있다. 이는 치근 성장이 완성되기전 손상을 입어 치근단 병소가 생

기고 치수가 괴사되는 미성숙 영구치에서도 동일하게 적용되는데 이런 경우 근첨형성술 (apexification)을 수십년간 통상적으로 적용해 왔는데 최근에는 근관치료에도 재생의 개념이 도입되어 단지 치근단 병소의 치유만을 치료의 목적으로 하는 것이 아니라 치근의 재생까지도 기대하고 치료하는 경우가 증가하게 되었다¹⁻³⁾. 치근발육의 목적이면 apexogenesis와 같은 개념이 아닌가 하고 생각할 수 있지만 apexogenesis는 근첨형성술을 시행한 다음 우연하게 근단부의 완성이 확인

되는 경우인 반면 Regenerative endodontic procedure (REP)라고 불리는 재생술식은 치근의 정상적인 발육을 예상하고 적극적으로 치료에 개입하는 치료과정이라고 할 수 있다. 따라서 본 논문은 REP를 시행하는 rationale와 REP 술식과 REP에 사용되는 MTA (mineral trioxide aggregate)의 올바른 적용방법을 확인하여 손상받은 미성숙 영구치 근관치료에 재생술식이 올바르게 적용되도록 하는 것이 그 목적이다.

1. REP란 무엇인가?

REP (Regenerative endodontic procedure) 이라고 불리는 근관치료재생술은 조직학적인 관점에서 볼 때 손상된 상아질이나 치근등의 치아 구조물을 되돌려 주는 치료라는 의미를 갖고있다. 근관치료 영역에서 재생치료를 할 수 있는 경우는 한정되어 있는데 치근형성이 완성되지 못한 미성숙 영구치의 경우 외상이나 해부학적인 변이로 인해 치수가 감염이 되어 괴사가 일어나게 되면서 근단부에 농양이 발생한 경우가 그 대상이라고 할 수 있다. 치수 재생에 대한 생각은 1952년 Herman⁴⁾에 의해서 제기된 바 있고 탈구된 치아를 재식한 경우에 치수가 재혈관화 (revascularization) 됨을 보고한 Kling 등의 1986년 연구⁵⁾도 그 효시가 될 수 있겠지만 누공이 형성된 근단부 병소가 있는 미성숙 영구치를 근관치료하여 재혈관화가 일어나게 되는 것은 2001년이 되어서야 논문상에 보고되었다⁶⁾.

근단부 병소가 있으면서 치수괴사가 확인되는 미성숙 영구치는 1964년 Kaiser⁷⁾와 1966년 Frank⁸⁾의 논문 보고 이후 대부분 근침형성술로 치료하는 것이 정석으로 받아들여져 왔는데 그렇다면 근침형성술을 새로운 방법으로 교체해야할 만큼 심각한 임상적인 문제가 있는지 확인해 볼 필요가 있다.

괴사된 치수의 염증을 제거하고 치아를 살릴 수 있다는 점에 있어서 근침형성술은 충분히 훌륭한 치료술식이다(그림 1). 근침형성술을 성공적으로 수행하기 위해

tricacium phosphate⁹⁾, osteogenic protein¹⁰⁾, bone growth factor¹¹⁾ 등의 약제가 근관내에 적용되어 왔지만 경조직 형성에 수산화칼슘을 증가하는 좋은

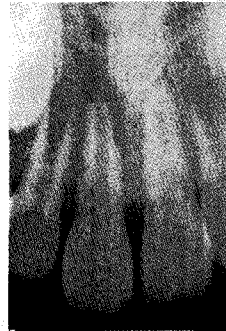

그림 1A 9살 남자아이. 외상으로 탈구되어 재식 후 내원한 미성숙 영구치

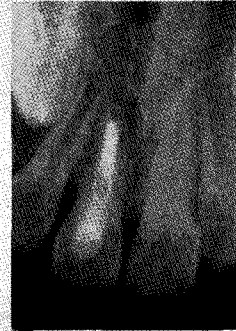

그림 1B 수산화칼슘 근침형성술 시행

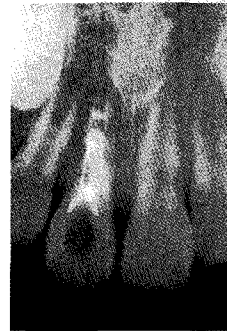

그림 1C MTA 근관충전후 3개월 관찰 사진

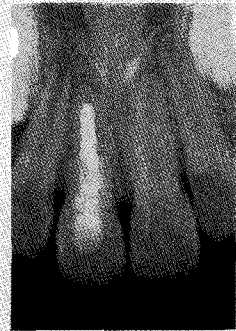

그림 1D 6개월 관찰에 치근의 흡수 관찰됨

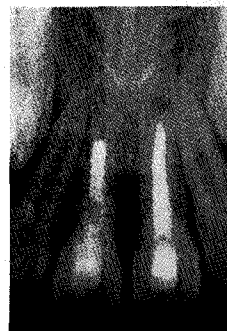


그림 1E 1년 6개월 관찰에 치근외흡수 더 이상 진행되지는 않으나 치아동요도는 남아있음

약제는 아직까지 개발되지 않고 있다.

하지만 수산화칼슘을 사용하여 근침에 경조직이 형성되기 까지 기다리는 시간이 6개월부터 수년이 걸리는 등 치료 기간이 너무 길어져서 소아청소년 환자들이 주된 대상이 되는 근침형성술의 경우 환자들이 오랜 기간동안 지속되는 치료를 견디지 못해 도중에 중단하게 되는 경우가 발생한다¹²⁾. 또한 치근의 두께가 얇고 치근의 길이가 짧기 때문에 치근파절의 위험이 증가되며 근침형성이 완성된다 하더라도 치관-치근 비율이 불리하여 저작압을 견뎌내기 힘들게된다는 단점이 보고된 바 있다. 이에 반해 재생술식을 사용하는 재혈관화 또는 re-vitalization이라고도 불리는 REP는 두세차례의 치료에 의해 근단병소가 존재하면서 치수괴사가 있는 미성숙 영구치에서 치근의 두께가 회복되고 치근의 길이가 정상적으로 재생되기 때문에 근침형성술보다 훨씬 더 많은 장점이 있는 치료술식이며 혹시 재생 치료가 실패했다 하더라도 그 시점에서 근침형성술을 시행하면 되기 때문에 손해 볼 것이 없다는 판단이다³⁻¹⁵⁾.

근래에 들어 MTA를 사용한 1-visit 근침형성술¹⁶⁾이 소개되어 치료 기간을 단축시켜 주고 있지만 이 술식은 성장중에 손상을 입은 소아청소년 환자의 미성숙 영구치에 적용되는 치료방법이 아니라 오래전에 손상을 입어 근침형성이 완성되지 않았지만 더 이상 성장할 수 없는 성인환자 치아에 해당되는 방법이기 때문에 재

생치료술과는 구분되어야 한다.

2. REP 술식

성장이 완료되지 않은 미성숙 영구치의 치수가 괴사되어 있고 이로 인해 치근단 농양이나 근단성치주염 등의 근단병소까지 발생한 경우 치수조직의 재생은 불가능한 것으로 생각되어 왔으나 감염만 적절하게 제거된다면 살아남은 치수조직이 scaffold로 작용하여 치근을 완성시키는 새로운 조직으로 재생될 수 있다고 한다¹⁷⁾.

따라서 REP 술식을 위해 해당치아를 러버댐으로 격리한 다음 살아있는 조직의 위치 확인을 위해 마취를 시행하지 않고 근관외동을 형성한다. 진단한대로 치수가 괴사되어 있기 때문에 근관외동 형성을 위해 치아삭제를 시행해도 환자는 통증을 느끼지 않지만 환자의 나이가 어린 경우 치과치료에 두려움이 있는 경우는 마취를 시행한 다음 근관내에서 출혈이 확인되는 것으로 살아있는 조직을 확인하게된다(그림 2A-2C).

일단 환자가 통증을 느끼는 위치까지 조심스럽게 파일을 진행하여 그 길이를 측정하고 그 길이보다 1~2mm 짧은 위치까지 조심스럽게 5.25% 차아염소산나트륨 용액이나 2% 클로르헥시딘 용액으로 조직에 자극이 되지 않도록 27 게이지 side-vent needle을 사용하여 근관세척을 시행한 다음 역시 그 위치까지




그림 2A Dens evaginatus로 치은부위에 누공이 형성되어 내원한 12세 남자환자의 상악제1소구치

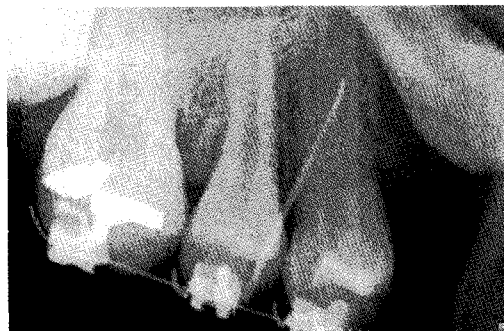

그림 2B tracing을 통해 치근단 병소 확인

임상가를 위한 특집 2

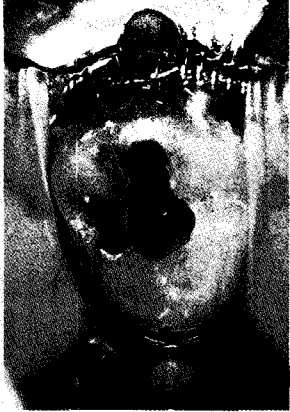

그림 2C 과사된 치수는 근관외동 형성과정에서는 통증이 없었지만 치근 중간부위에서 출혈이 되며 통증반응을 보임

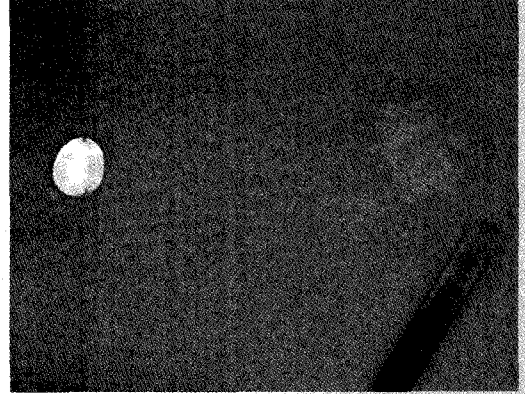


그림 2D 파일로 형성하지 않고 근관 세척후 tri-antibiotic paste를 적용

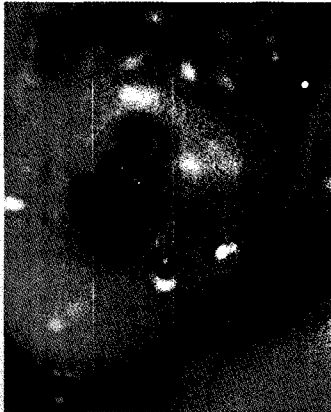

그림 2E 다음 내원시에 지혈된 조직 확인

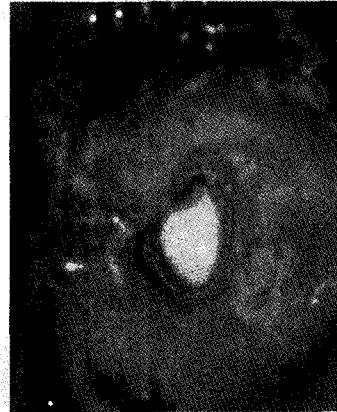


그림 2F 근관내 공간에 MTA 충전

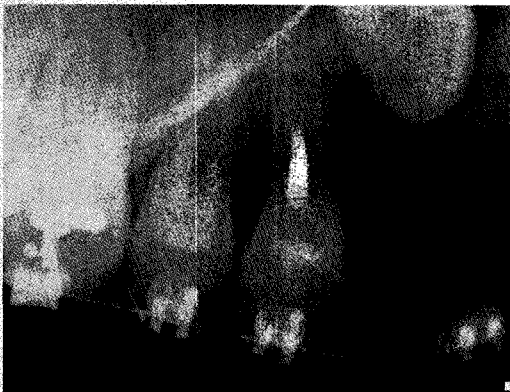

그림 2G 방사선 사진으로 MTA 충전 확인

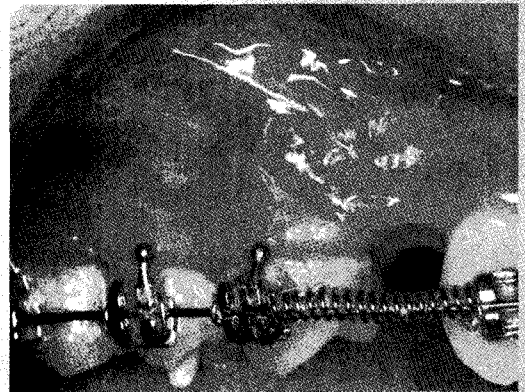


그림 2H 누공 소실 확인

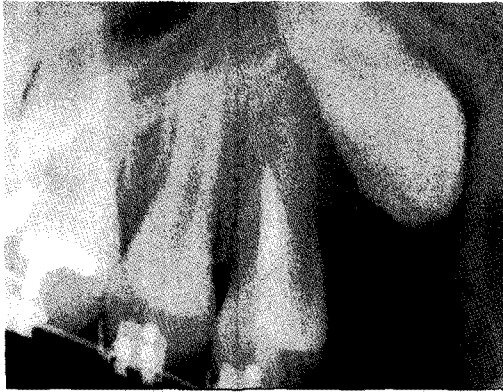

그림 2 3개월 recall 방사선 사진

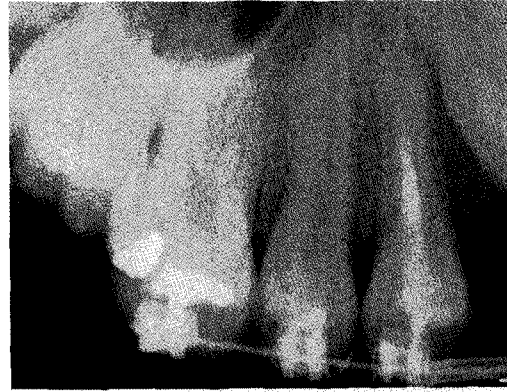

그림 2 9개월 recall에 치근 성장 및 치근상아질 두께 증가 확인

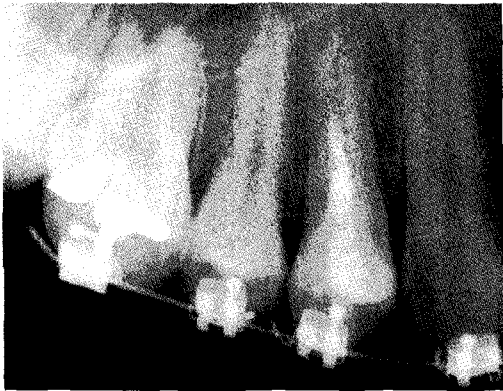

그림 2K 15개월 recall. 정상 치근으로 재생 확인

수산화칼슘이나 또는 250mg Ciprofloxacin, 250mg Metronidazole, 250mg Minocycline을 증류수에 혼합한 tri-antibiotic paste를 법랑백악 경계부 높이까지 적용한 뒤 면구를 넣고 Cavit 등으로 임시충전한다(그림 2D).

다음 내원시에 재혈관화를 위해 조직이 살아있다고 판단되는 위치까지 30번 파일을 넣어 가볍게 출혈시킨다음 15분간 blood clot이 형성되도록 방지한다. MTA를 지지해 줄 정도로 blood clot이 충분히 형성되었다고 판단되면 MTA를 3~4mm 정도의 두께로 충전해 주고 wet cotton을 그 상부에 올려놓은 다음 임시충전재로 충전해 준다(그림 2E, 2F). 세번째 내원에 MTA가 경화된 것을 확인한 다음 resin 코어로 근관와동을 충전해주는 것으로 REP과정을 마치게 된

다. 이 술식은 2~3번의 내원으로 충분히 가능하며 이후 주기적인 관찰과정을 거쳐 병소가 치유되고 치근이 정상적으로 자라는지 확인하면 된다(그림 2G-2K).

3. REP에 사용되는 약제

1) Tri-antibiotic paste vs. Calcium hydroxide

괴사치수내 감염을 제거해주는 약제로는 1996년 Hoshino등¹⁸⁾이 최초로 사용한 Ciprofloxacin, Metronidazole, Minocycline의 세가지 항생제 혼합물인 tri-antibiotics가 REP 술식에 효과적인 것으로 널리 알려져 있지만 Chueb등²⁾의 연구에서도 보고된 바와 같이 수산화칼슘 만으로도 충분한 감염제거 및 재생 유도 효과가 있는 것으로 확인된다 (그림 3).

REP라는 용어를 처음 사용한 2009년도 Bose등¹⁹⁾의 논문은 세계 각국에서 시행된 REP 증례를 분석하여 사용한 약제에 따른 차이가 있는지를 tri-antibiotic paste 그룹과 calcium hydroxide 그룹 그리고 formocresol 그룹으로 각각 나누어 비교하였는데 연구결과 REP 시행 후 약제를 사용한 경우가 MTA 근침형성술을 시행한 대조군보다 치근길이가 증가된 정도나 치근 상아질 두께가 증가된 정도가 유의성 있게 높았음을 알 수 있었다. 치근의 길이가 증

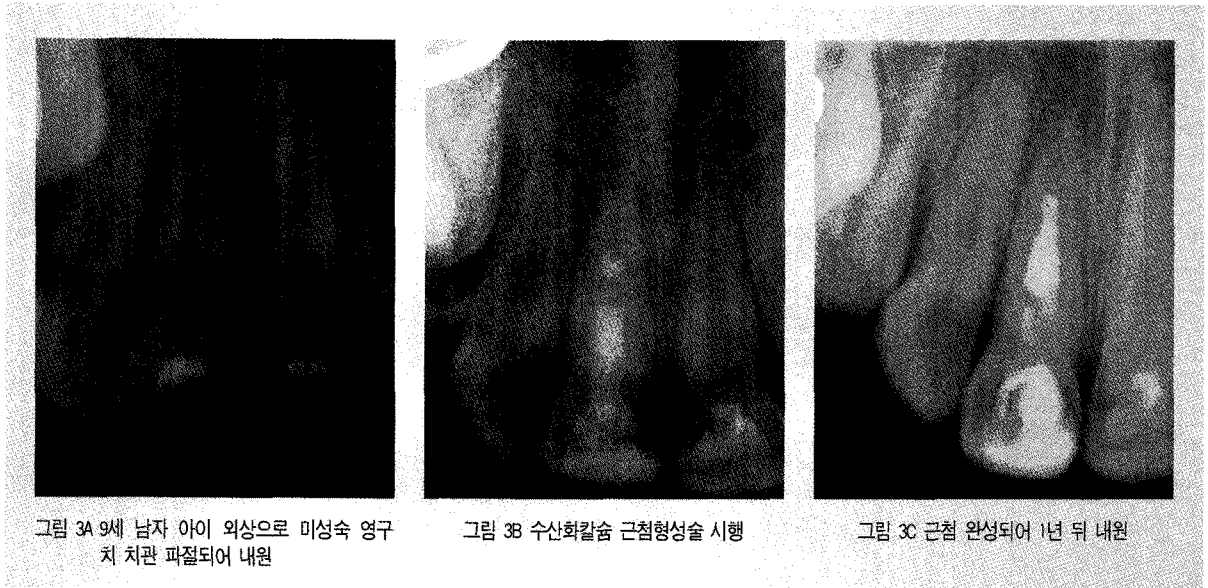

그림 3A 9세 남자 아이 외상으로 미성숙 영구 치 치관 파절되어 내원

그림 3B 수산화칼슘 근첨형성술 시행

그림 3C 근첨 완성되어 1년 뒤 내원

가한 정도는 약제를 사용한 세 그룹 간에 차이가 없었다고 한다. 하지만 치근상아질 두께는 tri-antibiotic paste를 사용한 경우가 수산화칼슘이나 formocresol을 근관내 약제로 사용한 경우보다 유의성있게 증가한 것으로 확인되었다.

이 연구에서 수산화칼슘을 적용한 위치에 따른 치근상아질벽 두께의 증가 정도를 비교하였더니 치관부분에만 적용된 경우 53% 상아질벽의 두께가 이상 증가되었지만 더 깊은 위치까지 수산화칼슘이 적용되면 상아질벽은 3% 정도밖에 증가하지 않는 것으로 관찰되었다¹⁹⁾.

이렇게 월등한 결과를 가져오기도 하지만 tri-antibiotics를 사용해도 염증이 지속되었다는 보고가 있는데 Ding등²⁰⁾의 연구에서 antibiotic 혼합물을 적용하였으나 통증을 호소하여 2명의 환자를 연구대상에서 제외하였다고 확인된 바 있고 Jung등²¹⁾의 연구에서도 tri-antibiotics 사용 후 누공이 지속된 경우 수산화칼슘으로 약제를 교체해준 다음 증상이 사라졌음을 보고한 바 있다. .

특히 전치부에 tri-antibiotics을 사용한 경우 minocycline이 상아세관 내로 침투되어 치아에 변색이 일어나는 부작용이 보고되기 시작하였는데 Kim 등²²⁾의 증례보고에 의하면 tri-antibiotics의 성분

가운데서 minocycline이 치아변색의 주된 원인이라는 것이 확인되었다. 이런 경우를 방지하기 위해 상아질 접착제를 적용하여 변색의 강도를 줄여주기도 하지만 완전히 방지하지는 못하는 것으로 보고된 바 있다²³⁾. 변색의 주된 원인 약제인 minocycline을 제외한 항생제를 혼합하여 만든 two-mix라는 약제를 작용하는 임상가도 생겼지만 결국 감염제거를 위해서는 굳이 tri-antibiotics를 사용하지 않더라도 재생과정에는 큰 차이가 없을 것이라는 결론에 도달하게 된다.

따라서 재생근관치료술식에 어떤 약제를 사용하는가 하는 것은 술자의 선택이며 적용방법과 깊이에 대한 절대적인 가이드라인은 없다. 다만 가능한 최대한의 감염제거를 시행한 다음 살아있다고 판단되는 조직을 최대한 보존해 주는 노력을 기울여주면 재생술식을 위한 충분한 조건이 된다고 본다.

2) Blood clot vs. MTA

REP의 핵심인 근관내 재혈관화가 일어나기 위해서는 근관내 감염이 제거되어야 하고 새로운 조직을 재생하기 위해 blood clot을 형성시켜서 세포들을 가두어 둘 수 있는 fibrin등의 matrix를 제공해 주어야 한다⁴⁾. 근관내에 blood clot을 형성 해 주는 것이 치수조직을 재생을 위한 근원이 되기는 하지만 사실 재

생된 조직이 치수조직과 같은 것인지는 확인되지 않고 있다. 또한 fibrin clot에 걸려드는 세포들의 조성이나 농도를 예측할 수 없기 때문에 blood clot 형성을 통한 재혈관화는 항상 가능한 것이 아니라는 한계가 있을 것으로 보인다. 단지 REP를 시행한 다음 치근형성이 완성되고 치수생활력 검사에 정상 반응을 보이기 때문에 치수가 재생된 것이라고 추측하는 것이다.

재혈관화를 통해 일어나는 재생과정에 대해서 몇가지 이론¹⁴⁾이 있는데 첫째는 비교적 염증에 강한 HERS (Hertwig's epithelial root sheath) 내의 세포가 치수괴사에도 살아남은 소량의 치수 세포를 조상아세포로 분화시키는데 영향을 미쳐 이렇게 분화된 조상아세포가 apexogenesis를 진행하여 치근이 길어지고 치근상아질이 측방으로 침착된다는 이론이다. 두번째 이론은 미성숙 영구치내에 풍부하게 존재하는 치수 줄기세포가 치근 형성을 완성시킨다는 것이다. 세번째 이론으로는 치주인대내에 존재하는 줄기세포가 근단부와 근관내로 자라 들어가서 치근을 지속적으로 형성한다는 것이며 네번째 이론은 골수나 apical papilla로부터 유래된 줄기세포가 근관형성 과정에 자극이 되어 근관내로 줄기세포가 이동해서 들어간다는 것이다. 또 다른 이론으로는 blood clot 그 자체에 growth factor가 풍부하기 때문에 섬유아세포 (fibroblast), 조상아세포 (odontoblast), 백아세포 (cementoblast) 등 치근 성장에 관련된 세포들의 분화와 성장이 가능하게 된다는 이론이 있다. 이론대로라면 괴사된 치수조직과 염증을 제거하고 난 근관내 빈 공간은 blood clot으로 채우는 것이 재생을 위해서는 필수지만 Wang등²⁴⁾의 동물실험 결과에서도 확인된 바와 같이 실험군중 단지 한 치아에서만 치수 조직이 부분적으로 살아있음이 확인되었을 뿐 근관내에 치수 조직이 재생되었음을 확인할 길이 없었다고 한다. 조직학적으로는 intracanal cementum이라는 조직으로 대부분 재생되어 있어서 치수가 살아있을 때 회복가능한 상아질과 같은 조직은 아닌 것으로 보고되었다.

따라서 blood clot 형성을 유도하지 않더라도 감염이 제거된 근관내 공간이 적절한 재료로 충전이 된다면 치근의 성장은 방해받지 않고 지속될 것으로 예상되는데 Jung등²¹⁾의 논문에서도 첫 내원시 5% NaOCl으로 10분간 세척 후 tri-antibiotic paste나 수산화칼슘을 적용하고 blood clot을 형성하지 않고 재생술을 시행한 경우는 다음 내원시 5% NaOCl 10ml로 세척 한 다음 근관을 paper point로 건조시킨 후 MTA를 살아있는 조직 상방으로 조심스럽게 충전하였고, 이와는 반대로 blood clot을 형성시켜 재생술을 시행한 경우는 1주일 후 두번째 내원시에 30번 K 파일로 조직을 자극하여 출혈을 시켜서 blood clot이 생기도록 15분간 둔 다음 MTA를 blood clot 상부에 조심스럽게 충전하는 두가지 방법을 다 사용해 보았지만 치근이 성장하는 결과는 차이가 없었음을 보고하고 있다.

MTA로 근관내 공간을 충전해 주는 이유는 MTA의 물리적 밀폐능력이 뛰어나고 생체조직에 대한 친화성이 탁월하기 때문이며 특히 출혈이 있는 환경에서도 경화가 가능하다는 다른 어떤 치료재료에서도 찾아볼 수 없는 장점이 있기 때문이다²⁵⁾.

그림 4의 임상증례에서도 첫 내원시에 수산화칼슘으로 감염을 제거한 다음 두번째 내원에 MTA로 근관내 공간을 충전하는 간단한 술식을 시행한 뒤 1년 recall을 시행하였더니 치근이 정상적으로 형성되었고 이후 교정치료의 목적으로 이 치아를 발치하여 확인한 결과 정상치아와 다름이 없는 동일한 치근으로 성장하였음을 관찰할 수 있었다.

여러 임상 증례와 연구결과들을 종합하여 볼 때 치수괴사를 유발한 염증을 제대로 제거하기만 해주면 살아남은 조직은 정상적으로 치근을 재생할 수 있는 충분한 능력을 갖고 있는 것으로 보여 blood clot으로 재생을 유도하든지 MTA 충전으로 치근성장을 유도하든지 상관없이 좋은 결과를 얻을 수 있을 것으로 사료된다.

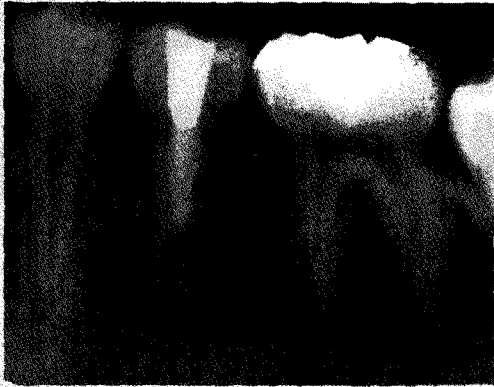

그림 4A MTA 충전 직후 open apex 상태의 치아

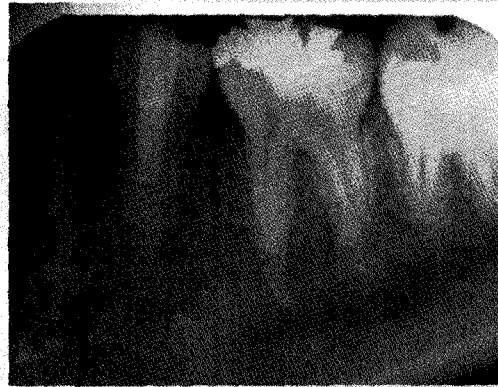

그림 4B 1년 retreat에 치근 재생 확인




그림 4C 교정목적으로 발치한 치아의 측면

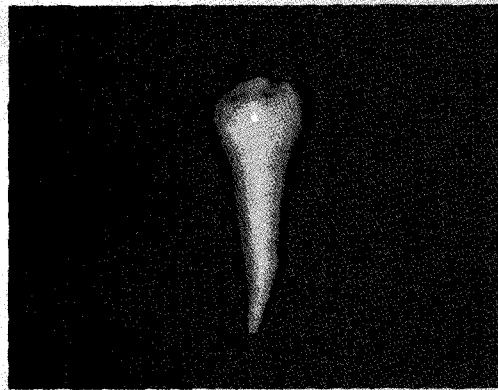


그림 4D 교정목적으로 발치한 치아의 정면

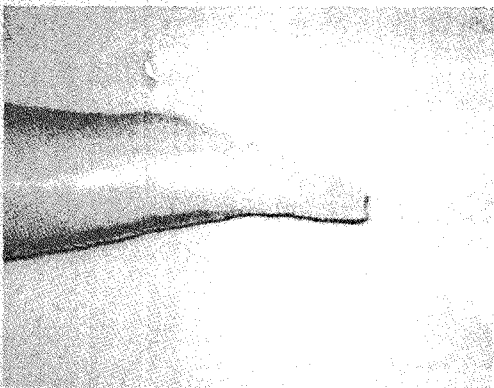


그림 4E 재생치근 확대 모습. 정상 치근의 형태와 동일하다.

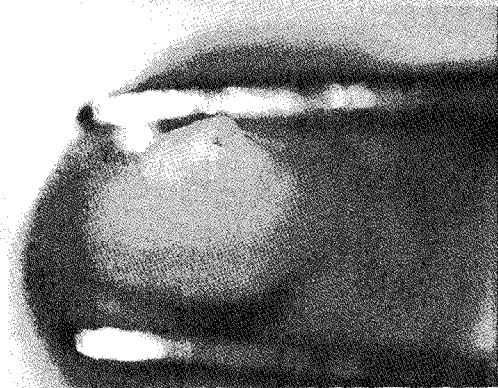

그림 4F 재생치근의 근단공 사진

4. Vital pulp vs. healthy periapical tissue

앞으로 연구를 통해 확인되어야 할 부분은 과연 염

증제거 후 살아있는 조직이 정말 감염에 살아남은 치수조직 인지 아니면 치근 형성 능력이 풍부한 건강한 치근단조직 인지 하는 것이다. 치수조직은 감염에 취약하다. 이런 약한 조직이 손상을 받아 근단부에 농양

이 생길 정도까지 진행되었는데 일부 살아 남아 치근을 형성시키는 세포가 있다는 것은 사실 믿기 힘든 부분이다. 하지만 open apex라는 환경이 그런 상태가 가능하도록 만들어 주고 있다는 가정을 해볼 수 있다. 또한 근단부 병소는 치수에 염증이 생기고 나서 며칠 지나지 않아도 cytokine 등의 염증전달 물질에 의해 시작이 가능하기 때문에 치수가 완전히 파괴되지 않아도 관찰될 수 있다고 반문해 볼 수 있다. 따라서 우리는 아직 근관내에 살아있는 조직의 실체를 알지 못하고 재생치료를 시도하고 있는 현실이다. 하지만 중요한 것은 건전한 조직을 살리기 위해 최선을 다하면 분명 치

근이 성장하는 재생치료가 가능해 진다는 것이다.

물론 재생근관치료술식에도 단점은 있다. 최근에 도입된 개념이기 때문에 아직 장기적인 관찰이 부족하고 치근성장이 완료된 다음에도 근관내 상아질벽이 계속 두꺼워져서 근관이 완전히 막혀버릴 가능성도 있으며 이로 인해 post가 필요한 근관치료가 부가적으로 필요한 경우 치료에 어려움이 생길 수도 있다는 것이다. 하지만 치근을 정상적인 형태와 길이로 재생시켜 좀 더 나은 결과를 예측할 수 있다면 임상 술자 뿐 아니라 환자의 입장에서도 만족할 만한 치료라고 할 수 있을 것이다.

참 고 문 헌

- Murray PE, Godoy F, Hargreaves KM. Regenerative endodontics: a review of current status and a call for action. *J Endod* 2007;33:377-90.
- Chueb L-H et al. Regenerative endodontic treatment for necrotic immature permanent teeth. *J Endod* 2009;35:160-4.
- Thibodeau B et al. Pulp revascularization of immature dog teeth with apical periodontitis. *J Endod* 2007;33:680-9.
- Herman BW. On the reaction of the dental pulp to vital amputation and calxyl capping. *Disch Zahnarztl* 1952;7:1446-7.
- Kling M, Cvek M, Mejare I. Rate and predictability of pulp revascularization in therapeutically reimplanted permanent incisors. *Endod Dent Traumatol* 1986;2:83-9.
- Iwaya SI et al. Revascularization of an immature permanent tooth with apical periodontitis and sinus tract. *Dent Traumatol* 2001;17:185-7.
- Kaiser JH. Management of wide-open canals with calcium hydroxide. 1964 AAE meeting
- Frank AL.. Therapy for the divergent pulpless tooth by continued apical formation. *J Am Dent Assoc* 1966;72:87.
- Roberts SC, Brilliant JD. Tricalcium phosphate as an adjunct to apical closure in pulpless permanent teeth. *J Endod* 1975;1:263.
- Tittle KW et al. Apical closure induction using bone growth factors and MTA (abstract) *J Endod* 1996;22:198.
- Shabahang S et al. A comparative study of root-end induction using osteogenic protein-1, calcium hydroxide and MTA in dogs. *J Endod* 1999;25:1-5.
- Andreasen JO et al. Long-term calcium hydroxide as a root canal dressing may increase the risk of root fracture. *Dent Traumatol* 2002;18:134-7.
- Banches F, Trope M. . Revascularization of an immature permanent teeth with apical periodontitis: new treatment protocol? *J Endod* 2004;30:196-200.
- Shab N et al. Efficacy of revascularization to induce apexification/apexogenesis in infected, nonvital, immature teeth: a pilot clinical study. *J Endod* 2008;34:919-25.
- Reynolds K, Johnson JD, Cohenca N. Pulp vascularization of necrotic bilateral bicuspsids using a modified novel technique to eliminate potential coronal discoloration: a case report. *Int Endo J* 2009;42:84-92.

참 고 문 헌

16. Simon S et al. The use of MTA in one-visit apexification treatment: a prospective study. *Int Endod J* 2007;40:186-97.
17. Cvek M et al. Pulp revascularization in reimplanted immature monkey incisors: predictability and the effect of antibiotic systemic prophylaxis. *Endod Dent Traumatol* 1990;6:157-69.
18. Hoshino E et al. In vitro antibacterial susceptibility of bacteria taken from infected root dentine to a mixture of Ciprofloxacin, Metronidazole, Minocycline. *Int Endo J* 1996;29:125-30.
19. Bose R, Nummikoski P, Hargreaves KM. A retrospective evaluation of radiographic outcomes in immature teeth with necrotic root canal systems treated with regenerative endodontic procedures. *J Endod* 2009;35:1343-9.
20. Ding RY et al. Pulp revascularization of immature teeth with apical periodontitis: A clinical study. *J Endod* 2009;35:745-9.
21. Jung IY, Lee SJ, Hargreaves KM. Biologically based treatment of immature permanent teeth with pulpal necrosis: a case series. *J Endod* 2008;34:876-87.
22. Kim JH et al. Tooth discoloration of immature permanent incisor associated with triple antibiotic therapy: a case report. *J Endod* 2010;36:1086-91.
23. Windley W et al. Disinfection of Immature teeth with a triple antibiotic paste. *J Endod* 2005;31:439-43.
24. Wang X et al. Histologic characterization of regenerated tissues in canal space after the revitalization/revascularization procedure of Immature dog teeth with apical periodontitis. *J Endod* 2009;
25. Arcangelo C, Amario M. Use of MTA orthograde obturation of non-vital teeth with open apices: report of two cases. *Oral Surg Oral Med Oral Pathol Oral Radiol Endod* 2007;104:98-101.