

투고일 : 2010. 8. 11

심사일 : 2010. 9. 14

게재확정일 : 2010. 9. 16

# 보철 건강유지를 위한 연조직의 중요성

전남대학교 치주과학교실

교수 김옥수

## ABSTRACT

### The significance of soft tissue for maintenance of prosthesis

Department of Periodontology, School of Dentistry, Chonnam National University  
OkSu Kim, DDS, PhD, Associate professor

All prosthetic and restorative therapies require a healthy periodontium as a prerequisite for success. Understanding of the concepts of periodontal-restorative interaction, especially with regard to interactions at the gingival margin is important. The aim of this article gives the information about the essential considering factor for successful prosthesis: biologic width, periodontal biotype, width of attached gingiva, margin of restoration. If a restorative margin must be extended below the gingival margin, it is critical that adequate band of attached gingiva is present, the margin does not violate the biologic width, the margin is closed and properly finished.

Key words : biologic width, periodontal biotype, attached gingiva, restorative margin

## 1. 서론

치주조직은 치열의 적절한 심미성, 기능, 편안함을 위한 기초가 된다. 모든 보철 수복 치료에 대한 성공적 결과의 선행조건으로서 건강한 치주조직이 필요하다. 치경부에서 건강한 해부학적 관계의 재설정은 모든 재건 술식과 치주질환 발생의 예방을 위한 필수 조건이다<sup>1)</sup>. 현재 치주학과 수복학 사이의 상호 관계에는 수복물 형성에 의한 치은조직의 반응, 보철물 변연의 위치, 치관의 형태와 같은 많은 논쟁거리들이 존재한다.

치주부착소실은 치태와 관련된 염증성 치주질환의 결과이며 치아상실의 주요 원인이다. 치주조직의 파괴는 변연치은에서의 염증성변화가 선행되며 이런 염증성 변화의 주요 원인은 치태세균이다. 또한 보철물 변연의 위치 및 상태가 주요 기여 요인이 될 수 있다.

이번 논문에서는 심미적이고 성공적인 건강한 수복물을 위한 치주학적 고려사항으로 수복물 주변의 생물학적 폭경과 periodontal biotype, 부착치은의 폭, 그리고 수복물의 모양 및 변연에 대하여 논의하고자 한다.

## II. 연조직의 중요성

### 1) 생물학적 폭경(Biologic width)

보철물의 성공은 연조직의 integrity와 모양에 따라 달라질 수 있다. 연조직과 조화로운 보철물의 재형성이 임상치의학에서 가장 주목해야 할 과정이다<sup>2)</sup>. 그러므로 치아, 임플란트와 관련된 치은조직의 구조와 생리에 관한 이해가 필요하다.

조직학적으로 치은은 접합상피(junctional epithelium)와 결합조직에 의해 치아에 부착되어 있다(그림 1). 접합상피는 치은열구의 기저부를 따라 치아 주위로 부착부위 즉 dentogingival unit를 형성하며 치아 면에 기저부측으로 연장된다. 부착치은은 교원섬유의 치밀한 그물망과 같은 구조물에 의해 백악질과 골에 단단하게 연결된다. 접합상피 하방으로 그리고 치조골 상방으로 교원질이 풍부하고 세포가 적은 결합조직층이 존재한다. 이들 결합조직 부착부와 접합상피 부착부의 길이를 생물학적 폭경이라 한다<sup>3)</sup>. 1961년 Gargiulo 등이 사체부검하여 부착 부위를 측정하였고 이는 평균 2.04mm였다<sup>4)</sup>. 1994년 Vacek 등<sup>5)</sup>은 평균 1.91mm, 2007년 Xie 등<sup>6)</sup>은 평균 2.17mm라고 보고하였다. 생물학적 폭경은 염증 상태, 개인마다, 부위마다 차이가 있을 수 있으며 특히

상피부착부는 1.0~9.0mm 까지 다양하며, 반면 결합조직 부착부는 비교적 일정하다<sup>7)</sup>.

이런 생물학적 폭경의 수치는 치조골능 위치까지 연장된 치아우식증에 의해 파절되거나 파괴된 치아의 수복을 고려할 때 중요하다. 이런 접합상피와 결합조직 부착부위를 침범하는 수복물의 경우 보통 좋지 않은 치은반응을 보여준다. 생물학적 폭경 내에 수복물 변연이 위치되는 경우 치은염증, 부착소실, 치조골 상실을 일으킬 수 있다는 것에 대하여 일반적으로 동의가 이뤄져 있다<sup>1)</sup>. 이는 깊게 위치한 변연부에 치태침착이 발생하고 이에 대한 파괴적 염증반응에 기인한 것이라 생각된다. 보통 이러한 반응에 의해 임상적으로 깊은 치주낭 또는 치은 퇴축을 보이게 된다. 그래서 다양한 저자들이 수복물 변연으로부터 치조골능까지 유해한 효과를 피할 수 있는 최소한의 거리를 추천하였다. Ingber 등은 적절한 치유를 허용하기 위하여 치조골능으로부터 수복물의 변연까지 최소 3mm가 필요하다고 제시하였다<sup>8)</sup>. Maynard와 Wilson은 subcrevicular physiologic space 내로 변연을 위치시키는 것은 열구하방으로 '영구적 치석'을 위치시키는 것으로 이를 방지하기 위하여 반드시 피해야 한다고 하였다<sup>9)</sup>. Nevin과 Skurow는 치아삭제와 인상채득 동안 접합상피 또는 결합조직기구가 파괴되어서는 안되고 치은 연하면연 연장은 0.5~1.0mm로 제한되어야 한다고 하였다<sup>10)</sup>. Block은 임상가가 생물학적 폭경을 관찰하는 것은 어렵기 때문에 수복물 변연을 위치시킬 때 유리 치은변연을 reference point로 고려하라고 제안하였으며 수복물 변연이 치조골능 부위나 근처에 위치될 때는 반드시 수술적 치관연장술이 반드시 필요하다고 하였다<sup>11)</sup>.

불행하게도 치은열구의 조직학적 기저부와 생물학적 폭경의 상부 경계부를 결정하는 것은 임상적으로 불가능하다<sup>2)</sup>. 변연치은이 정상적으로 건강한 상태라면 조직학적 열구의 깊이는 0.5mm 보다 약간 더 깊을 것이다(by Gargiulo 등, 평균 0.69mm). 보통 치주탐침에 의해 치주낭 깊이를 재는 데 이 때 적은 힘일지라

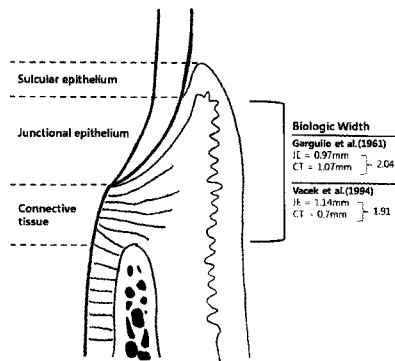


그림 1. 생물학적 폭경

도 접합상피의 제한된 저항성 때문에 항상 조직학적 깊이보다 깊게 측정된다. 변연염증이 있을 시에는 치은결합조직내의 교원질 섬유 상실과 상피세포 부착이 감소하기 때문에 탐침에 의한 통과가 더 증가될 것이다. 그래서 임상적 치주낭 깊이로는 치은열구의 기저부를 정확하게 결정할 수 없으며 특히 염증이 존재할 경우는 이를 더욱 어렵게 한다.

수복과정이 시작되기 전에 반드시 치은의 건강상태를 체크하여 치은염증을 조절해야 할 것이다. 건강한 치은 환경이라면 생물학적 폭경을 침범하지 않아야 할 것이며, 치관변연을 변연치은 하방으로 0.5mm 이상 깊게 위치시킨다는 것은 염증성 병소를 형성하는 결과를 초래할 것이라는 것을 명심하여야 할 것이다. 또한 수복물 변연과 치조골 사이의 공간을 최소 3mm를 허용하는 것이 수복물 치료계획에 신중하게 포함되어야 할 것이다.

## 2) Periodontal biotype

치은의 형태는 해부학적으로 개개인에 따라 다양성을 보인다. 치아의 외형에 따라 치주조직의 형태학적인 특성이 나타난다고 하였으며 인접치아의 형태와 위치, 치간접촉부 및 embrasure form에 의해 치은의 외형과 치간유두의 형태학적인 다양성이 결정된다고 보고되었다. 이런 치은의 형태구조를 분류하여 gingival biotype<sup>13)</sup> 또는 periodontal biotype<sup>2)</sup> 이라고 명명하였다.

임상가들은 periodontal biotype에 크게 두 가지 기본적 형태가 있다는 것을 알고 있다. Thick flat type과 thin scalloped type이다. Becker 등은<sup>14)</sup> 100개의 skull 표본에서 periodontal biotype을 세분화하여 thick flat, thin scalloped, pronounced scalloped 으로 분류하였다. 또한 Maynard는 thick gingiva & thick marginal bone, thin gingiva & thick marginal bone, thick gingiva & thin marginal bone, thin gingiva & thin marginal bone의 네 가지 형태로 치은의 두께와 골의 두께에 따

라 분류하였다<sup>15)</sup>. 최근 Eghbali 등은 치아의 형태와 치주낭 탐침기의 투과성에 따라 thick flat, thick scalloped, thin scalloped 형태로 분류하였다<sup>16)</sup>.

Thick flat type은 치은이 두껍고 치밀하며 섬유성이며 양적, 질적으로 적절한 양의 부착치은을 갖는다. 치아삭제, 인상채득, 발거, 다른 임상적 치료에 의해 자극되었을 때 이런 조직은 보통 염증반응에 의해 접합상피가 하방으로 이동하며 치주낭, 골내낭 형성 또는 조직 증식을 초래한다(그림 2). Thin scalloped type은 협측과 치간측 사이의 치은 높이의 차이가 심하고 하방골은 얇은 경우가 많으며 보통 부착치은 양이 적은 경우가 많다. 이런 조직은 과도한 자극에 의하여 쉽게 치은퇴축이 일어난다(그림 3,4). 그리고 치조골능이 CEJ로부터 근단측으로 2mm 정도에 위치하더라도 치간부 연조직이 완전히 채워지지 않은 경우도 있다. 이렇듯 치은의 형태에 따라 반응이 달라질 수 있기 때문에 보철물 수복 전에 이에 대한 고려가 꼭 포함되어야 할 것이다.

이런 분류들은 아직까지는 정량적인 기준이나 근거가 명확하지 않아 주관적인 판단에 의존한다. 치과모형을 이용하거나 ultrasonic device를 이용하여 치은 두께를 측정하는 방법들이 소개되었으며, 박 등은<sup>16)</sup> 구강내 인상을 채득하여 3차원 스캐너와 소프트웨어 프로그램을 이용해 측정하여 상악전치부의 papillary area와 임상적 papillary length가

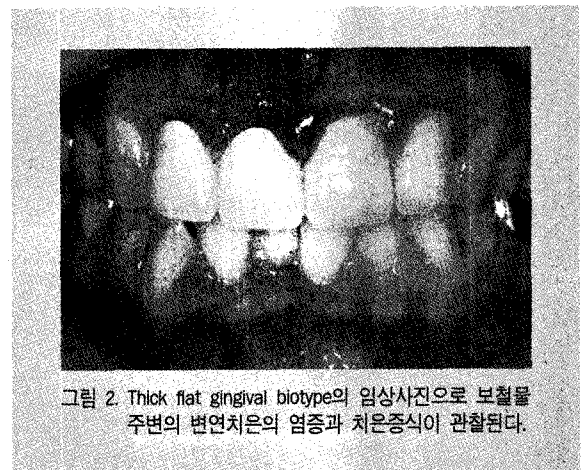

그림 2. Thick flat gingival biotype의 임상사진으로 보철물 주변의 변연치은의 염증과 치은증식이 관찰된다.

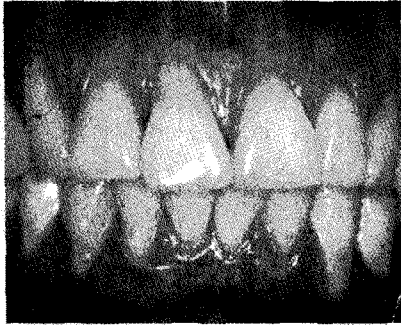

그림 3. Thin scalloped gingival biotype의 임상사진으로 치아의 모양이 triangular 하며 치은이 얇고 부착치은의 폭이 좁고 여러 치아의 치은퇴축이 관찰된다.

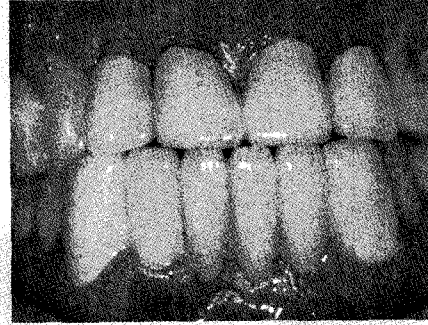

그림 4. 치간부축의 치아의 외형을 따르지 않고 생물학적 폭 경이 침범되어 협축에 치은퇴축이 유발되어 있다.

periodontal biotype을 결정하는 객관적 측정치가 될 수 있다고 제시하였다. 최근에는 Kan 등<sup>17)</sup>이 가장 간단한 방법으로 치은변연에서 periodontal probe의 투과성으로 thin과 thick을 분류하는 방법을 제시하였다.

Kao와 Pasquinelli는 치은 두께의 차이가 치료의 결과에 영향을 줄 수 있음을 이해하는 것이 중요하며 보철전문의가 치은 외형의 차이를 알아야 한다고 하였고 최근 치주수술의 발전으로 심미적 결과를 충족시키기 위하여 치은의 위치 뿐만 아니라 좀 더 좋은 치료 결과의 수복환경을 위한 조직의 quality도 변화시킬 수 있다고 하였다<sup>18)</sup>.

### 3) 부착치은(attached gingiva)의 폭

치주건강을 유지하기 위한 '적절한' 각화치은 폭의 필요성에 대해서는 아직까지 몇몇 논쟁의 여지가 있다<sup>19)</sup>. 임상가로서의 생각으로는 치주조직의 건강을 유지하는데 특정 폭의 부착치은이 존재하는 것이 중요하며 연조직 퇴축을 예방하는데도 도움을 준다는 것이다. Lang 과 Löe는 치주조직 건강을 위하여 최소한으로 부착치은 1mm에 상응하는 2mm의 각화치은이 필요하다고 하였다<sup>20)</sup>. 다른 임상적 실험에서는 부착된 각화치은이 없어도 치주건강의 유지가 가능하다고하여 상반

된 의견을 보였다. 더욱이 각화점막의 존재가 임프란트의 생존율에 대한 예후 인자라고 하는 것도 밝혀지지 않았다.

그러나 임상적인 상황에서 얇은 치은의 경우 칫솔질에 의한 외상과 염증의 존재시 저항성이 떨어질 수 있어 치은퇴축이 발생될 수 있다. 교정적 치료가 동반되는 경우, 부적절한 치태조절과 같은 치은염증이 유발되는 상태일 때 각화치은이 부족한 경우, 가철성 의치를 가진 환자에서 높은 소대 위치에 의해 전정깊이의 확보가 필요할 때, 고정성 보철물 환자에서 치은연하로 변연이 위치될 때 이런 상황이 나타날 수 있다(그림5a, 6)<sup>19,21)</sup>.

치은열구 내로 위치된 수복물 변연을 가진 경우 단단히 부착된 적절한 부착치은의 폭이 없을 때 변연 염증이 발생될 수 있다. 많은 환자들이 thin scalloped type의 변연 치은을 보이거나 순수하게 점막으로 구성된 변연조직을 가진다. 이런 경우 변연조직에 쉽게 상해를 받을 수 있다. 얇고 섬세한 경우라도 장기간 동안 건강을 유지할 수 있다고는 하지만 보철물 변연이 치은연하로 위치되는 경우에는 치은 건강에 해를 줄 수 있으며 그 결과 변연 염증을 일으키며 부착소실과 치은퇴축이 유발될 수 있다(그림 3).

Maynard와 Wilson은<sup>9)</sup> 치은연하로 변연을 위치시키려면 약 3mm의 부착치은 폭이 필요하다고 제시하였다. 이에 대한 뒷받침할 만한 연구들은 적지만

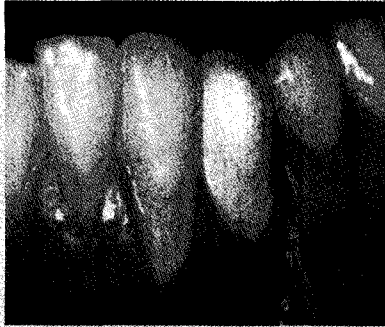

그림 5a. 얇은 치은을 가진 경우 치은퇴축이 발생하여 보철물의 형태가 길어지고 부착치은은 거의 보이지 않게 된다.

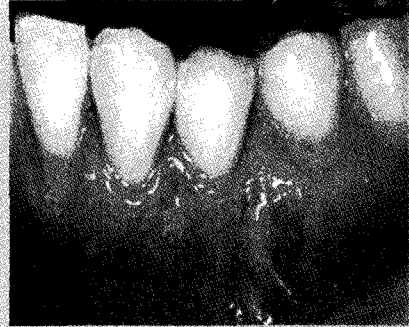

그림 5b. 보철물의 치은변연을 재형성한 후 결합조직이식술을 시행하여 적절한 치관길이를 형성해주었고 적절한 폭의 각화치은을 확보해주어 심미적이고 안정적인 보철물을 만들어주었다(술 후 2년 임상사진).

Reeves는<sup>12)</sup> 부착치은이 적거나 없는 경우 치은증강술식 없이는 치은연하 수복물 변연은 비적응증이라고 제시하였다. Orisini 등은<sup>19)</sup> 보철물로 수복된 부위에서 유리결합조직이식술로 치은을 증강시킨 경우와 비수술 군을 1년 동안 관찰한 결과 수술군에서 각화치은의 증진과 함께 치주지수가 많이 향상되고 안정적이었으나 비수술군에서는 치은염증지수와 치태지수가 나빠졌음을 보여주었다. 임상증례로서 그림 5a와 같이 얇은 치은을 가진 경우 보철물 하방으로 치은퇴축이 일어나 보철물의 형태가 더 길어졌고 부착치은이 거의 없는 경우였으며 또 다시 보철물을 하더라도 치은퇴축을 막을 수 없었을 것이다. 이런 경우 보철물 변연을 재형성하고 유리 결합조직 이식술을 통하여 각화치은의 폭을 확보하여 더욱 심미적인 결과를 얻을 수 있었고 술 후 2년 후에도 안정적인 보철물과 치은 형태를 유지할 수 있었다(그림 5b).

### III. 수복물의 모양 및 변연의 상태

적절한 emergence profile을 유지하지 못하는 것은 치아삭제동안 치아 구조물을 적절히 제거하는 데 실패했다거나 금관의 형태를 만들때 수복물의 치은 1/3 부위의 overbulking에 의해서이다. Porcelain

veneered metal crown 형성시 위의 상황이 종종 발생할 수 있다. 그리고 수복물 변연이 치은연하로 되어있는 경우 overbulked contour는 치아의 emergence profile을 변화시켜 치태 침착이 잘되는 protected area를 형성하여 청소를 어렵게 한다. 그러므로 최종 수복물에서 치태저류부위를 감소시킬 수 있고 의원성 염증을 감소시킬 수 있는 적절한 emergence profile을 형성하는 것에 관심을 기울여야 한다<sup>20)</sup>.

부적절하게 polished된 변연이 치은연하로 위치되는 경우 치은염의 기여인자가 된다. 보철물 변연이 치은연하로 위치된 경우 인상채득이나 변연을 finishing하는 것이 어려워져 대부분의 경우

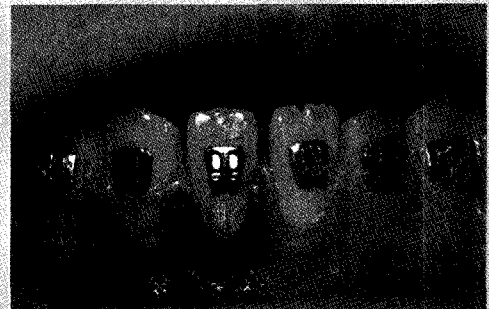


그림 6. 어린이에서 얇게 비취 보이는 각화치은을 가진 경우 교정장치를 끼워준 후 며칠 내에 하악중절치부의 각화치은 소실과 함께 변연치은의 염증이 관찰된다.

overhanging 또는 open margin이 만들어진다. 특히 치은연하로 변연이 연장이 되어있다면 다양하고 많은 병원성 세균이 축적될 수 있다. 이 부위에 대한 적절한 청소가 어려워지기 때문에 만성염증성 변화가 발생하고 더 많은 부착소실이 발생하게 된다.

## VI. 결 론

성공적인 보철물을 위해서는 칫솔질이나 치실의 사용으로 수복물을 유지할 수 있어야 하고 치태나 치석

제거시 그리고 수복물에 굽힘이나 변연 적합도에 침범 없이 변연에 대한 주기적 관찰이 가능해야 하고 수복물이 치은형태를 변화시키지 않아야 한다. 이는 치은연상변연의 경우가 가장 쉽게 접근이 될 것이다. 또한 심미적이어야 하며 수복물 변연이 치은연하로 위치되어야 할 경우는 치은 1/3의 적절한 금관형태, 적절하게 연마되고 rounding된 변연, 생물학적 폭경과 periodontal biotype 그리고 충분한 부착치는 폭등이 반드시 고려되어야 할 것이다. 또한 주기적인 관찰과 intensive한 치태조절 프로그램이 보철물의 건강과 유지에 필요할 것이다.

## 참 고 문 헌

1. Padbury A, Eber R, Wang HL. Interactions between the gingiva and the margin of restorations. *J Clin Periodontol* 2003;30:379-385.
2. Savani F, Weisgold AS, Rose LF. Biologic width and its relation to periodontal biotypes. *J Esthet Dent* 1998;10:157-163.
3. Cohen DW. Biologic width, Lecture. Presentes at Walter Reed Army Medical Center, Washington, DC, June 3,1962.
4. Gargiulo AW, Wentz FM, Orban B. Dimensions and relations of the dento-gingival junction in humans. *J Periodontol* 1961;32:261-267.
5. Vacek JS, Gehr ME, Asad DA, Richardson AC, Giambarrresi LI. The dimensions of the human dentogingival junction. *Int J Perio Rest Dent* 1994;14:154-165.
6. Xie GY, Chen JH, Wang H, Wang YJ. Morphological measurement of biologic width in Chinese people. *J Oral Sci.* 2007;49:197-200.
7. Novak MJ, Albather HM, Close JM. Redefining the biologic width in severe, generalized, chronic periodontitis: Implications of therapy. *J Periodontol* 2008;79:1864-1869.
8. Ingber JS, Rose LF, Coslet JG. The "biologic" width- A concept in periodontics and restorative dentistry. *Alpha Omegan* 1977;70:62-65.
9. Maynard JG, Wilson RD. Physiologic dimension of the periodontium significant to the restorative dentist. *J Periodontol* 1979;50:170-174.
10. Nevins M, Skurow HM. The intracrevicular restorative margin, the biologic width, and the maintenance of the gingival margin. *Int J Periodont Rest Dent* 1984;3:31-49.
11. Block PL. Restorative margins and periodontal health. A new look at an old perspective. *J Prosthet Dent* 1987;57:683-689.
12. Reeves WG. Restorative margin placement and periodontal health. *J Prosthet Dent* 1991;66:733-736.
13. Weisgold AS. Contours of the full crown restoration. *Alpha Omegan* 1977;70:77-89.
14. Becker W, Ochsenein C, Tibbets L, Becker B. Alveolar bone anatomic profiles as measured from dry skulls. *J Clin Periodontol* 1997;24:727-731.
15. Eghbali A, De Rouck T, De Buryn A, Cosyn A. The gingival biotype assessed by experienced and inexperienced clinicians. *J Clin Periodontol* 2009;36:958-963.
16. Park YS, Lee SP, Kim TI. Three dimensional analysis of Korean dentogingival complex. *J Korean Acad Periodontol* 2008;38:199-206.
17. Kan JY, Rungcharassaeng K, Umezumi K, Kois JC. Dimensions of peri-implant mucosa: an evaluation of maxillary anterior single implants in humans. *J Periodontol* 2003;74:557-562.
18. Kao RT, Pasquinelli K. Thick vs. Thin gingival tissue: A key determinant in tissue response to disease and restorative treatment. *Can Dent Assoc* 2002;30:521-526.
19. Orisini M, Orisini G, Beniloch D, Arnda JJ, Lazaro P, Sanz M. Esthetic and dimensional evaluation of free connective tissue grafts in prosthetically treated patients: A 1-year clinical study. *J Periodontol* 2004;75:470-477.
20. Lang NP, Loe H. The relationship between the width of keratinized gingiva and gingival health. *J Periodontol* 1972;43:623-627.
21. Stetler KJ, Bissada NB. Significance of the width of keratinized gingiva on periodontal status of teeth with submarginal restorations. *J Periodontol* 1987;58:696-700.