

투고일 : 2010. 8. 13

심사일 : 2010. 9. 14

게재확정일 : 2010. 9. 17

# 고정성 보철치료의 영속성을 높이기 위한 지대치의 적합성

부산대학교 치의학전문대학원 치주과학교실  
최점일

## ABSTRACT

### Requirements of the abutment teeth for long-term predictability of fixed prosthesis

DEPARTMENT OF PERIODONTOLOGY SCHOOL OF DENTISTRY PUSAN NATIONAL UNIVERSITY  
JEOM-IL CHOI

The success in periodontal-prosthetic therapy lies in patient satisfaction with subjective and customized treatment regimen that has been refined for individual needs. To fulfill these requirements, multiple predictors may have to be taken into consideration in the comprehensive treatment planning. Incorporation of complex factors that guarantee the evidence-based therapy would include, but not limited to, osseous morphology, biotype of gingival around abutment, bone morphology of interdental bone and those around furcation area, abutment or bridge mobility. The periodontal-restorative interface should be of mutually protective. Also strategic and esthetic value of abutment teeth to be restored should also be taken into consideration.

Taken together, all these should work in concert to enhance the predictability and longevity of abutment teeth in periodontal-prosthetic therapy.

Key words : periodontal-restorative interface, abutment, predictability, longevity, predictors

## 들어가면서- 치주치료의 Success와 Survival

치주치료에 있어 성공의 개념은 개관적 (Objective) 으로 설정된 엄격한 (Strict) 조건을 부합하고 만족시키는 결과를 지칭하고, 주관적으로 (Subjective) 또는 개인적으로 만족할 만한 (Personalized) 차별화 (Customized)된 결과를 획득했을 경우를 지칭한다. 증례1을 중심으로 이를 설명한다 (그림 1, 2). 수복 전 예후가 불량한 상악 좌우측 제1대구치를 발거하고 1도의 동요를 보이는 제2소구치와 제2대구치를 지대치로

하여 고정성 보철물을 장착한 1년 간은 수복물의 동요 없이 편안하게 저작해 왔으나 21~23년 경과하는 3년 간 수복물의 동요가 1도에서 2도로 점진적인 증가를 보이면서 환자는 저작불편감을 호소하기 시작했다. 수복 후 24년되는 시점에서 지대치들을 발거하고 임플란트 수복을 시행하였다 (도표 1에 요약). 성공의 개념을 적용한다면 24년되는 시점에서는 실패이나, survival의 관점에서 본다면 23년간 존속하면서 환자의 저작 활동에 잘 적응하면서 점진적으로 임플란트로 변환되는 과정을 통해 환자 에게 높은 만족감과 감사와 신뢰의 교감을 증진해 온 증례를 보여준다.

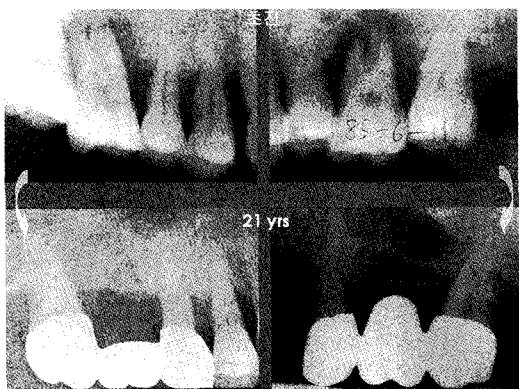

그림 1.

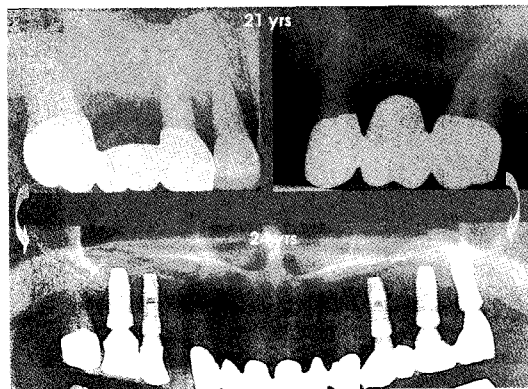


그림 2.

도표 1. 증례1 환자의 지대치 동요도와 저작불편감에 대한 28년간의 추이

	수복 전	수복 후 2년	21~23년	24년	24년 이후
지대치 동요도	동요 2도	동요 0도	동요 1도	2도	발치-임플란트
저작기능	저작불편감	기능적	기능적	저작불편감	기능적
	(그림 1)	(그림 1)	(그림 1-2)	(그림 2)	(그림 2)

### 지대치의 조건 1- 단일지표보다 복합지표를 활용하자

치주치료를 받은 치아의 영속성을 예측함에 있어 사용되던 과거의 단일지표들(치조골흡수, 치근이개부 병변, 치아동요 등)은 예측지표로서의 가치가 통념보다 낮다는 학자들의 연구결과가 1990년대 이후에서 최근

에 이르기까지 발표되었고, 환자별 차이, 동일개체 내에서 치아가 발치되는 시점의 차이 등이 극심하게 나타나는 점이 보고되었다. 단일한 예측지표를 사용하는 것보다 예측지표를 복합하여 치아의 영속성을 예측하는 것이 바람직한 것이라는 것이다. 여러 문헌을 종합적으로 고찰하여 볼 때, 발치를 예측할 수 있는 세 가지 지표로는 초기 치조골수준, 이개부병변, 복근치가 가장 빈도 높게 거론되고 (그림 3, 4), 치아동요도, 지대치 등은 약간 낮은 비중을 차지하고 있다. 지대치로서 치아가 사용될 때 영속성이 떨어짐을 시사하고 있으나 치아상실에 대한 매우 높은 예지성을 나타내지는 않는다는 점을 감안할 때, 임상가들은 보철치료의 지대치를 선정할 때 영속성을 높일 수 있는 지대치를 신중하게 선정할 필요가 있다는 점이 대두된다(그림 3, 4).

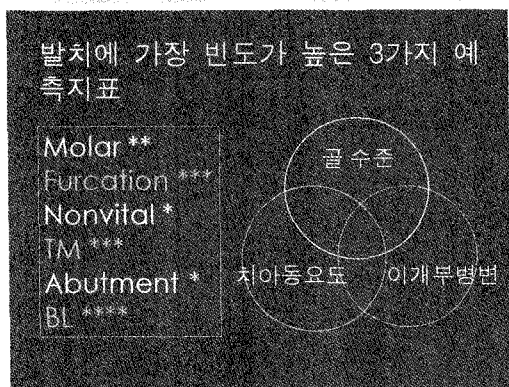


그림 3.

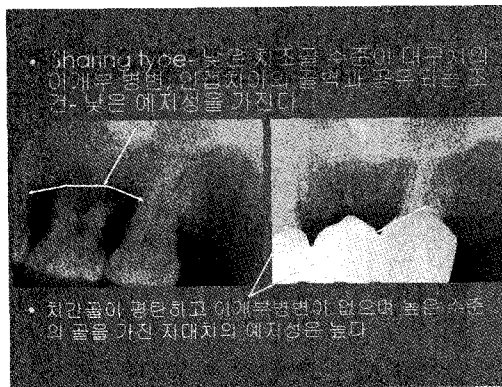


그림 4.

임상가를 위한 특집 1

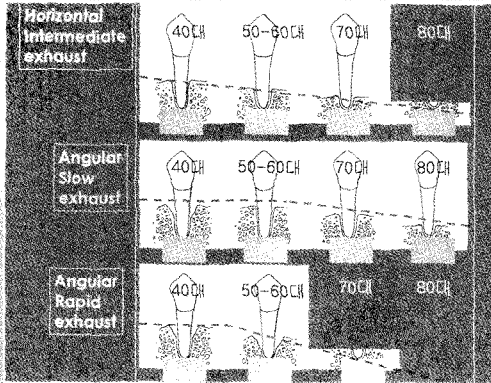


그림 5.

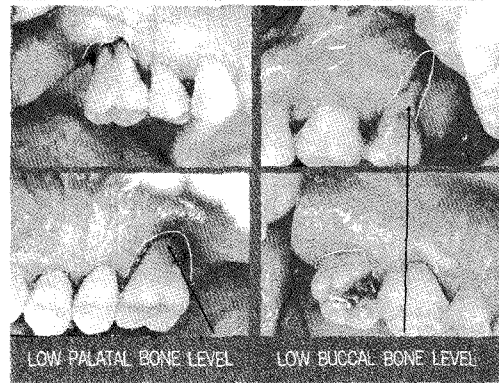


그림 6.

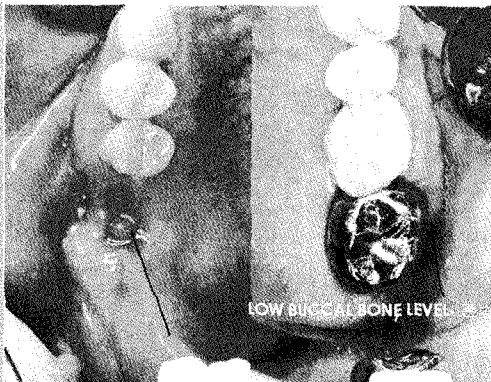


그림 7. LOW PALATAL BONE LEVEL- 5년 후 발치됨

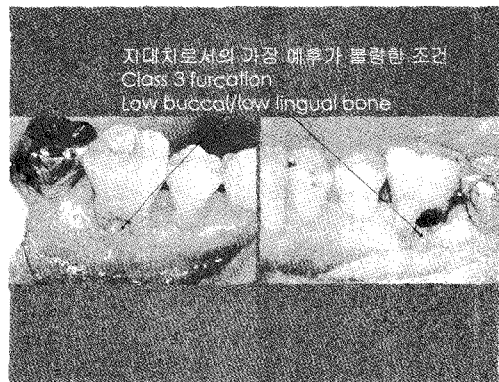


그림 8.

지대치의 조건 2- 골 형태

낮은 치조골이나 수직성 골내상이 치주치료후 평탄한 수평골 형태로 회복 되는 경우 영속성 높은 보철물을 기대할 수 있다. 해결되지 않고 잔존하는 골내상이 3mm 이상 지속될 경우 영속성을 가지는 지대치로서 부적합하다(그림 5). 흡수된 치조골이 어디에 분포하는가는 지대치의 예후에 영향을 미친다(도표 2 참조). 지대치 주위의 낮아진 골 고경이 설측에 편재할 경우

도표 2. 치조골의 수직적 골 흡수 분포(위치)와 지대치의 예후

	최상	양호	불량	최저
순측 치조골	높음	낮음	높음	낮음
설측 치조골	높음	높음	낮음	낮음

예후는 불량해 지고(그림 6~7), 순설측이 동시에 낮은 경우 접시형(saucer type) 골 흡수상을 나타내며 예후가 가장 나쁘다(그림 8).

지대치의 조건 3- 지대치 주위 치은의 생체형(Biotypes)

충분한 각화치은을 확보한 두터운 생체형 치은을 가진 지대치의 영속성은 높다는 것을 감안하여 특히 전치부 수복에 사용되는 지대치의 치은퇴축을 예방하기 위해 생체형 개선에 전략을 집중할 필요가 있다(그림 9~10).

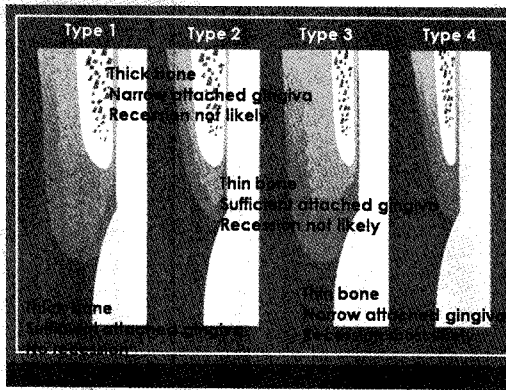


그림 9. Periodontal biotype - Maynard's classification

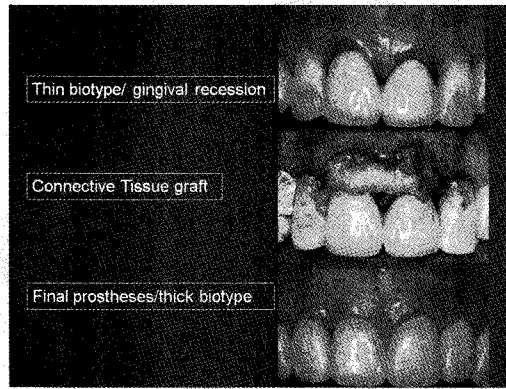


그림 10. 결합조직이식에 의한 치은 생체형 개선

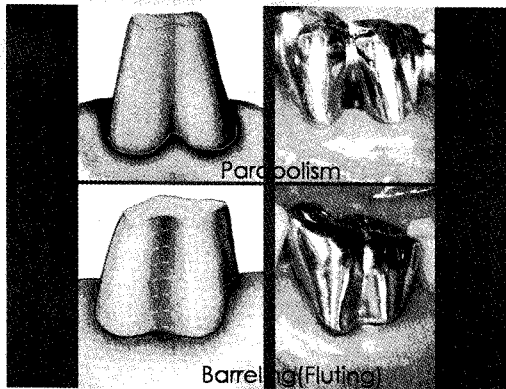


그림 11.

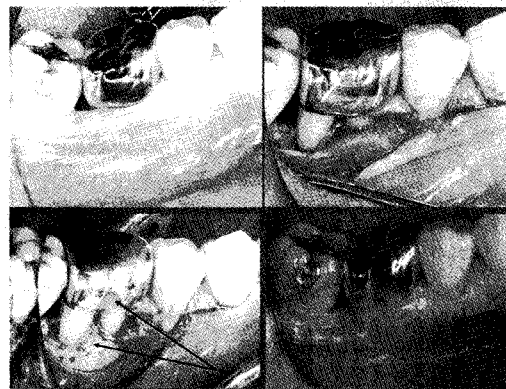


그림 12. Barreling과 parabolism의 형성은 대구치 지대치의 영속성을 높인다

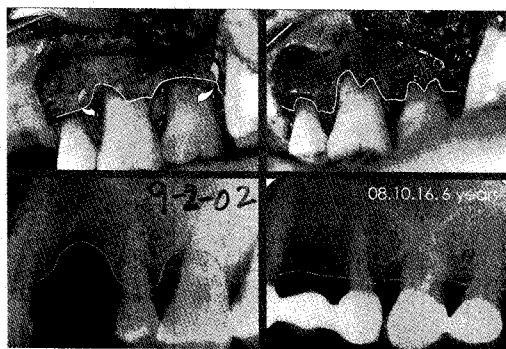

그림 13. Barreling과 parabolism의 형성은 대구치 지대치의 영속성을 높인다

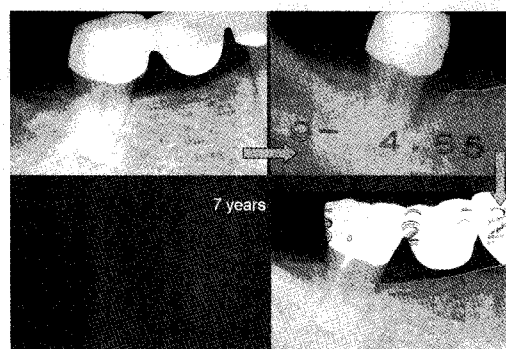


그림 14. 수직성 골내상을 가진 동요치아의 임시고정과 영구고정은 지대치 주변 수평성 골형태를 회복하여 지대치의 영속성을 높인다

#### 지대치의 조건 4- 치간골과 치근이개부 골형태

평탄한 치간골을 가지는 지대치는 수직성 치간골을 가진 경우보다 높은 예지성을 가지므로 지대치 주변

치간골을 평탄화하는 과정이 필요하다. 근 이개부의 생리적 골형태도 barreling과 parabolism 확보에 주력해야 지대치의 영속성을 제고할 수 있다 (그림 11~13).

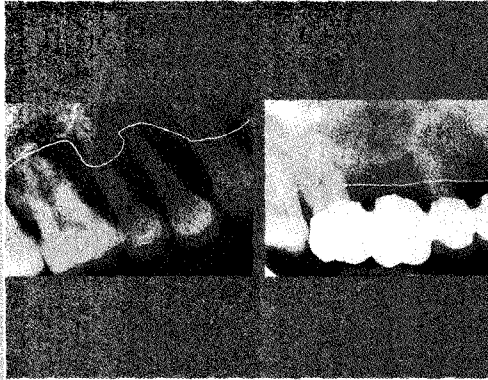


그림 15. 수직성 골내상을 가진 동요치아의 임시고정과 영구고정은 지대치 주변 수평성 골형태를 회복하여 지대치의 영속성을 높인다

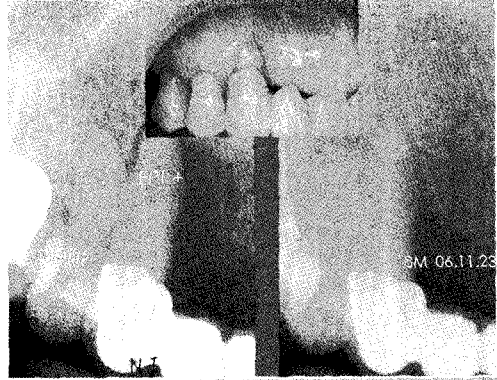


그림 16. 부가적인 근관치료는 치조골 재생에 시너지를 창출하여 지대치의 영속성을 높여준다

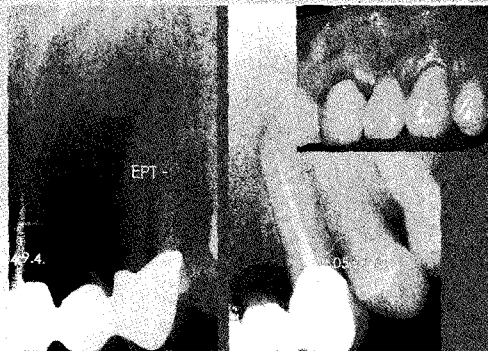


그림 17. 부가적인 근관치료는 치조골 재생에 시너지를 창출하여 지대치의 영속성을 높여준다

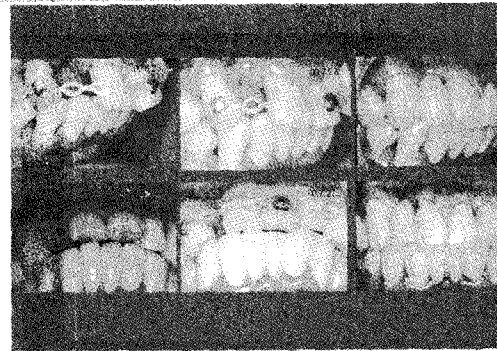

그림 18. 지대치로 활용할 치아에 대한 교정적 치아이동은 골재생의 강력한 시너지 효과를 창출한다.

### 지대치의 조건 5- 지대치 동요도

동요도 1~2도를 가진 저작불편감을 나타내는 지대치 또는 동요도 증가추세의 지대치를 임시 고정하여 평가한 다음 영구고정으로 진입하는 것은 지대치의 영속성을 높이는 전략이다. 특히 지대치 주위에 수직성 골흡수상을 보이는 경우 임시고정을 통해 수평성 치간 골로 회복되는 것을 확인하는 것이 중요하다 (그림 14~15).

### 지대치의 조건 6- 부가적 근관치료

치주질환이 1차적인 증증치주염의 요인으로 작용한

경우에도 부가적인 근관치료는 치조골재생에 시너지를 창출하여 지대치의 영속성을 높여준다 (그림 16~17). 한편 근관치료된 치아를 수복한 경우 부작용이 증가한다는 보고들을 고려할 때 근관치료된 치아의 수복적 필요성을 항상 고려해야 할 필요가 있다. 특히 Greenstein 등은 수복된 치아의 근관활력은 감소될 확률이 높아진다는 점과 이미 근관치료를 받은 지대치의 합병증은 차이가 있으나 증가할 수인이 높다고 보고하고 있다.

### 지대치의 조건 7- 부가적 교정치료

지대치로 활용할 치아에 대한 교정적 치아이동은 골



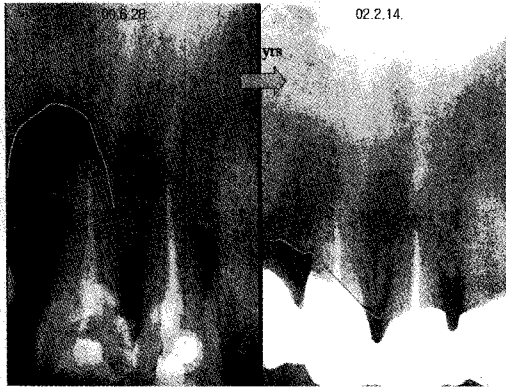


그림 19. 지대치로 활용할 치아에 대한 교정적 치아아동은 골재생의 강력한 시너지 효과를 창출한다

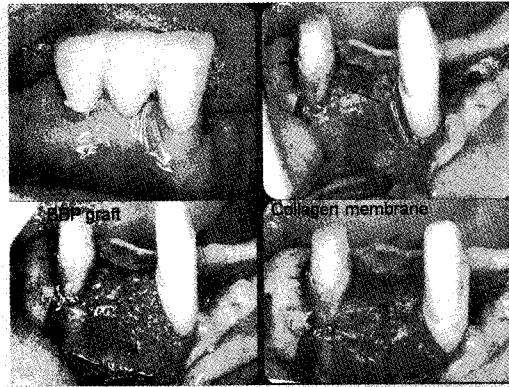


그림 20. 지대치 주위 골내낭에 대한 BBP grafting과 collagen barrier를 병용한 골 재생법

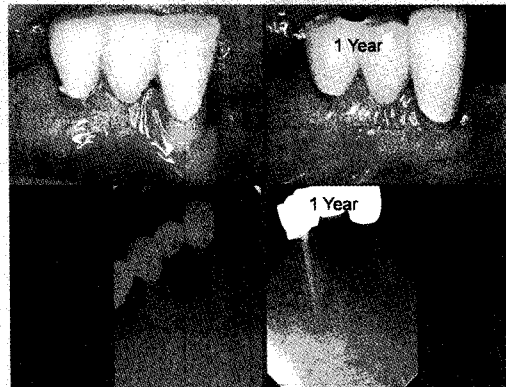


그림 21. 지대치 주위 골내낭에 대한 BBP grafting과 collagen barrier를 병용한 골재생-임상과 방사선 사진

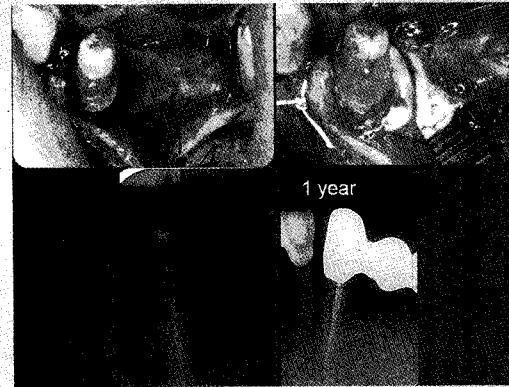


그림 22. 지대치 주위 골내낭에 대한 titanium-reinforced barrier membrane을 이용한 조직재생유도술

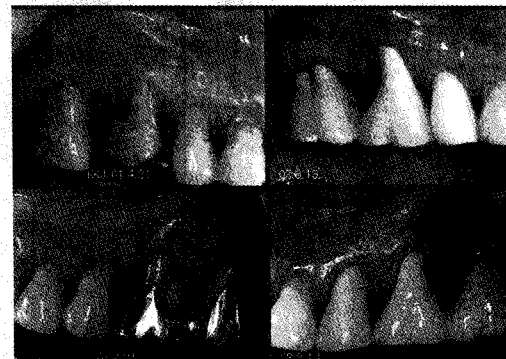


그림 23. 치근절제된 치아를 지대치로 사용하는 경우 파절이 우려

치근절제술의 결과는 예측 가능한가?

Study on root resection	Teeth	Failure	Rate
• Carnevale 1998	488	28	6%
• Buhler 1988	28	9	32%
• Epenstein 1983	34	7	21%
• Langer 1981	100	38	38%
• Hamp 1975	87	0	0%
• Klavan 1975	34	1	29%
• Bergenholtz 1972	45	3	7%

> Endodontic > Perio Dx > Washout

그림 24. 치근절제술의 실패율-치근파절이 가장 흔하다

재생의 강력한 시너지 효과를 창출한다 (그림 18~19). 사용되는 교정력은 다양하여 정출, 압하, leveling, uprighting, approximation 등을 들 수 있고 단독 또는 혼합적인 교정력이 도입된다.

### 지대치의 조건 8- 골내낭의 해결을 위한 재생적 치료

지대치 주위의 골내낭에 대한 가장 바람직한 해결책

임상가를 위한 특집 1

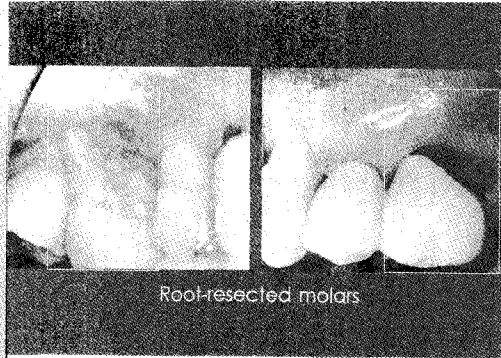


그림 25. 치근절제된 치아를 수복할 경우 최대한 자연치질을 보존한 채 치관부에 국한하여 수복하는 것이 바람직하다

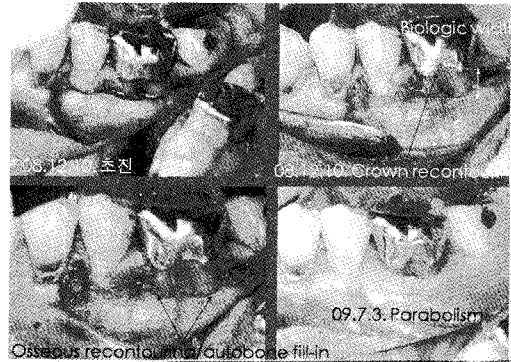


그림 26. 수복-치주 interface

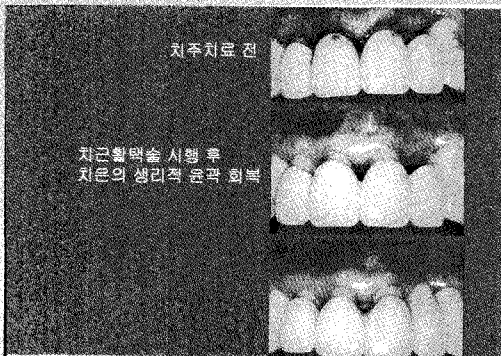


그림 27. 전치부 심미를 고려하는 수복을 계획할 때 치근활택술은 치은 퇴축을 최소화하고 scalloped form을 유지한 상태의 심미보철을 가능케 한다

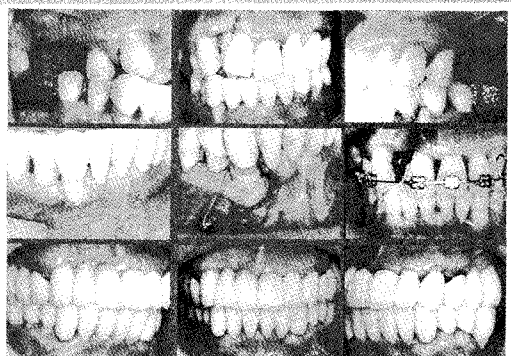


그림 28. Generalized Aggressive Periodontitis-전악고정형수복

은 첨가형 골재생형 치료라고 할 수 있으나 (그림 20~22), 그 장기적 예지성에 대한 보장이 과거보다 최근 회의적인 관점이 지배적이다. 그 주된 이유는 재생된 골의 안정성과 회복된 치간골 형태의 평탄성이 보장되지 않는다는 점이다. 그래서 첨가형-삭제형 병행치료가 추천되는데 이것은 골재생 치료 1년 후 re-entry를 도입하여 재생된 치조골의 윤곽을 생리적 형태로 삭제하는 과정을 병용하는 것을 말한다.

지대치의 조건 7- 치근절제

치근이 절제된 치아는 고정성 보철물의 지대치로 불량한가?

근관치료 후 치근이 절제된 치아의 실패율은 학자에 따라 폭이 넓으나, 대개 10년 이상 관찰한 경우 그 실패율이 급격히 증가한다는 점에서는 일치된 견해를 보인다 (그림 23~25). Saadoun나 Kinsel 또는 Mordohai 등에 의하면, 근관치료 후 치근이 절제된 치근파절의 원인은 brittleness에 기인하므로 파절 방지를 치관부 수복이 추천된다. 치주부착기구가 손상된 동요치아의 경우 저작불편감이 있을 경우나 동요도가 점진적으로 증가되는 경우에 한해 splinting이 적절하다. 이때 저작력이 수복물에 수직적으로 전달되게 고안하는 것이 필수적이다. 과도한 지대치 삭제로 인한 치근파절이 초래될 수 있는데 수복 후 10년 이상 경과하면 survival rate 급격히 감퇴되는 경향

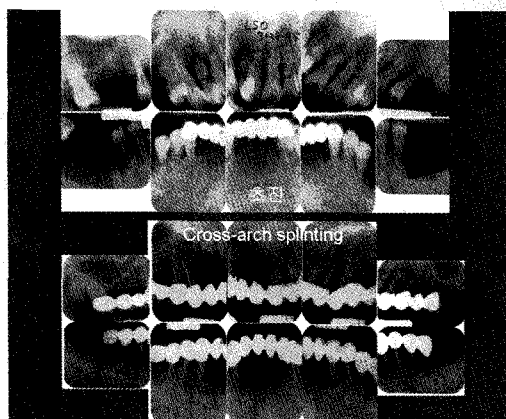


그림 29. Generalized Aggressive Periodontitis-전악고정형수복

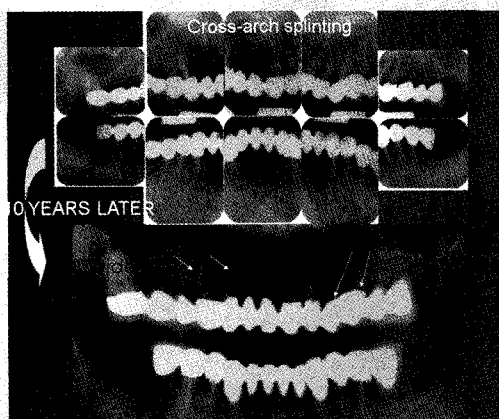


그림 30. Cross-arch splinting 10Y- 수복물지지상실, 치주질환 재발

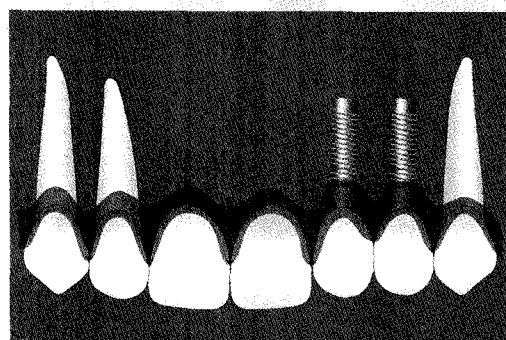


그림 31. papillae tip에서 치간치조골정간의 거리  
- 자연치, pontic, 임플란트에 적용

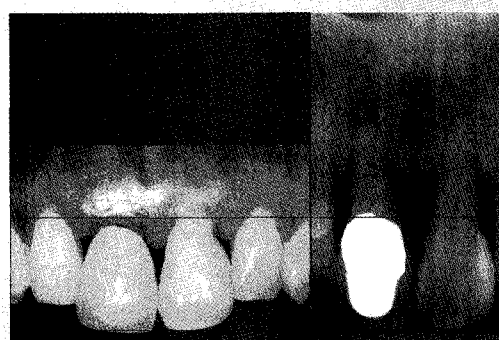


그림 32. 치간골 지대치와 pontic의 디자인을 위한 상호 계측과정

이 있으므로 장기적인 안목에서 예후를 판정하는 것이 절실하다.

### 지대치의 조건 8- 수복물과의 상호보호적인 interface

수복물과 치주조직이 상호 보호적인 (mutually protective) 관계성을 유지하기 위해, 생물학적 폭경 확보, 변연적합도, 수복물의 생리적 윤곽 (그림 26), 치은의 두터운 생체형 확보 전략을 수립하는 것이 수복물의 영속성을 높이는 데 필수적이라고 John Kois는 주장한다. 전치부 심미수복 후에도 치은의 생체형은 장기적 치은퇴축을 예측하는 지표가 될 수 있다. 전술한 바 구치부 수복에서 fluting과 parabolism을

고려한 수복물 고안에 수복물의 영속성을 높이는 데 긴요한 요점이다 (그림 9~10, 그림 27).

### 지대치의 조건 9- 전략적 가치

Saadoun은 전략적 가치를 판정하는 일에 치주적인 요소, 심미적인 요소, 수복적 고려, 잔존치의 수와 분포, 골내낭의 수, 치아동요도 등을 거론한다. 특히 crown-to-root ratio가 심하게 축소된 경우는 abutment로 부적합한 데 그 이유는 다음과 같은 조건들에 기인한다.

- 1) 치주질환이나 치주치료
- 2) 짧거나 conical 형태의 치근



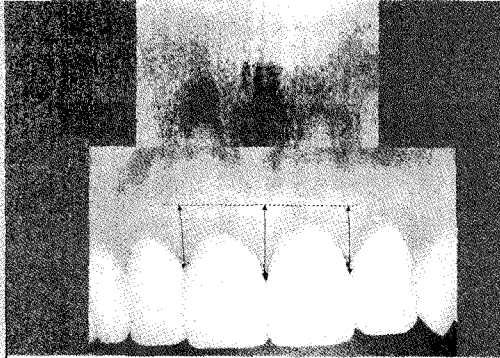


그림 33. 치간골 지대치와 pontic의 상호관계를 고려하는 customized 심미수복 디자인을 위한 계측과정

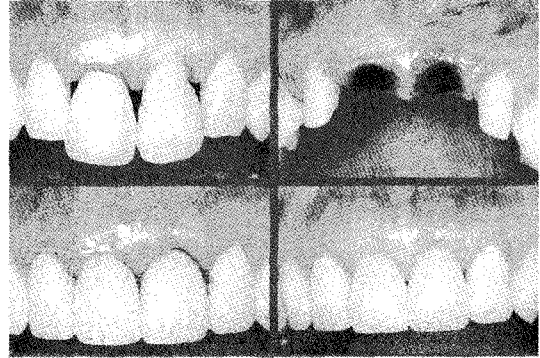

그림 34. 치간골 지대치와 pontic의 디자인을 고려한 심미보철

### 3) 비생리적인 crown 형태

지대치 삭제과정에서 이러한 약점을 보전하기 위한 교정적 정출 전략은 임상가들이 적극 도입할 필요가 있다.

### 지대치의 조건 10- cross-arch fixed bridgework 수복에 대한 재고

수개의 증가된 동요를 가진 수개의 잔존치를 고정하여 전악 고정형 수복으로 회복하는 Lindhe 기법은 최근에 Nevins 등에 의해 도전받고 있다. 주된 이유는 파절, 치근단병소 재발, 치주질환 진행 등이며 특히 10년이 경과하면 급격히 증가된다는 점이다. 임플란트의 대안이 제시되면서 그 회의는 절정에 달한다. 매우 정교하게 고안된 이중금관형 전악고정형 수복은 가치가 있으나 기술적으로 매우 까다롭다. 특히 서구와 식생활문화가 다른 한국상화에서 적용되기 어려운 한계점을 가지고 있다(그림 28~30).

### 지대치 조건 11- 전치부 지대치의 치간유두와 관련된 심미성

Salama, Tarnow, Kan 등에 의한 일련의 연구

를 종합해 보면 그림 31과 같이 치간유두에 적합한 치가골정의 거리를 다양한 상황에서 설정해야 한다고 주장한다. 따라서 자연치나 임플란트에서 치간유두의 심미성을 회복하고자 지대치와 pontic을 디자인할 때 이 계측치를 고려하여 지대치를 선정하는 것이 바람직하다(그림 32~34).

### 나가면서

Dan Lundgren은 치주치료의 조기개입으로 치아를 최대한 오래 살리면서 (survival) implant 수복을 늦추는 것이 현명한 일이라 제안한다. 인간의 수명은 한계가 있기 때문에 치아의 기능이 감축된 조건하에서도 얼마든지 생체적합적 (biocompatible) 저작기능을 수행해 나갈 수 있다. 최대한 자연치 지대치를 유지하다가 환자 개체의 연령을 고려하여 어느 시점에서 발치를 하고 implant로 개입하는 것이 좋을 것인가 개별화된 치료계획을 수립하는 것은 임상가의 프로페셔널리즘에 관한 문제다.

(사진 20~22를 대여해 주신 부산치대 치주과 김우진 선생님께 감사합니다)

## 참 고 문 헌

1. Saadoun A. Management of furcation involvement. J Western Society of Periodontology 33:91-121, 1985.
2. Saadoun A. Periodontal and restorative considerations in strategic extractions. Compendium 2:48-55, 1981.
3. Lundgren D, et al. To save or to extract, that is the question. Periodontology2000 47:27-50, 2008.
4. Mordohai N, et al. To extract or not to extract? Factors that affect individual tooth prognosis. J California Dental Association 33:319-328, 2005.
5. Greenstein G, et al. When to save or extract a tooth in the esthetic zone. Compendium 29:136-145, 2008.
6. Salama H, et al. The interproximal height of bone: a guidepost to predictable aesthetic strategies and soft tissue contours in anterior tooth replacement. Pract Periodontics Aesthet Dent 10:1131-1141, 1998.
7. Kinsel RP, et al. The treatment dilemma of the furcated molar. Int J Oral Maxillofac Implants 13:322-332, 1998.
8. Kois J. Predictable single-tooth peri-implant esthetics: five diagnostic keys. Compend Contin Educ Dent 25:895-900, 2004.