

# 랫드에 투여된 규회석이 호흡기계에 미치는 영향 연구

정용현<sup>†</sup> · 한정희 · 강민구 · 이성배 · 김종규 · 김현영 · 양정선

산업안전보건연구원 화학물질안전보건센터

## Toxicity study of Wollastonite to the Respiratory Systems in Sprague-Dawely Rats

Yong Hyun Chung<sup>†</sup> · Jeong Hee Han · Min Gu Kang · Sung Bae Lee · Jong Kyu Kim · Hyeon Yeong Kim · Jung Sun Yang

*Chemical Safety and Health Research Center, Occupational Safety & Health  
Research Institute*

Occupational exposure to wollastonite can occur during its mining, processing and using. Wollastonite was analyzed for its physicochemical properties by transmission electron microscope and scanning electron microscope equipped with energy dispersive X-ray spectrometer. Wollastonite fibers were  $3.3\mu\text{m}$  in diameter(av.) and were  $30.5\mu\text{m}$  in length(av.). The atomic composition of wollastonite was Si 56.41% and Ca 43.59%. Respiratory toxicity of wollastonite has been studied in term sequential in Sprague-Dawely rats. UICC chrysotile (average diameter  $0.03\mu\text{m}$ , average length  $2.93\mu\text{m}$ ) was applied as the positive control. The effects of 2mg wollastonite on respiratory system and pathological changes were evaluated after 1, 4, 8, 12 weeks instilled into rat lungs. Inflammation response broke out from 1 week after instilled with wollastonite

and the pathological examination further showed increased legions of granulomatous inflammation after 4 weeks, but decreased granulomatous inflammation after 8 weeks, whereas chrysotile induced progressive interstitial granulomatous inflammation and fibrosis as a function of time.

Key Words: Wollastonite, rat, intratracheal instillation.

접수일: 2010년 3월 11일, 채택일: 2010년 10월 18일

† 교신저자: 정용현( 대전시 유성구 문지동 104-8번지 산업안전보건연구원,  
Tel: 042-869-0344, Fax: 042-863-9001, E-mail: ch935@kosha.net )

## I. 서론

최근 건축물의 천장재나 뿔칠재로 사용량이 늘고 있는 규회석(CAS No. 13983-17-0, wollastonite,  $\text{CaSiO}_3$ )은 대표적인 규산칼슘(calcium silicate)으로 괴상 혹은 판상 결정으로 산출되는 규산염광물이다(Maxim과 McConnell, 2005). 규회석의 비중은 2.87~3.09 이며, 순수한 규회석은 1540°C에서 녹는다(NYCO Minerals, 2004). 노출기준 10mg/m<sup>3</sup> (노동부 고시 제 2007-25호)으로 관리되고 있는 규회석은 탭크와 같이 광물의 생성과정에서 석면이 함유될 수 있는 광물임에도 불구하고 석면 함유 유무 확인은 미흡한 실정이다.

규회석의 생산은 1950년대에 핀란드에서 생산되기 시작하여 1980년대 중반까지는 미국이 전 세계 규회석의 대부분을 생산하였으며 2000년도의 전 세계 규회석 생산량 605,000톤 중 미국이 130,000톤을 생산하였다(DiFrancesco 와 Virta, 2004). 2003년도 주요 생산국은 중국(48%), 미국(24%), 인도(20%), 멕시코(6.4%) 등이며 우리나라에서도 적은 양이지만 생산되었다(Virta, 2003). 규회석은 채광하여 선광한 후 스테아린산염(stearates), 티탄산염(titanates) 등으로 표면을 처리하여 상품성을 높일 수도 있으며, 생석회에 석영, 탄산칼슘, 칼슘 수화물 등을 섞어서 만드는 인조 규회석은 벨기에, 브라질, 중국, 독일 등에서 생산되고 있다(Fattah, 1994). 규회석 중 길이 직경 비(aspect ratio)가 큰 규회석은 내화용 벽 판재, 시멘트 제품, 마찰재 등으로 사용되고, 분말 형태의 규회석은 세라믹, 야금용, 단열재, 외벽재, 지붕 타일 등으로 사용된다(Fattah, 1994). 미국에서 규회석은 플라스틱 강화용 충전제(37%), 세라믹(28%), 페인트(10%), 야금용(10%), 마찰재(9%) 기타(6%) 등에 주로 사용되고 있다(Virta, 2003). 중국에서는 나무 펄프 대용품으로 규회석이 사용되고 있다(Anonymous, 2003).

규회석의 동물 발암성시험결과를 살펴보면, Stanton 등(1972, 1981)이 랫드의 흉막 표면에 캐나다산 규회석을 시험동물 당 40mg 씩 분산시키고 2년 후 관찰한 시험 결과에서 늑막육종(pleural sarcomas)이 나타났다는 보고가 있었지만, 규회석에 대한 물리화학적 특성조사와 석면 오염 여부에 대한 조사가 충분히 이루어지지 않은 결과로 판단한 IARC에서는 1987년에 이 시험을 근거로 '규회석은 제한적이지만 동물 발암 증거가 있다'고 한 결론을 1997년에 수정하여 '규회석은 동물 발암 증거가 충분하지 않다'로 수정 변경하였으며, 다른 연구자의 발암성시험결과(Pott 등 1987; Muhle 등 1991; Rittinghausen 등 1991; McConnell 등 1991; Adachi 등 2001)에서도 음성으로 나타났지만, 사람이나 동물의 폐에 대한 규회석의 독성은 아직 잘 알려져 있지 않다(Warheit 등 1984; Aslam 등 1995).

규회석은 광물 생성 과정에서 발암성 물질인 석면을 함유할 수 있다. 특히 결정 실리카(crystalline silica)나 투각섬석(tremolite)과 같은 발암물질과 혼합되어 있는 규회석에 노출되면 치명적일 수 있다(Simandl 등 1999). 뉴욕 규회석 광산에서는 투각섬석이 국소적으로 발견된 적이 있다(Anonymous, 2002; CNX marketlink, 2002; Simandl 등 1999). 이 광산에서 투각섬석이 발견된 이후로 NYCO Minerals은 투과전자현미경(TEM) 검사로 규회석 중 석면 함유 검출 유무를 확인하고 있다. 미국 광산안전보건국(Mine Safety and Health Administration)에서는 섬유상물질을 함유하고 있거나 섬유형태로 발생할 수 있는 물질 150여개를 선정하고 있으며(Bank, 1980), 미국산업안전보건연구소(NIOSH, National Institute for Occupational Safety and Health)은 1981년~1983년에 약 70,000명의 근로자가 규회석에 노출되었을 것으로 평가하고 있다. 그동안 규회석 취급근로자에 대한 역학조사 결과에 의하면, 핀란드의 규회석 광산과 규회석 제분소에서 평균 25년 동안 근무한 49명의 근로자를 대상으로 수행한 유병률조사에서(Huuskonen 등 1982, 1983a, 1983b; Huuskonen 와 Tossavainen, 1996; Koskinen 등 1997) 규회석의 노출기간과 폐 기능 변화와는 관련성을 찾을 수가 없었으며, 규회석이 폐에 섬유증(fibrosis)을 유발한다는 증거를 찾을 수 없었고, 1년 이상 근무한 근로자 238명을 대상으로 한 사망률조사에서도 규회석과 사망률과의 인과관계는 찾을 수 없었다. 미국(Shasby 등, 1979; Hanke 와 Sepulveda, 1983; Hanke 등 1984)에서 수행한 규회석 유병률조사에서도 진폐증(pneumoconiosis)과 인과관계를 찾을 수는 없었지만, 최근 우리나라에서 건축자재로 사용량이 늘고 있는 규회석은 건물 해체 제거 작업을 할 때 다양한 형태로 비산 가능성이 높은 물질이다.

본 연구는 미국에서 수입되어 천장재로 사용 중인 규회석을 수집하여 전자현미경과 EDS로 정밀 분석하여 규회석 내 석면 함유 유무를 확인하고 규회석의 형태, 크기 분포, 구성 성분 등의 물리화학적 특성을 분석한 후, 랫드의 기도 내로 규회석을 투여하여 규회석이 폐 조직에 미치는 영향과 특성을 평가하고자 하였다.

## II. 재료 및 방법

### 1. 시험물질

시험물질은 미국에서 수입되어 천장재로 사용되고 있는 규회석을 사용하였으며, 양성 대조물질로 사용한 백석면 표준품은 General Science Cooperation(Tokyo, Japan)에서 구입한 Union Internationale Contre le Cancer(UICC) 백석면을 사용하였다.

1) 특성 분석을 위한 시료제작

수집한 시료는 Sakai 등(1991)의 시료제작 방법에 따라 각 시료를 막자사발에서 잘게 부수어, 증류수 100ml가 들어 있는 유리병에 1mg 씩 넣고, 2시간 동안 초음파발생기(SWEEPZONE, Quantrex S280)로 분산시킨 후, polycarbonate membrane filter(Millipore GTTP 02500, nuclepore filter, pore size 0.2 $\mu$ m, diameter 25mm)에 흡인 여과하였다. 여과된 필터를 건조한 후 진공증착기(EMITECH, K950)를 사용하여 탄소막을 입히고, 그 필터를 carbon coated nickel grid(EMS CF200-Ni, diameter 3mm, 200mesh) 위에 올려놓고 chloroform vapor를 이용하여 12시간 동안 용해한 후 건조시켰다.

2) 분석 방법

제작된 grid는 EDS(Energy Dispersive X-ray Spectrometer, HORIBA, 7099H)가 장착된 투과전자현미경(TEM, HITACHI H-7100FA)을 사용하여 분석하였다. 투과전자현미경의 가속 전압은 100kv로 하였다. 각 시료는 투과전자현미경으로 전반적으로 관찰한 후 10,000배~5,000배율에서 길이와 직경의 비율이 3:1이 넘는 20개의 섬유를 임의로 선정하여 섬유의 길이와 직경 등의 특성을 파악하고, EDS로 각 섬유의 구성 성분 비율(atomic %)을 분석하였다. 시험물질의 외형은 주사전자현미경(SEM, HITACHI S-3000N)로 관찰하였다.

2. 시험동물 및 사육환경

시험동물은 특정병원체 부재동물(Specific Pathogen Free, SPF) Sprague-Dawley 수컷 7주령 랫드를 중앙실험동물(주)에서 분양받아 barrier system 동물실에서 14일간 순화시킨 후 건강한 동물을 선별하여 사용하였다. 시험동물은 체중을 지표로 군별 체중편차가 최소화 되도록 하여, 대조군 20마리, 백석면 투여군 20마리, 규회석 투여군 20마리 등으로 군을 구성하였다. 각 군의 시험동물은 시험물질을 기도내로 1회 투여한 후 1주, 4주, 8주, 12주에 각 군별 5마리의 시험동물을 희생시켰다.

동물사육실은 온도 22 $\pm$ 3  $^{\circ}$ C, 상대습도 50 $\pm$ 20%, 환기회수 13~18회/hr, 조명시간 12시간(오전 9시~오후 9시) 및 조도 150~300Lux로 설정되었으며, 사료는 방사선 멸균된 실험동물용 고형사료(Labdiet 5002PMI)를 구입하여 자유롭게 섭취시켰다. 물은 미세여과기 및 자외선을 이용하여 여과시킨 상수도수를 자유로이 섭취시켰다. 모든 동물은 전 시험기간 동안 스테인레스 망사육상자(280W $\times$ 500L $\times$ 200Hmm)에 1마리씩 수용하였다. 시험기간 중 개별케이지에는 시험번호 및 동물번호를 기입한 개체식별 라벨을 붙였다.

3. 투여경로 및 투여방법

시험물질은 잘게 갈아서 멸균하여 시험동물 한 마리당 2mg을 생리식염수(saline) 0.3ml로 희석하여 Ketamin(유한양행)으로 마취한 시험동물의 기도 내로 투여(intratracheal instillation)하였다(Bellmann 등, 1997).

4. 체중측정 및 임상증상관찰

시험동물에 대한 임상증상관찰은 동물도입 후 매일 1회 모든 시험동물을 관찰하였다. 체중측정은 군분리시와 시험물질 투여 후 매 1주마다 12주간 측정하였다.

5. 병리검사

1) 육안 검사

시험물질 투여 후 1주, 4주, 8주, 12주 등 시험경과별로 모든 시험동물에 대하여 에어레인(Isoflurane, Ilsung Pharm, Korea)을 사용하여 시험동물을 마취시킨 후 복대동맥에서 채혈하고 복강 및 흉강 내 전 장기에 대하여 육안 검사를 하였다.

2) 장기중량 측정 및 조직 검사

각 군별 시험동물은 시험물질 투여 후 1주, 4주, 8주, 12주에 희생시켜 폐 중량을 측정하였다. 채취한 폐 장기는 10% 중성 포르마린 용액에 고정하였다. 고정된 오른쪽 폐 장기조직은 탈수한 후 파라핀으로 포매하고 마이크로톰으로 박절하여 Masson's trichrome 염색을 하여 광학현미경으로 관찰하였다.

6. 통계처리

시험물질 분석, 체중, 폐 무게 등의 시험결과는 평균과 표준편차로 표시하였으며, 일원 배치 분산분석(one-way ANOVA)에서 유의성이 인정된 자료는 Dunnett 다중비교법을 이용하여 유의성을 검정하였다. 폐내 fiber 분석은 t-test로 유의성을 검정하였다.

III. 연구결과

1. 시험물질 특성분석

전자현미경을 이용하여 시험물질의 물리화학적 특성을 분석한 결과, 시험물질로 사용한 규회석에는 석면이 함유되어 있지 않았으며, 규회석(평균직경 3.3 $\mu$ m, 평균길이 30.5 $\mu$ m)은 백석면(평균직경 0.03 $\mu$ m, 평균길이 2.93 $\mu$ m)에 비하여 직경은 100배 이상, 길이는 10배 이상 큰 직선 형태를 보였다(table 1, figure 1). 크기 분포를 관찰한 결과에서는 백석면은 직경이

**Table 1. Size and element composition of chrysotile and wollastonite.**

	Diameter ( $\mu\text{m}$ )	Length ( $\mu\text{m}$ )	Element Composition (Atomic %)
Chrysotile (n=20)	0.030 $\pm$ 0.015	2.93 $\pm$ 2.83	Mg 58.07 $\pm$ 0.82 Si 40.50 $\pm$ 0.92 Fe 1.43 $\pm$ 0.13
Wollastonite (n=20)	3.3 $\pm$ 2.4	30.5 $\pm$ 25.3	Si 56.41 $\pm$ 2.48 Ca 43.59 $\pm$ 2.48

All values are expressed as mean  $\pm$  SD

**Table 2. Diameter distribution instilled wollastonite and chrysotile.**

	diameter ( $\mu\text{m}$ )		
	<1.0	1.0-5.0	$\geq$ 5.0
Chrysotile (n=20)	100%	-	-
Wollastonite (n=20)	15%	50%	35%

**Table 3. Length distribution instilled wollastonite and chrysotile.**

	length ( $\mu\text{m}$ )		
	<10	10-50	$\geq$ 50
Chrysotile (n=20)	85%	15%	-
Wollastonite (n=20)	15%	55%	30%

모두 1 $\mu\text{m}$  미만(평균직경 0.03 $\mu\text{m}$ )이었으며 길이가 10 $\mu\text{m}$  미만(평균길이 2.93 $\mu\text{m}$ )인 것이 85 % 였다(table 2, 3). 규회석은 직경이 1~5 $\mu\text{m}$ (평균직경 3.3 $\mu\text{m}$ )인 것이 50% 였으며 길이가 10~50 $\mu\text{m}$ (평균길이 30.5 $\mu\text{m}$ )인 것이 55% 였다(table 2, 3). 시험물질의 구성원소를 분석한 결과에서는 백석면은 Mg(58.07%)와 Si(40.50%), Fe(1.43%)으로 나타났으나, 규회석은 Si(56.41%)와 Ca(43.59%)로 나타났다(table 1).

## 2. 체중 변화

시험물질 투여 후 1주일 간격으로 체중을 측정하여 대조군과 시험군 간의 체중 변화를 비교한 결과, 백석면 투여군과 규회석 투여군 등 모든 시험군에서 대조군과 유의한 차이가

나타나지 않았다(figure 2).

## 3. 병리검사

### 1) 폐 무게 변화

시험물질을 투여한 후 시간경과별로 오른 쪽 폐 무게를 측정하여 체중에 대한 폐 무게 %를 구한 상대 장기무게를 비교한 결과(table 4), 백석면 투여군은 투여 후 1주군의 폐(p<0.01)와 투여 후 4주군의 폐(p<0.05) 그리고 투여 후 8주군의 폐(p<0.01)에서 대조군에 비하여 유의한 폐 무게의 증가를 보였으나 투여 후 12주군에서는 유의한 변화는 없었다. 규회석 투여군에서는 투여 후 1주군의 폐 (p<0.05)와 투여 후 4주군의 폐(p<0.05)에서 대조군에 비하여 유의한 폐 무게의 증가를 보

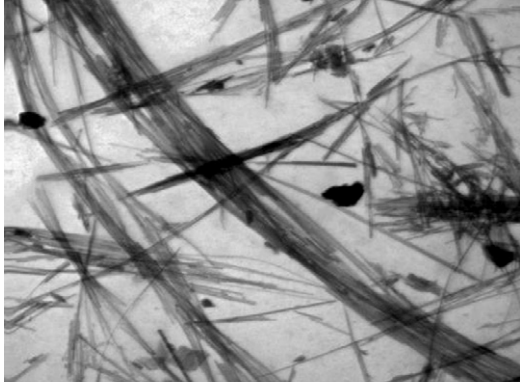



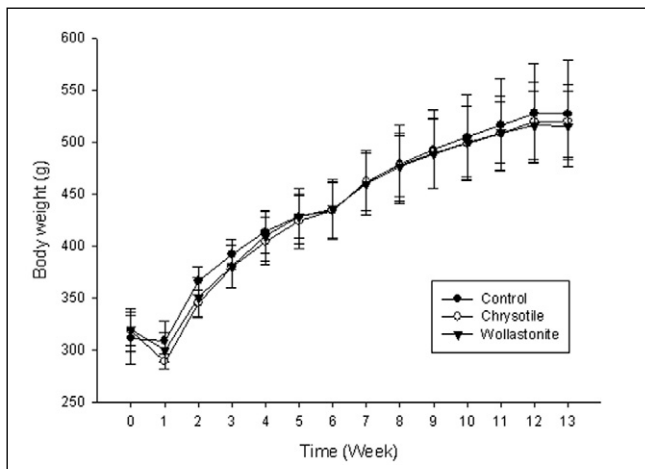
Material (Magnification)	TEM Image	SEM Image
Chrysotile (×10,000)		
Wollastonite (×5,000)		

Figure 1. TEM & SEM Image of chrysotile and wollastonite.



All values are expressed as mean ± SD

Figure 2. Body weight change of SD male rats after instillation.

였으나 투여 후 8주군과 투여 후 12주군에서는 유의한 변화가 없었다.

### 2) 임상관찰 및 육안검사

시험물질 투여 후 시험동물에 대한 임상관찰 결과, 시험물질에 의한 특별한 임상증상은 관찰되지 않았으며, 시험물질 투여 후 시간 경과별로 시험동물을 희생하여 시험동물의 장기에 대한 육안 검사에서 시험물질에 의한 특별한 증상은 관찰되지 않았다.

### 3) 조직 병리검사

시험물질 투여 후 시간 경과별로 각 군당 5마리씩의 시험동물을 희생하여 오른쪽 폐 조직을 절취하여 조직표본을 제작하여 광학현미경으로 관찰한 결과(table 5), 백석면을 투여한 군에서는 투여 후 1주에는 3마리에서 심한 육아종성 염증 (granulomatous inflammation)이 나타났으며 1마리에서는 경미한 육아종성 염증이 나타났다. 투여 후 4주에서도 1마리에서 심한 육아종성 염증이 나타났으며 2마리에서는 중간 정도

**Table 4. Lung weight of SD male rats after instillation.**

		Absolute right lung weight (unit : mg)	Relative right lung weight (unit : %)
Control	1 week	840.6 ± 52.86	0.227 ± 0.015
	4 weeks	909.8 ± 47.01	0.207 ± 0.010
	8 weeks	920.4 ± 69.92	0.201 ± 0.019
	12 weeks	1171.2 ± 119.6	0.219 ± 0.029
Chrysotile	1 week	992.6 ± 70.42**	0.280 ± 0.025**
	4 weeks	1025.2 ± 61.08*	0.242 ± 0.023*
	8 weeks	1135.0 ± 35.52**	0.236 ± 0.014**
	12 weeks	1159.0 ± 60.92	0.227 ± 0.008
Wollastonite	1 week	930.0 ± 102.0	0.255 ± 0.020*
	4 weeks	944.4 ± 80.20	0.220 ± 0.008*
	8 weeks	986.4 ± 81.34	0.202 ± 0.017
	12 weeks	1037.8 ± 107.1	0.198 ± 0.021

All values are expressed as mean ± SD

Significant differences as compared with control : \*\* p < 0.01, \* p < 0.05

**Table 5. Histopathological finding of lungs of SD male rats after instillation.**

	Control		Chrysotile		Wollastonite	
	granulomatous inflammation	fibrosis	granulomatous inflammation	fibrosis (slight)	granulomatous inflammation	fibrosis (slight)
1week	0/5	0/5	***3/5		***1/5	
			*1/5	3/5	*1/5	0/5
4weeks	0/5	0/5	***1/5		***1/5	
			**2/5		**1/5	
8weeks	0/5	0/5	*1/5	4/5	*2/5	0/5
			***4/5		***1/5	
12weeks	0/5	0/5	***4/5	5/5	*1/5	1/5
			**1/5		*1/5	
12weeks	0/5	0/5	***4/5	5/5	*1/5	0/5
			**1/5			

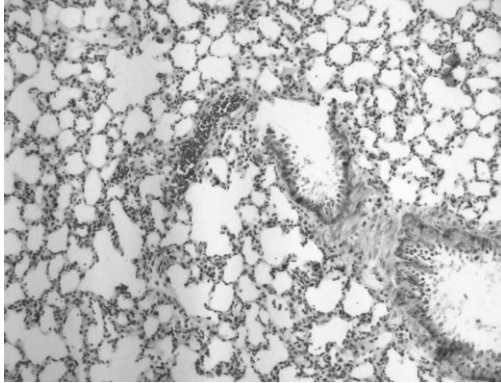
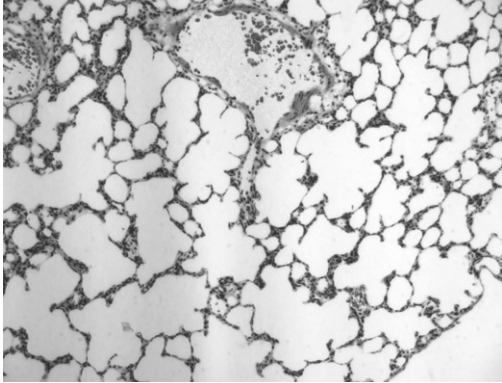
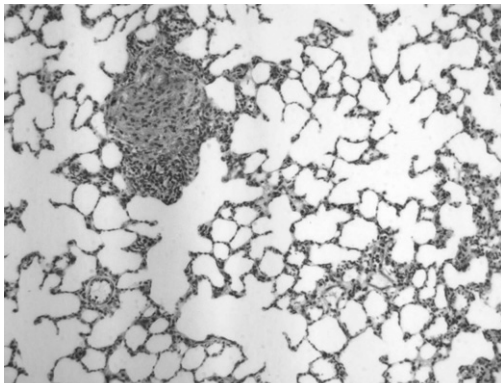
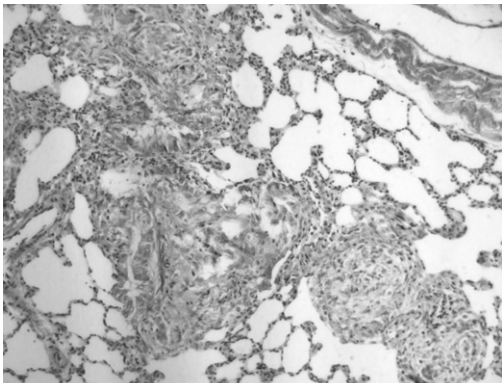

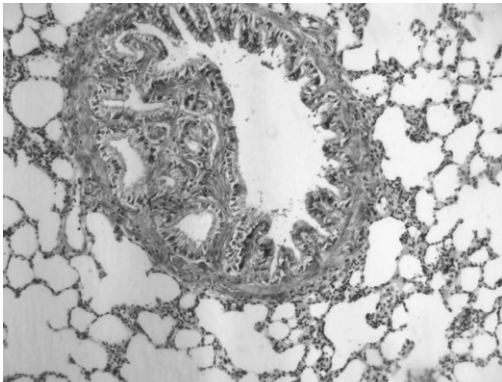
Histopathological finding animal numbers/total animal numbers

\*\*\* : severe, \*\* : mild, \* : slight

의 육아종성 염증이 나타났고, 1마리에서는 경미한 육아종성 염증이 나타났다. 투여 후 8주에서도 4마리에서 심한 육아종성 염증이 나타났으며 1마리에서는 중간 정도의 육아종성 염증이 나타났다. 투여 후 12주에서도 4마리에서 심한 육아종성 염증이 나타났으며 1마리에서는 중간 정도의 육아종성

염증이 나타났다.

규회석을 투여한 군에서는 투여 후 1주에는 1마리에서 심한 육아종성 염증이 나타났으며 1마리에서는 경미한 육아종성 염증이 나타났다. 투여 후 4주에도 1마리에서 심한 육아종성 염증이 나타났으며 1마리에서는 중간 정도의 육아종성

	1 week	4 weeks
Control		
Chrysotile		
Wollastonite		

**Figure 3-1. Histopathology of the lung of SD male rats after instillation (Masson' trichrome, X 100). chrysotile (1, 8 weeks) ; granulomatous inflammation and slight fibrosis, wollastonite (1, 8 weeks) ; slight granulomatous inflammation.**

염증이 나타났고 2마리에서는 경미한 육아종성 염증이 나타났다. 투여 후 8주에서는 1마리에서 심한 육아종성 염증이 나타났으며 1마리에서는 경미한 육아종성 염증이 나타났다. 투여 후 12주에서는 1마리에서만 경미한 육아종성 염증이 나타났다.

폐조직의 섬유화를 감별하기 위하여 Masson's trichrome 염색을 하여 광학현미경으로 관찰한 결과(**figure 3, table 5**)에서

는 백석면을 투여한 군은 투여 후 1주군 중 3마리, 투여 후 4주군 중 4마리, 투여 후 8주군 중 5마리, 투여 후 12주군 중 5마리의 시험동물에서 미약한 섬유증(fibrosis)를 관찰할 수 있었으나, 규회석 투여군에서는 규회석 투여 후 8주군 중 1마리에서만 미약한 섬유증이 관찰되었다.

염증의 분포는 백석면 투여군에서는 투여 후 1주군부터 12주군까지 대부분의 시험동물에서 폐포 간질에서 염증이 나

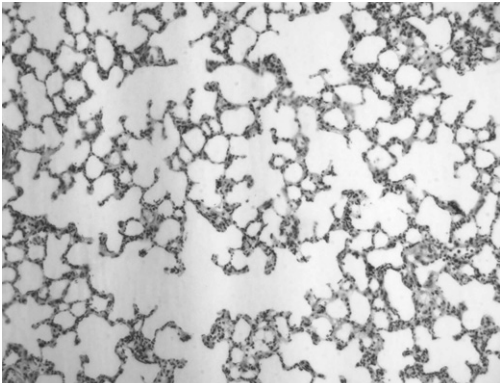
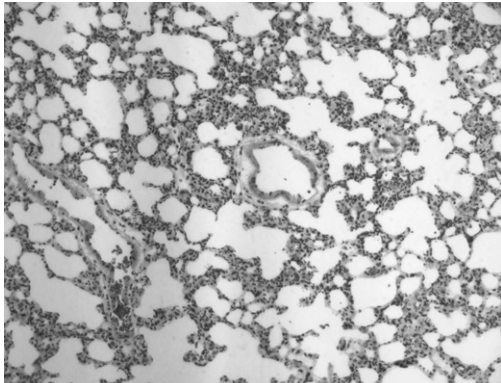
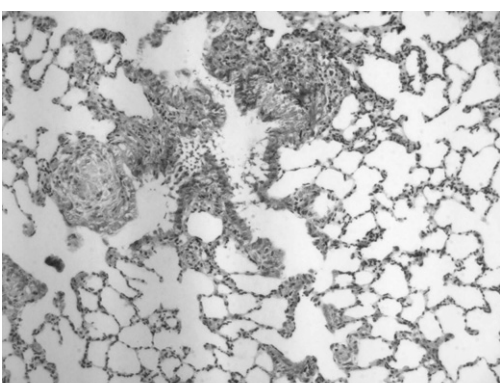
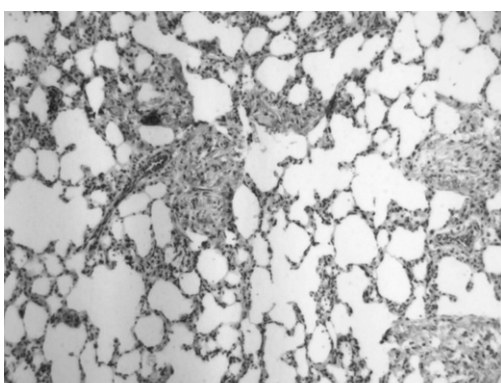
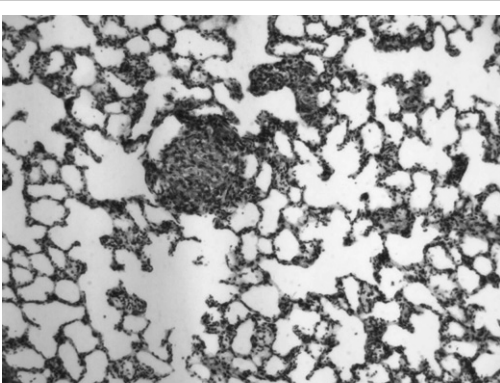
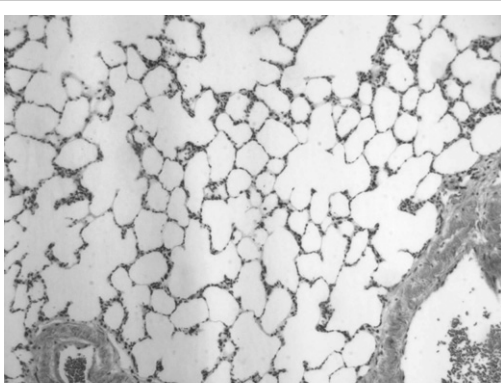
	8 weeks	12 weeks
Control		
Chrysotile		
Wollastonite		

Figure 3-2. Histopathology of the lung of SD male rats after instillation (Masson' trichrome, X 100). chrysotile (8, 12 weeks); granulomatous inflammation and slight fibrosis, wollastonite (8 weeks) ; slight granulomatous inflammation and slight fibrosis.

타났으나, 규회석 투여군에서 나타난 염증은 대부분 세기관지에서 염증이 나타났으며 세기관지에는 입방상피로 피복된 여러 개의 새로 만들어진 좁은 내강을 함유하여 세기관지 내강을 대부분 가린 형태를 보였다(figure 3).

#### IV. 고찰 및 결론

호흡기 내 섬유의 독성은 호흡기 내의 섬유량과 섬유크기 그리고 섬유내구성에 달려있다(Lippmann, 1990; Lockey와 Wiese, 1992). 하부 호흡기계 내의 섬유의 축적은 섬유의 길이와 직경에 달려 있고 호흡기로 들어온 섬유는 점막섬모운동,



대식세포이동 등에 의하여 제거되지만(Lockey, 1995), 섬유질의 물리적인 특성이 변하면 생체 내에서 섬유질의 화학적인 내구성도 변하게 된다(Law 등, 1990). Bernstein 등(2001)은 길이 20  $\mu\text{m}$  이상의 섬유를 장기간 폭로시키면 폐에 부담을 주고 병리학적인 변화를 유발할 수 있다고 하였다.

규회석에 대한 생체내구성을 평가한 시험결과를 보면, Warheit 등(1994a, 1994b)이 랫드에 835f/ml (114mg/m<sup>3</sup>)의 규회석을 1일 6시간, 5일간 폭로시킨 후 시간 경과별로 폐 내 규회석의 유지 반감기(retention half-time)를 관찰한 결과 규회석의 유지 반감기는 1주일 이내로 나타났으며, Bellmann과 Muhle(1994)이 규회석을 랫드의 기도 내로 투여하고 관찰한 결과 규회석(길이 > 5  $\mu\text{m}$ )의 반감기는 15일~21일로 나타났다. 다른 시험결과(Muhle 등 1991, 1994)의 규회석 반감기(10일~18일)도 비슷한 결과를 보였다. Bellmann과 Muhle(1994)는 규회석은 폐 내에서 빠르게 용해되어 규회석이 흡입되어도 폐에 미치는 영향은 적다고 하였으며, 규회석 제품의 특성을 개선하기 위하여 첨가물을 처리한 규회석도 반감기는 표면처리를 하지 않은 규회석과 비슷하게 18일~22일로 나타났다고 하였다.

Cambelova와 Juck(1994)이 규회석 25mg을 식염수 1ml로 희석하여 랫드의 기관 내로 투여하고 3개월 후에 관찰한 결과, 중국산 규회석(길이 11.6  $\mu\text{m}$ , 직경 1.3  $\mu\text{m}$ )이 투여된 랫드의 폐장기 무게와 지방질 그리고 히드록시프롤린(hydroxyproline)이 증가한 시험결과에 대하여 IARC(1997)와 McConnell(1995)는 투여용량(25mg)의 과량으로 인한 비특이적 반응일 수 있다는 가능성을 제시한 바 있다. 본 연구에서는 시험동물 당 규회석 2mg를 0.3ml 생리식염수로 희석하여 시험물질이 시험동물에 기도 내로 투여될 때 최대내성량(maximum tolerated dose, MTD)을 초과하지 않도록 하였다(Tanaka 등, 2001).

Porter 등(2004)은 시험동물의 폐 내에 염증세포가 유입되면 부종 그리고 collagen 축적이 일어나 시험동물의 폐 무게가 증가될 수 있다고 하였다. 본 연구에서 시험물질 투여 후 시간경과별로 폐의 상대 장기무게를 측정된 결과에서 백석면 투여군은 투여 후 유의한 폐 무게의 증가를 보였으며 투여 후 12주군도 유의한 변화는 없었지만 지속적으로 증가하는 경향을 보였다. 규회석 투여군에서는 투여 후 1주군과 투여 후 4주군은 유의한 폐 무게의 증가를 보였으나 규회석 투여 후 8주군과 투여 후 12주군에서는 유의한 변화가 없었다. 본 연구에서 시험물질을 투여한 후 시간경과별로 나타난 폐 무게의 유의한 증가는 시험물질을 투여한 후 시간경과별로 관찰한 조직병리검사 결과에서 나타난 염증 정도와 같은 경향을 보였다.

규회석을 투여한 후 시간 경과별로 관찰한 시험결과에 의하면 랫드에 흡입시킨 규회석의 공기역학적중량값이 2.6  $\mu\text{m}$ 이고 농도가 500fibers/ml를 초과하는 경우에는 일시적인

폐 염증과 BAL용액 지표가 증가하였다(Warheit 등, 1991). Macdonald와 Kane(1997)이 마우스의 복강으로 규회석을 투여하고 중피세포증식을 비교한 시험결과에서는 21일 이후에 초기 염증과 중피세포 증식반응이 사라졌다. Tatrai 등(2004)이 랫드의 기도내로 중국산 규회석(길이 44% fibers > 20  $\mu\text{m}$ , 직경 41% < 1  $\mu\text{m}$ )을 시험동물 당 1mg씩 단회 투여하고 관찰한 시험결과에 의하면, 규회석 투여 후 1개월에서는 폐포 간질에 만성염증이 나타나고 3개월과 6개월 후에도 만성염증이 나타났으나 진전되지는 않았으며 섬유증도 규회석 투여 후 1개월과 같은 정도를 보였다. 일반적으로 석면에 노출된 사람의 석면폐증(asbestosis)에서는 섬유증(fibrosis)과 석면소체(asbestos bodies)가 나타나고 심한 염증은 나타나지 않는다고 하지만(Victor 등, 2010), 본 연구의 백석면 투여군에서는 대부분의 시험동물에서 염증이 나타났으며 염증의 정도도 규회석에 비하여 심하게 나타났고 시간이 경과하여도 염증이 유지되었으며 섬유증도 유지되었다. 규회석 투여군에서는 투여 후 1주군에는 2마리에서 염증이 나타났지만 투여 후 4주군에는 4마리에서 염증을 보여 가장 많은 염증이 나타났다. 투여 후 8주군에는 2마리, 투여 후 12주군에는 1마리 등 염증의 정도는 시간이 경과함에 따라 줄었다. 염증의 분포는 백석면 투여군에서는 대부분의 시험동물의 폐포 간질에서 염증이 나타났으나, 규회석 투여군에서는 시험동물의 세기관지에서 염증이 나타나 세기관지 내강을 대부분 가린 형태를 보였다. 이러한 호흡기계 내 염증분포의 차이는 시험동물의 기관내로 투여된 규회석(평균직경 3.3  $\mu\text{m}$ , 평균길이 30.5  $\mu\text{m}$ )은 백석면(평균직경 0.03  $\mu\text{m}$ , 평균길이 2.93  $\mu\text{m}$ )에 비하여 직경은 100배 이상, 길이는 10배 이상 커서 투여된 규회석은 상부 호흡기에 주로 침착되고 하부 호흡기인 폐포까지 침투한 규회석은 적었기 때문으로 판단되었다.

본 연구결과 기도 내로 투여된 규회석은 호흡기계에 염증을 일으키지만, 시간이 경과됨에 따라 염증은 줄어드는 가역적 변화로 판단되었다.

## REFERENCES

- Adachi S, Kawamura K and Takemoto K. A trial on the quantitative risk assessment of man-made mineral fibers by the rat intraperitoneal administration assay using the JFM standard fibrous samples. Ind. Health 2001;39:168-174.
- Anonymous. The trouble with tremolite-asbestiform mineral casts its shadow over wollastonite. Ind. Miner. 2002;420:7.
- Anonymous. China makes paper with ore powder. People's Online Daily, June 13. Available online at: <http://english.people.com.cn>

- com.cn/200306/13/eng20030613-118153.shtml. Last accessed on November 19, 2004.
- Aslam M, Arif MJ and Rahman O. Red blood cell damage by wollastonite: In vitro study. *J. Appl Toxicol.* 1995;15(1):27-31.
- Bank W. Asbestiform and/or fibrous minerals in mines, mills, and quarries, Pub No 1980-603-120/34, Washington, DC, US Department of Labor, Mine Safety and Health Administration. 1980.
- Bellmann B, Muhle H, Kamstrup O, Graeger UF. Investigation of the biodurability of man made vitreous fibers ion rat lungs. *Environ Health perspect.* 1997;102(suppl 5): 185-189.
- Bellmann B and Muhle H. Investigation of the biodurability of wollastonite and xonotlite. *Environ. Health Perspect.* 1994;102(suppl. 5): 191-195.
- Bernstein DM, Riego sinites JM, Ersboell, BK, Kunert J. Biopersistence of synthetic mineral fibers as a predictor of chronic inhalation toxicity in rats. *Inhal. Toxicol.* 2001;13:823-849.
- Cambelova M and Juck A. Fibrogenic effect of wollastonite compared with asbestos dust and dusts containing quartz. *Occup. Environ. Med.* 1994;51:343-346.
- CNX marketlink. Fording Inc. announces 2002 third quarter results and dividend. Available electronically at <http://www.cnxmarketlink.com/en/releases/archive/October2002/22/c3672.html>, last accessed November 14, 2004
- DiFrancesco CA and Virta RL. Wollastonite statistics. Reston, VA:U.S. Geological Survey. 2004.
- Fattah H. Wollastonite: New aspects promise growth. *Ind. Miner.* 1994;November, 21-43.
- Hanke W and Sepulveda MJ. Health hazard evaluation determination report. NYCO, Willsboro, NY(MHETA 81-112). Cincinnati, OH:NIOSH. 1983.
- Hanke W, Sepulveda MJ, Watson A and Jankovic J. Respiratory morbidity in wollastonite workers. *Br. J. Ind. Med.* 1984;4:474-479.
- Huuskonen M, Tossavaia A, Koskinen H, Zitting A, Korhonen O, Jickels J, Korhonen K and Vaaranen V. Respiratory morbidity of quarry workers exposed to wollastonite(Abstract). In *Proceeding of the International Conference on Occupational Lung Diseases*. Chicago. Park Ridge, IL: American College of Chest Physicians. March 1982.p. 24-27
- Huuskonen M, Tossavaia A, Koskinen H, Zitting A, Korhonen O, Jickels J, Korhonen K and Vaaranen V. Wollastonite exposure and lung fibrosis. *Environ. Res.* 1983b;30:291-304.
- Huuskonen M, Jarvisalo J, Koskinen H, Nickels J, Rasanen J and Asp S. Preliminary results from a cohort of workers exposed to wollastonite in a Finnish limestone quarry. *Scand. J. Work Environ. Health.* 1983a;9:169-175.
- Huuskonen M and Tossavainen A. Health effects associated with wollastonite exposure. *J. Occup. Health Safety-Aust. NZ.* 1996;12(3):357-360.
- IARC. Silica, some silicates, coal dust, and para-aramide fibrils. *IARC Monogr. Eval. Carcinogen. Risk Chem. Hum.* 1997;68.
- Koskinen HO, Nordman HL, Zitting AJ, Suranta HT, Anttila SL, Taikina-aho O S and Luukkonen RA. Fibrosis of the lung and pleura and long-term exposure to wollastonite. *Scand. J. Work Environ. Health.* 1997;23:41-47.
- Law BD, Bunn WB and Hesterberg TW. Solubility of polymeric organic fibers and manmade vitreous fibers in Gambles solution. *Inhalation Toxicol.* 1990;2:231-339
- Lippmann M. Man-made mineral fibers (MMMMF): human exposures and health risk assessment. *Toxicol Ind Health.* 1990;6:225-246.
- Lockey JE and Wiese NK. Health effects of synthetic vitreous fibers. *Clin Chest Med.* 1992;13:329-339.
- Lockey JE. 1995. Man-made fibers and nonasbestos fibrous silicates, In *Occupational and environmental respiratory disease*. eds. Philip Harber, Marc B. Schenker, John R. Balmes. Mosby. 1995;p.330-344.
- Macdonald JL and Kane AB. Mesothelial cell proliferation and biopersistence of wollastonite and crocidolite asbestos fibers. *Fundam. Appl. Toxicol.* 1997;38(2):173-183.
- Maxim LD & McConnell EE. A review of the toxicology and epidemiology of wollastonite. *Inhalation Toxicology.* 2005;17:451-466.
- McConnell EE. Fibrogenic effect of wollastonite compared with asbestos dusts and dusts containing quartz. Letter to the editor. *Occup. Environ. Med.* 1995;52:621.
- McConnell EE, Hall L, and Adkins B Jr. Studies on the chronic toxicity(inhalation) of wollastonite in Fischer 344 rats. *Inhal. Toxicol.* 1991;3:323-337.
- Muhle H, Bellmann B and Pott F. Durability of various mineral fibers in rat lungs. In: *Mechanism in fiber carcinogenesis*. eds. Brown RC, Hoskins JA and Johnson NF. New York: Plenum Press. 1991. p.181-187.
- Muhle H, Bellmann B and Pott F. 1994. Comparative investigations of the biodurability of mineral fibers in the rat lung. *Environ. Health Perspect.* 1994;102(suppl. 5):163-168.

- National Institute for Occupational Safety and Health. NIOSH pocket guide to chemical hazards: Calcium silicate. Available electronically at <http://www.cdc.gov/niosh/npg/npgd0094.html>. 2004.
- NYCO Minerals Inc. Background information on wollastonite posted on the web site <http://www.nycominerals.com>, last accessed 21 July 2004. 2004.
- Porter D, Hubbs AF, Mercer R, Robinson VA, Ramsey D, McLaurin J, Khan A, Battelli L, Brumbaugh K, Teass A and Castranova V. Progression of lung inflammation and damage in rats after cessation of silica inhalation. *Toxicological science*. 2004;79:370-380.
- Pott F, Zeim U, Reiffer FJ, Huth F, Ernst H and Mohr U. Carcinogenicity studies on fibers, metal compounds and some other dusts in rats. *Exp. Pathol.* 1987;32:129-152.
- Rittinghausen S, Ernst H, Muhle H and Morth U. Histopathological analysis of tumour types after intraperitoneal injection of mineral fibers in rats. In : *Mechanisms in fiber carcinogenesis*. eds. Brown RC, Hoskins JA, and Johnson NF. New York: Plenum Press. 1991; p.81-89.
- Sakai K, Hisanaga N, Kojima A and Takeuchi Y. Elemental composition of asbestos fibers recovered from human lung. *Annual Report of Nagoya City Public Health Research Institute*. 1991;37:116-119.
- Shasby DM, Petersen M, Hodous T, Boehlecks B and Merchant J. Respiratory morbidity of workers exposed to wollastonite through mining and milling. In *Dusts and disease*. eds. Lemen R and Dement JM. Park Forest South. IL : Pathtox. 1979;p.251-256.
- Simandl GJ, Paradis S, Orris GJ and Ray GE. Wollastonite. Skarns. In G. J. Simandl, Z. D. Hora, and D. V. Lefebure, eds. *Selected British Columbia mineral deposit pro-files*, vol. 3, *Industrial minerals*, British Columbia Ministry of Energy and Mines. Available electronically at <http://www.em.gov.bc.ca/Mining/Geosurv/MetallicMinerals/MineralDepositProfiles/Profiles>. 1999.
- Stanton MF and Wrench C. Mechanisms of mesothelioma induction with asbestos and fibrous glass. *J. Natl. Cancer Inst.* 1972;48: 797-821.
- Stanton MF, Layard M, Tegeris A, Miller E, May M, Morgen E and Smith A. 1981. Relation of particle dimension to carcinogenicity in amphibole asbestos and other fibrous minerals. *J. Natl. Cancer Inst.* 1981;67: 965-975.
- Tanaka I, Yamamoto H, Oyabu T, Ogami A. Biopersistence of man-made fibers by animal inhalation experiments in recent reports. *Industrial Health*, 2001;39:114-118.
- Tatrai E, Kovacicova Z, Brozik M and Six E. Pulmonary toxicity of wollastonite in vivo and in vitro. *J. Appl. Toxicol.* 2004;24:147-154.
- Victor L.R, Allen RG, Richard A, Andrew C, Helmut P, Philip C, Bryan C, Teri JF, Francoise GS, Jeff G, Phillip SH, Douglas WH, Koichi H. Pathology of asbestosis-an update of the diagnostic criteria, Report of the asbestosis committee of the college of american pathologists and pulmonary pathology society. *Arch Pathol Lab Med.* 2010;134:462-480.
- Virta R. "wollastonite" In U.S Geological Survey (U.S Bureau of Mines prior to 1996) *Minerals Yearbook (annual)*. 2003.
- Warheit DB, Moore KA, Carakostas MC and Hartsky MA. Acute pulmonary effects of inhaled wollastonite fibers are dependent on fiber dimensions and aerosol concentrations. In eds. R. C. Brown, J. A. Hoskins, and N. F. Johnson, p143-156. *Mechanisms in Fibre Carcinogenesis*, Plenum Press, New York, 1991;143-156.
- Warheit DB, Hill LH, Brody AR. In Vitro effects of crocidolite asbestos and wollastonite on pulmonary macrophages and serum complement. *Scan. Electron Microsc.* 1984;ii:919-926.
- Warheit DB, Hartsky MA, McHugh TA and Kellar KA. Biopersistence of inhaled organic and inorganic fibers in the lungs of rats. *Environ. Health Perspect.* 1994a;102(suppl. 5):151-157.
- Warheit DB, McHugh TA, Kellar KA and Hartsky MA. Biopersistence and pulmonary effects of inhaled p-aramid or wollastonite fibers following short-term exposures. In eds. D. L. Dungworth, J. L. Mauderly, and G. Oberdorster, *Carcinogenic effects of solid particles in the respiratory tract*. Washington, DC: ILSI Press. 1994b.