

## 한국인에서 3차원 conebeam CT를 이용한 부이공의 해부학적인 평가

금기천 · 오승환 · 민승기 · 이병도<sup>1</sup> · 이종복 · 이대정 · 팽준영  
원광대학교 치과대학 구강악안면외과학교실, <sup>1</sup>구강악안면방사선학교실

### Abstract

#### ANATOMICAL ASSESSMENT OF ACCESSORY MENTAL FORAMEN USING 3D CONE BEAM COMPUTED TOMOGRAPHY IN KOREAN

Ki-Chun Keum, Seung-Hwan Oh, Seung-Ki Min, Byung-Do Lee<sup>1</sup>, Jong-Bok Lee, Dae-Jeong Lee, Jun-Young Paeng  
*Department of Oral and Maxillofacial Surgery, <sup>1</sup>Department of Oral and Maxillofacial Radiology, School of Dentistry, Wonkwang University*

**Purpose:** The mental foramen (MF) is an important anatomical structure during local anesthesia and surgical procedures in terms of achieving effective mental nerve blocks and avoiding injuries to the neurovascular bundles. Thus, understanding the anatomic features of the mandibular canal and accessory mental foramen in Korean could contribute to the surgical anatomic assessment. This study was to elucidate frequency, position and course of AMF (accessory mental foramen) in Korean using 3D cone beam computed tomography.

**Materials and methods:** The CBCT (Conebeam computed tomography) DICOM data (Alphard, Asahi, Japan) from 540 patients in Korean were analyzed. We investigated images of 3D CBCT using Ondemand (CyberMed, Korea) software program on the incidence and anatomical characteristics of accessory foramen.

**Results:** The accessory mental foramina were found in 17 patients. Accessory mental foramina exist predominantly in the apical area of the second premolar and posteroinferior area of the mental foramen. The accessory branches of the mandibular canal showed common characteristics in the course of gently sloping posterosuperior direction in the buccal surface area. The size of most AMF was obviously smaller than that of MF.

**Conclusion:** We could identify frequency, position and course of AMF (accessory mental foramen) by the anatomical study of the accessory mental foramen using 3D cone beam CT in Korean.

**Key words:** Accessory mental foramen (AMF), 3D Cone Beam CT, Mental foramen (MF)

### I. 서 론

이공 (mental foramen)은 치아 매식 시술이나 하악골의 외과적 수술 및 소구치 치근단 부위의 외과적 접근 시에 흔히 만나게 되는 구조물이다. 이공의 위치를 파악하는 것은 하악골체부의 해부학적 구조를 파악할 수 있는 중요한 기준점 (landmark)이 되기 때문에 외과적 손상을 최소화 하여 주변을 박리하는 것이 필요하다. 즉 이공의 형태, 크기 및

위치적 관계와 하악관에서 이공으로부터 이행되는 부위의 해부학적 구조를 정확하게 파악하는 것이 중요하다고 할 수 있다.<sup>1)</sup>

대부분의 경우 이공은 보통 하나이지만 임상적으로 경우에 따라 두 개 혹은 심지어 여러 개의 이공을 만나게 된다.<sup>2)</sup> 이러한 부가적인 이공을 대부분의 저자에 의해 부이공 (accessory mental foramen)이라 불려지고 있다.<sup>3)</sup> 부이공의 크기는 대부분 주이공 (main foramen)보다 작아 구별

\*본 연구는 2009년 원광대학교 교내지원에 의해 수행됨.

이 가지만, 어떤 경우는 크기가 커서 임상적으로 혼동을 주기도 한다.

부이공에 관련된 연구는 오래 전부터 있어 왔으나, 건조 두개골이나 파노라마필름을 이용할 수밖에 없어, 표본수의 제한이나 방사선 사진의 해상도의 한계로 정확한 연구가 힘들었다고 할 수 있다. 특히 우리나라에서의 부이공에 관련된 연구는 거의 찾기가 힘들다.

따라서 부이공의 위치와 크기에 대한 정확한 술 전 파악이 외과적 시술을 위해 필수적으로 점차 대두되고 있다.

최근 하악관의 경로, 즉 하악관의 분지, 전방 루프, 절치관, 설공 등이 전산화단층영상 혹은 Cone beam형 전산화 단층촬영법을 사용하여 평가되고 있다.<sup>4,8)</sup>

본 연구에서는 540명의 CBCT촬영 환자를 대상으로 한국인에서 부이공의 존재여부와 위치관계에 대하여 조사 연구를 시행하여 이에 보고하는 바이다.

## II. 연구 대상 및 방법

### 1. 연구대상

본 연구의 대상은 원광대학교 대전 치과병원에 2007년 5월부터 2008년 5월까지 방문했던 환자 540명 (남성 303명, 여성 237명)을 대상으로 하였으며 Cone beam형 전산화 단층촬영기를 이용하여 촬영한 자료를 분석하였다. 평균 나이는  $38.4 \pm 20.8$ 세였으며 범위는 11세부터 77세까지 다양하였다

### 2. Cone beam형 전산화단층촬영상

Cone beam형 전산화 단층촬영기 Alphard VEGA3030 (Asahi Roentgen Ind., Co., Kyoto, Japan)를 사용하였고 환자의 교합평면이 촬영실 바닥과 평행하도록 위치시키

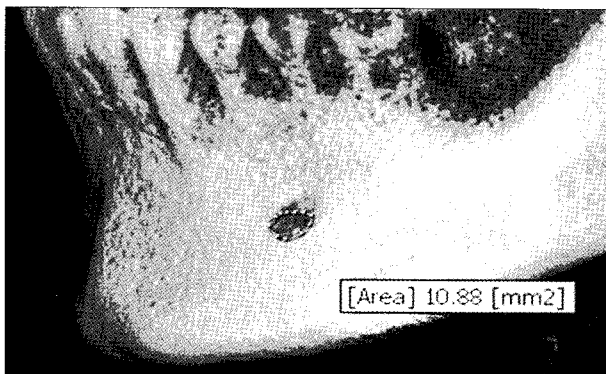


Fig. 1. Measurement of area of the AMF using Ondemand software.

고 두부 고정장치를 이용해 고정시켰다. 영상은 Cephalo CT mode를 이용하여 촬영하였고 촬영조건은 관전압 80 kV, 관전류 5 mA이었다. 영상은 직경 200 mm 높이 179 mm(C-mode)의 원추상의 volume data로 얻어졌고 3차원 화소 크기는  $0.39 \times 0.39 \times 0.39$  mm 였다. DICOM 파일은 개인용 컴퓨터에 저장되었다.

### 3. 영상판독

삼차원 영상분석 및 다면영상 재구성용 Ondemand<sup>®</sup> (CyberMed, Korea) 프로그램 재구성을 통해 형성된 시상 단면상, 관상단면상, 측상단면상과 3차원 영상으로 평가하였다. 부이공과 이공은 하악골에서 하악관과 연속성을 가질 때로 정의하여서 영양관과 구별하였고 가장 큰 주공을 이공으로, 그 외 소공을 부이공으로 각각 정의하였다. 면적은 Ondemand<sup>®</sup> (CyberMed, Korea) software 상에서 3차원 영상을 가지고 측정하였다 (Fig. 1).

### 4. 통계적 분석

성별과 좌우에 따른 빈도 차이는 chi-square test를 이용하였고 그 외 연구내용은 linear regression를 통해 분석하였다. 분석 프로그램은 SPSS Ver 17.0 (SPSS Inc, Chicago, IL, USA)를 사용하였다. 유의할 만한 차이는 유의값이 0.05보다 작을 경우로 정의하였다.

### 5. 분석방법

#### 1) 부이공의 발생빈도

삼차원 영상분석을 가지고 부이공의 존재를 확인하였으며 하악관과의 연속성이 존재할 때 부이공으로 정의하였다 (Fig. 2).

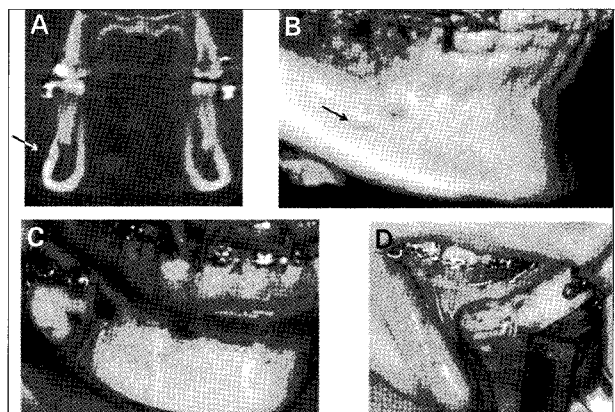
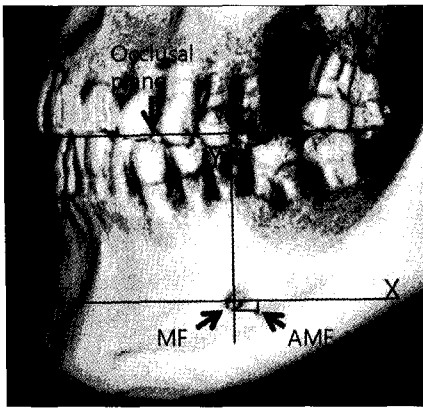
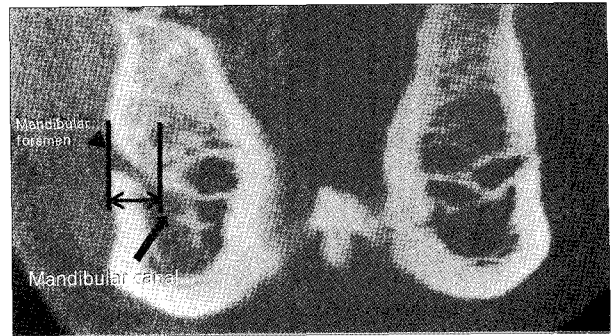


Fig. 2. The AMF in CBCT and clinical image. A, cross sectional image. B, 3D CBCT image. C, D, clinical image. black arrow indicate AMF.



**Fig. 3.** Measurement of location of the AMF. The origin was defined as a center of the MF. The axis was parallel to the occlusal plane.



**Fig. 4.** Measurement of cortex thickness of the MF. Thickness is measured with distance between lateral border of MF and bone.

2) 성별과 좌우에 다른 빈도 차이

3) 이공과 치아에 따른 부이공의 위치

교합평면은 절치 과개 교합의 중심과 제1대구치 근심협측 교합 점을 이은 선이라 정의하였다. 우선 이공의 중심을 정하고 교합평면과 평행하게 그은 선을 X축이라 정하였고 그에 수직으로 그은 선을 Y축이라 정하여 이공을 중심으로 어느 방향에 분포하는지 조사하였다 (Fig. 3). 또한 치아에 다른 위치를 알아보기 위해 치아 폭경에 속해있을 때를 해당 치아 하방에 존재한다고 정의하였고 그에 따른 분포를 평가하였다.

4) 이공과 부이공 간의 거리

이공과 부이공 좌표간의 직선거리를 이공과 부이공 간의 거리로 정의하고 측정하였다.

5) 부이공의 주행 경로

CBCT 상에서 부이공의 주행경로를 조사하였다.

6) 부이공의 유무에 따른 이공의 면적과 장축 길이 차이

부이공의 존재 유무에 따라 이공의 장축길이 차이와 면적의 변화가 존재하는지 조사하였다.

7) 부이공의 유무에 따른 이공의 피질골의 두께

부이공의 유무에 따라 이공의 피질골의 두께 차이가 존재하는지를 조사하였다 (Fig. 4).

8) 이공과 교합평면의 거리에 따른 부이공과 교합평면간의 거리

이공과 교합평면의 거리에 따라 부이공과 교합평면의 거리가 어떻게 달라지는지를 조사하였다.

Ⅲ. 연구 결과

부이공은 총 540명중에 17명에게서 발견이 되었다 (3.1%)(남자 10명 여자 7명). 성별과 좌우에 따른 발생빈도 차이는 유의성이 없었고 또한 2명의 환자에서는 부이공이 양측에 모두 존재하였다. 12명에서 부이공이 한 개씩 발견이 되었고 5명에서는 2개의 부이공이 관찰되었다 (우측 13개 좌측 9개)(Table 1).

이공에 따른 부이공의 위치는 Fig. 5에 잘 나타나 있고 부이공은 22개중에 14 사례가 이공의 후하방에 분포하였다. 또한 본 연구에서는 부이공이 제2소구치 하방에 위치하는 경우가 69.6%로 가장 많았으며, 제1대구치가 21.7%로 두 번째로 많이 분포하는 것으로 나타났다 (Fig. 6).

이공과 부이공간의 거리는 최소 2.95 mm, 최대 10.83 mm, 평균 5.4 mm ( $\pm 1.7$  mm)로 분석되었다(Table 2). 덧붙여 부이공의 주행은 후상방으로 하악관에서 갈라져 갈라져 나와 진행하고 있었다 (Fig. 7).

부이공이 존재하는 경우에 이공의 피질골의 두께는 최소 4.15 mm, 최대 7.93 mm, 평균 6.2 mm ( $\pm 1.1$  mm)이었고 없을 시에는 최소 4.2 mm, 최대 8.4 mm, 평균 5.9 mm ( $\pm 1.1$  mm)이었다. 부이공의 유무에 다른 유의한 차

**Table 1.** The gender occurrence according of AMF

	male	female	Total
AMF	10	7	17*
no AMF	227	296	523
Total	237	303	540
%	2.3	2.4	3.1

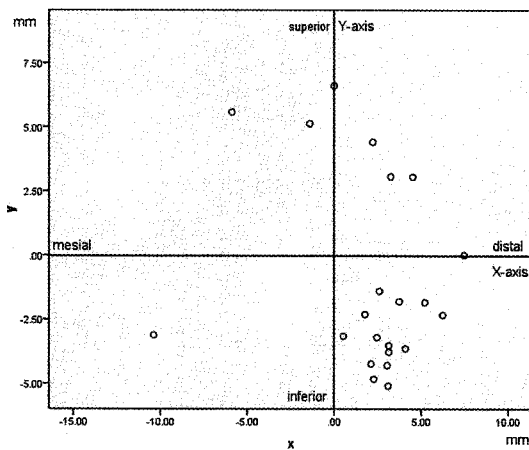
\*One AMF on each side was observed on 12 sides and 2 accessory foramina on 5 sides: right 13 left 9. 2 patients have AMF on both sides.

**Table 2.** Data from each measuring methods

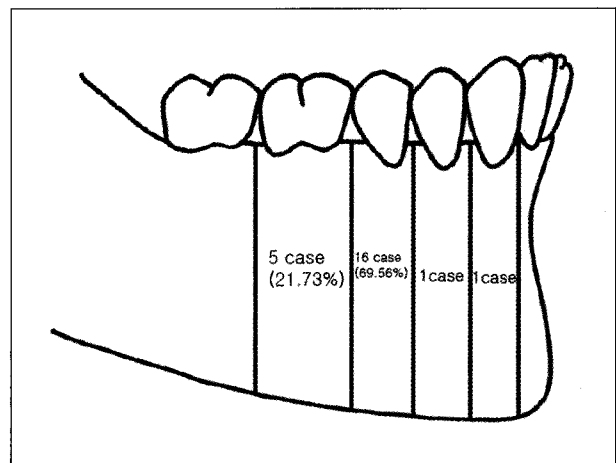
	mean (mm)	SD (mm)
1. Distance between the MF and AMF	5.4	1.7
2. Cortex thickness	6.2	1.1
3. Distance between occlusal plane and MF	26.3	2.9
4. Distance between occlusal plane and AMF	27.7	3.7

이는 없었다 (Table 2).

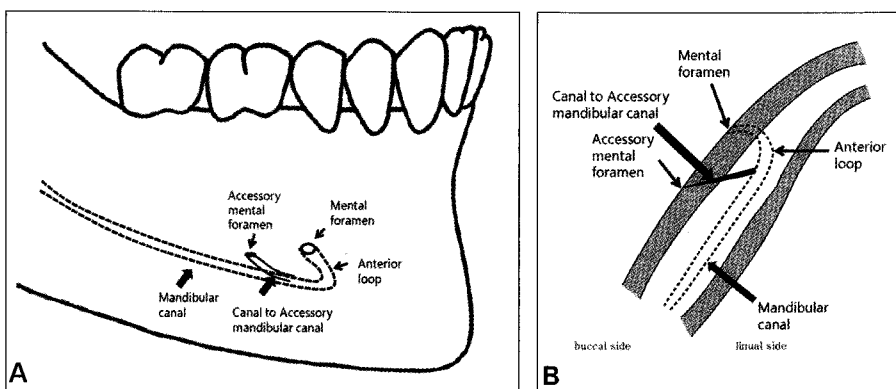
부이공의 평균면적은 최소 0.75 mm<sup>2</sup>, 최대 3.45 mm<sup>2</sup>, 평균 2.1 mm<sup>2</sup> (±0.7 mm<sup>2</sup>)이고 장축 거리는 최소 0.78 mm, 최대 1.95 mm, 평균 1.3 mm (±0.3 mm)로 나타났다. 또한 부이공의 유무에 다른 이공의 면적과 장축 길이를 분석해 보았다. 부이공이 존재할 때 이공의 면적은 최소 3.81 mm<sup>2</sup>, 최대 9.88 mm<sup>2</sup>, 평균 6.7 mm<sup>2</sup> (±2.1 mm<sup>2</sup>)이었고 부이공이 없을 때는 최소 4.12 mm<sup>2</sup>, 최대 10.05 mm<sup>2</sup>, 평균 6.9 mm<sup>2</sup> (±1.6 mm<sup>2</sup>)으로 분석되었다. 부이공이 존재할 때 이공의 장축 길이는 최소 2.34 mm, 최대 4.67 mm,



**Fig. 5.** Location of the AMF according to MF. The 14 AMF were distal-inferiorly located with respect to the MF in 22 accessory foramina.



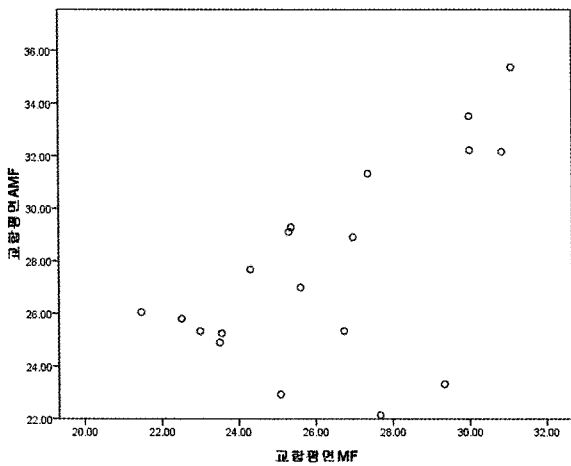
**Fig. 6.** Position of the AMF according to tooth. The position of AMF was done most frequently below the second premolar.



**Fig. 7.** The course of the AMF. The AMF canal course showed postero-superior direction. A, axial schematic drawing. B, sagittal schematic drawing.

**Table 3.** Sizes of accessory mental and mental foramina

	Long axis of foramen, mm			Area of foramen, mm <sup>2</sup>		
	range	mean	SD	range	mean	SD
AMF	0.78-1.95	1.3	0.3	0.75-3.45	2.1	0.7
MF on side with AMF	2.34-4.67	3.2	0.6	3.81-9.88	6.7	2.1
MF on side without AMF	2.09-4.84	3.5	0.7	4.12-10.05	6.9	1.6



**Fig. 8.** Distances between occlusal plane and AMF regarding MF-occlusal plane distance. Distances between occlusal plane and AMF regarding MF-occlusal plane distance were statistically significant.

평균 3.2 mm ( $\pm 0.6$  mm)이었고 부이공이 없을 때는 최소 2.09 mm<sup>2</sup>, 최대 4.84 mm, 평균 3.5 mm ( $\pm 0.7$  mm)으로 나타났다 (Table 3). 부이공의 유무에 다른 이공의 면적과 장축 길이는 유의한 차이는 없는 것으로 나타났다.

이공과 교합평면 간의 거리는 최소 21.5 mm, 최대 31 mm, 평균 26.3 mm ( $\pm 2.9$  mm)이었고 부이공과 교합평면간의 거리는 23 mm, 35.3 mm, 평균 27.7 mm( $\pm 3.7$  mm)으로 나타났다. 이공과 교합평면간의 거리에 따라 부이공과 교합평면간의 거리는 유의한 차이를 보였다 (Fig. 8).

#### IV. 고 찰

여러 개의 이공이 존재한다는 사실은 이미 기존의 논문에서 저술한 바가 있다.<sup>3,9)</sup> 다수의 이공 발생률은 중앙 아시아인과 사하라 아프리카인에게 높게 보고되고 있다.<sup>10)</sup> 같은 동북 아시아인인 일본인의 부이공 발생률은 6.7-12.5%라고 보고 되고 있었다.<sup>10,11)</sup> 또한 기존의 연구 결과를 참고하여 인종들간의 발생률을 비교해 보면 1.5-12.5%로 다양하게 분포된 것을 알 수 있다.<sup>3,9,17,18)</sup> 본 연구에서는 일본인의 부이공 발생률보다 낮은, 3.1%로 조사 되었으며 기존의 CBCT를 이용한 부이공 발생률보다 낮은 것으로 조사되었다. 부이공을 정의하는 과정에서 영양관을 배제하여 측정하였기 때문에 이러한 결과가 나왔으리라 추측된다. 건조 두개골을 이용할 경우 하악골 내부를 관찰 할 수 없어 영양관과의 구별이 힘들어 일부의 영양관이 부이공으로 조사되었을 가능성이 있다. 본 연구에서는 하치조 신경관과의 연결

여부를 조사하여 하치조 신경관과 연결되지 않은 것은 영양관으로 부이공에서 배제 하였기 때문에 기존의 연구보다 발생빈도가 더 낮게 나왔다고 할 수 있다. 또한 기존의 연구에서도 현재와 마찬가지로 성별과 좌우에 따른 부이공의 발생률 차이는 없는 것으로 나타났다.<sup>11,12)</sup> CT를 이용한 부이공의 존재와 평가 또한 연구가 되어 있으나 helical CT보다 해상력이 뛰어나다고 보고되고 있는 conebeam CT<sup>13)</sup>를 이용한 부이공의 평가는 부족한 실정이다.

부이공은 이공의 후하방에 가장 많이 분포하는 것으로 조사되었고 이는 기존의 연구 결과와 같았다.<sup>12,14)</sup> 치아에 따른 위치도 조사해 보았는데 제2소구치 하방에 많이 분포하고 있었고 이는 기존의 결과와 달랐다.<sup>3)</sup> 이는 치아의 위치에 속하는 범위를 정의하는 방법에 따라 결과가 달라진 것으로 보인다.

본 연구에서는 이공과 부이공간의 거리는 최소 2.95 mm, 최대 10.83 mm로 측정되었으며 이는 Hori<sup>15)</sup>가 보고했던 2-10 mm와 Toh 등<sup>3)</sup>가 보고했던 0.67-5.74 mm와 큰 차이가 없는 것으로 나타났다.

부이공의 주행경로는 하악관에서 갈라져 나온 bony canal이 후상방으로 주행하였으며 이는 mental foramen의 주행경로와 유사하였다. 이는 기존의 연구 결과와 같았다.<sup>12,14)</sup>

부이공의 장축 길이는 1.3 mm로 기존의 장축 길이 조사 결과인 2.5 mm<sup>16)</sup>, 1.9 mm<sup>12)</sup> 보다 작았다. 부이공의 면적은 2.1 mm<sup>2</sup>로 기존의 면적 결과인 1.7 mm<sup>2</sup><sup>12)</sup> 보다 크게 나타났다. 부이공의 유무에 따라서 이공의 크기의 변화가 있는지 조사를 하였으나 기존의 조사결과와 마찬가지로 유의한 차이는 없었다.

부이공이 존재하는 경우에 이공의 피질골의 두께는 최소 4.15 mm, 최대 7.93 mm, 평균 6.2 mm( $\pm 1.1$  mm)이었고 없을 시에는 최소 4.2 mm, 최대 8.4 mm, 평균 5.9 mm ( $\pm 1.1$  mm)이었다. 부이공의 유무에 따른 유의한 차이는 없었다.

이공과 교합평면 간의 거리는 최소 21.5 mm, 최대 31 mm, 평균 26.3 mm ( $\pm 2.9$  mm)이었고 부이공과 교합평면간의 거리는 23 mm, 35.3 mm, 평균 27.7 mm( $\pm 3.7$  mm)으로 나타났다. 이공과 교합평면간의 거리에 따라 부이공과 교합평면간의 거리는 유의한 차이를 보였다. 이는 대부분 부이공이 이공의 후하방에 존재하고 교합평면을 기준으로 이공과 부이공의 위치를 좌표화 시켰기 때문으로 보인다.

Toh 등<sup>3)</sup>은 부이신경이 구각부위 점막 및 피부에 분포되어 있고 하순 정중부까지 연장되어 있다고 보고했다. 또한 안면신경의 가지와 협측 신경과 교통하고 있다고 보았다. 따라서 소구치나 구치부에 여러 외과적 술식을 행할 때 부이신경 손상 시 상기 부위의 감각이상을 초래할 수 있을 것

으로 보인다. 따라서 본 연구의 결과를 참고하여 이공 주위의 외과적 술식은 신중하게 시행해야 할 것으로 보인다.

### V. 결 론

1. 부이공은 총 540명 중에 17명에게서 발견되어 발생률은 3.1%로 나타났다 (남자 10명 여자 7명). 성별과 좌우에 따른 부이공의 발생률 차이는 없는 것으로 나타났다.
2. 부이공은 이공의 후하방에 가장 많이 분포하는 것으로 조사되었고 제2소구치 하방에 주로 분포하고 있었다.
3. 이공과 부이공간의 거리는 최소 2.95 mm, 최대 10.83 mm, 평균 5.4 mm ( $\pm 1.7$  mm)로 분석되었다.
4. 부이공의 주행경로는 하악관에서 갈라져 나온 bony canal이 대체로 후상방으로 주행하였다.
5. 부이공의 평균면적은 최소 0.75 mm<sup>2</sup>, 최대 3.45 mm<sup>2</sup>, 평균 2.1 mm<sup>2</sup> ( $\pm 0.7$  mm<sup>2</sup>)이고 장축 거리는 최소 0.78 mm, 최대 1.95 mm, 평균 1.3 mm ( $\pm 0.3$  mm)로 나타났다. 부이공의 유무에 따라서 이공의 크기의 변화는 유의한 차이가 없었다.
6. 부이공이 존재하는 경우에 이공의 피질골의 두께는 최소 4.15 mm, 최대 7.93 mm, 평균 6.2 mm ( $\pm 1.1$  mm)이었고 부이공이 없을 시에는 최소 4.2 mm, 최대 8.4 mm, 평균 5.9 mm ( $\pm 1.1$  mm)이었다. 부이공의 유무에 따른 피질골 두께의 유의한 차이는 없었다.
7. 이공과 교합평면 간의 거리는 최소 21.5 mm, 최대 31 mm, 평균 26.3 mm ( $\pm 2.9$  mm)이었고 부이공과 교합평면간의 거리는 23 mm, 35.3 mm, 평균 27.7 mm ( $\pm 3.7$  mm)으로 나타났다. 따라서 이공과 교합평면간의 거리에 따라 부이공과 교합평면간의 거리는 유의한 차이를 나타내었다.

### References

1. Di Felice R, Raffaelli R, Giuliani M *et al* : Unusual appearance of mental foramen on panoramic radiograph. *Oral Surgery, Oral Medicine, Oral Pathology* 74: 256.

#### 저자 연락처

우편번호 302-830  
대전시 서구 둔산 2동 1268번지  
원광대학교 대전치과병원 구강악안면외과  
맹준영

원고 접수일 2009년 10월 12일  
게재 확정일 2010년 01월 13일

- 1992.
2. Akabori E, De Villiers H, Hosaka N *et al* : Multiple mental foramina. *J. Anthropol.Soc.* 48: 98, 1927.
3. Toh H, Kodama J, Yanagisako M *et al* : Anatomical study of the accessory mental foramen and the distribution of its nerve. *Okajimas Folia Anat Jpn* 69: 85, 1992.
4. Jacobs R, Mraiwa N, vanSteenberghe D *et al* : Appearance, location, course, and morphology of the mandibular incisive canal: an assessment on spiral CT scan. *Dentomaxillofac Radiol* 31: 322, 2002.
5. Kuzmanovic DV, Payne AG, Kieser JA *et al* : Anterior loop of the mental nerve: a morphological and radiographic study. *Clinical Oral Implants Research* 14: 464, 2003.
6. Claeys VWackens G: Bifid mandibular canal : literature review and case report. *Dentomaxillofac Radiol* 34: 55, 2005.
7. Naitoh M, Hiraiwa Y, Aimiya H *et al* : Bifid mandibular canal in Japanese. *Implant Dentistry* 16: 24, 2007.
8. Rouas P, Nancy JBar D : Identification of double mandibular canals : literature review and three case reports with CT scans and cone beam CT. *Dentomaxillofac Radiol* 36: 34, 2007.
9. Sawyer DR, Kiely MLPyle MA : The frequency of accessory mental foramina in four ethnic groups. *Archives of Oral Biology* 43: 417, 1998.
10. Hanihara Tshida H : Frequency variations of discrete cranial traits in major human populations. IV. Vessel and nerve related variations. *J Anat* 199: 273, 2001.
11. Akabori E : *Crania nipponica recentia* 1. Analytical inquiries into the non-metric variations in Japanese skull according to age and sex. *Jpn J Med Sci Biol* 4: 61, 1934.
12. Naitoh M, Hiraiwa Y, Aimiya H *et al* : Accessory mental foramen assessment using cone-beam computed tomography. *Oral Surgery, Oral Medicine, Oral Pathology, Oral Radiology, and Endodontology* 107: 289, 2009.
13. Igarashi C, Kobayashi K, Yamamoto A *et al* : Double mental foramina of the mandible on computed tomography images: a case report. *Oral Radiology* 20: 68, 2004.
14. Katakami K, Mishima A, Shiozaki K *et al* : Characteristics of accessory mental foramina observed on limited cone-beam computed tomography images. *J Endod* 34: 1441, 2008.
15. Hori T : Foramen mental. . *Zyuzenkai Zassi* 32: 1537, 1927.
16. Sekiguchi YSato CH : Bifurcation of foramen mentale and foramen mandibulae of modern adult Japanese in Kanto district (Japanese). *Tokyo Jikeikai Medical Journal* 88: 311, 1973.
17. Montagu MFA : The direction and position of the mental foramen in the great apes and man. *American Journal of Physical Anthropology* 12: 503, 1954.
18. Riesenfeld A : Multiple infraorbital, ethmoidal, and mental foramina in the races of man. *American Journal of Physical Anthropology* 14: 85, 1956.

#### Reprint Requests

##### Jun Young Paeng

Dept. Oral and Maxillofacial Surgery, Daejeon Dental Hospital, Wonkwang University, 1268, Doosan-dong, Seo-gu, Daejeon, Korea  
Tel: 82-42-366-1145 Fax: 82-42-366-1115  
E-mail: jyypaeng@gmail.com

Paper received 12 October 2009

Paper accepted 13 January 2010