

## Bisphosphonate를 단기간 투여했을 때 초기 골막 및 상악동 점막치유에 미치는 영향

임광수 · 서고은 · 송준호 · 이수운 · 박상준  
인제대학교 의과대학 부산백병원 구강악안면외과

### Abstract

#### EFFECT OF SHORT ADMINISTRATION BISPHOSPHONATE TO PERIOSTEUM AND SINUS MEMBRANE AFTER ILIAC BONE GRAFT INTO MAXILLARY SINUS IN RABBIT

Kwang-Soo Lim, Go-Eun Seo, Jun-Ho Song, Soo-Woon Lee, Sang-Jun Park  
*Department of Oral and Maxillofacial Surgery, Pusan Paik hospital, Inje University*

**Objective:** Bisphosphonate related osteonecrosis of the jaw (BRONJ) is reported in patients taken bisphosphonate for a long time, however, the mechanism of osteonecrosis in BRONJ was not clarified yet. This study was designed to investigate the effect of short administration zoledronate on the healing pattern of periosteum and sinus membrane after iliac bone graft into maxillary sinus.

**Methods:** In this study, 18 Newzeland rabbits were used. The animals were divided into 2 group. In the experimental group, rabbits were treated with weekly peritoneal injection (0.06 mg/kg/week) of zoledronate for three times. In the control group, rabbits were treated with saline solution injection instead of zoledronate. Periosteum and sinus membrane were harvested from one rabbit of the experimental group and one of the control group in the fourth week. The autogeneous bone was harvested from ilium and grafted into maxillary sinus. The rabbits were sacrificed at 1, 2, 4 and 8 weeks after bone graft. The healing pattern of periosteum and sinus membrane were evaluated histologically.

**Results:** Inflammatory reaction in the periosteum was less conspicuous and healing process appeared earlier in experimental group compared with control group at 1, 2, 4 weeks. There were no differences of microscopic findings of sinus membrane between both groups at any weeks.

**Conclusion:** Short-term use of zoledronate decreased the inflammatory reaction and enhanced healing process in the periosteum. These findings suggest the possibility that zoledronate suppress the function of macrophages.

**Key words:** Zoledronate, Sinus bone graft, Periosteum, Sinus membrane

### I. 서 론

Bisphosphonates (BPs)는 paget's disease, malignant hypercalcemia, 다발성골수종, 유방암 전립선 암과 관련된 골 전이에 있어서 널리 사용되는 효과적인 약제이며, 폐경기 여성에 있어서 골다공증의 치료에도 유용하게 쓰여지고 있다.<sup>1)</sup> 이 약제는 동통을 감소시켜주고 골절 등을 예방해주며 삶의 질을 향상 시켜준다. 이러한 이점과 예방적인 효

과는 특히 전립선 암 환자에서 골전이의 예방의 목적으로 사용되기도 한다.<sup>2,3)</sup> 그러나 이 약제를 투여받은 일부 환자에서 골괴사가 일어나고 재발되는 감염으로 치아상실 및 턱뼈의 골절 등이 발생하고 있다.<sup>4)</sup>

Bisphosphonates와 연관된 턱뼈에서의 골괴사 (bisphosphonates-related osteonecrosis of the jaws)는 BRONJ로 명명 되었으며, 최근에 bisphosphonates를 투여 받았고 8주 이상 지속되는 악골의 골 노출이 있으며 방사선 치료를

받지 않은 경우로 정의 되고 있다.<sup>5)</sup> 2003년 BRONJ가 처음 보고된 이후 많은 증례가 보고되고 있다. Hoff 등은 4000명의 암환자에서 33명의 BRONJ 증례를 보고하였다.<sup>6)</sup> 후향적 연구에 의하면 BRONJ의 발생율은 0.8%에서 12%로 나타나고 있다. 약물에 대한 노출기간, 경과관찰기간의 증가 등은 유병율의 증가를 가져올 것으로 생각된다.

BRONJ는 골의 병리생리학적 발생기전으로 설명하고 있다. Bisphosphonates가 골의 turnover를 억제함으로써 턱뼈의 괴사가 발생한다는 것이지만, 왜 악골에서만 골괴사가 생기고 있는지에 대해서는 설명하지 못하고 있다.<sup>7)</sup> 또 다른 가설은 골 괴사의 원인이 bisphosphonates가 신생혈관생성을 방해한다는 것이다. 비록 몇몇 연구가 신생혈관생성의 감소를 보여주었지만 대부분 *in vitro* and transgenic animal models에서 보여주고 있다.<sup>8-10)</sup> 대부분의 BRONJ는 치아, 치조골관련 치료와 관련되고 있다. 그러나 약 30%의 환자에서는 치과치료와 관계없이 자연 발생하며 얇은 점막을 가지고 있는 하악골의 내사선 부분이나 골 융기 부분에서 자주 발생하고 있다. 구강 내 연조직 창상의 치유 지연이 BRONJ의 원인으로 역할을 할 수 있을 것으로 생각되며, bisphosphonate가 구강 내 상피조직과 치주조직에 미치는 영향 등에 대한 연구가 진행되고 있다.<sup>11-14)</sup>

BRONJ와 관련하여 골막의 치유과정도 중요한 요소로 생각된다. 골막은 피질 골의 외측을 감싸는 조직이다. 현미경소견상 골막은 바깥의 섬유성층과 안쪽 증식성층 (cambium)의 두 개의 층으로 구성되어 있으며, 섬유성층은 탄력성과 유연성을 제공하며, 안쪽의 cambium층의 세포성분은 주로 골 개조와 관련된 세포들과 이들의 전구세포로 이루어져 있다고 보고하였다.<sup>15)</sup> 골막에 대한 많은 연구들은 골막이 골 형성과 관련된 세포를 제공하고 이에 의해 손상 후 세포의 증식과 골 형성에 관여함을 보여주었다.<sup>16)</sup>

치과에서 가장 자주 시행되는 골이식술중의 하나가 상악동내 골이식술이다. 상악동내 골이식술은 Tatum에 의해 처음으로 소개 되었으며, 상악동 측벽 골절술을 통한 상악동 점막 (shneiderian membrane)을 거상시킨 후 거상된 부위에 골이식을 시행하여 골량을 증대시켜주는 술식을 말하며 상악동이 함기화되어 치조골까지 연장되거나 또는 치조골정의 흡수로 치조골의 양이 부족한 경우 시행된다.<sup>17)</sup> 수많은 임상경험과 연구를 통해 안정적이고 예지성있는 술식으로 받아들여지고 있는 일반적인 술식으로 자가골, 동종골, 이종골, 합성골 등이 이식재료 이용되고 이식골이 성숙된 후 임플란트의 식립으로 치아, 구강기능, 전신건강의 회복에 중요한 역할을 하고 있다. 이식골의 성숙에 상악동점막의 골 접촉면이 골막으로서의 역할을 할 것으로 알려져 있다.<sup>18)</sup> 그러나 bisphosphonate 투여 후 상악동골이식술 시행한 경우 골막 및 상악동점막이 골 치유에 미치는 영향에 대한 연구는 전무한 실정이다.

이에 본 연구는 단기간 bisphosphonate를 투여한 토끼의 장골에서 채취한 자가골을 분쇄후 상악동에 이식하여 골치유과정중 골막 및 상악동 점막의 치유과정을 조직병리학적 으로 알아보고자 하였다.

## II. 연구 목적

암환자의 골 전이 억제 및 골다공증 환자의 치료제로 쓰이는 bisphosphonates의 하나인 단기간 bisphosphonate를 단기간 투여한 토끼에서, 장골을 상악동 내로 이식한 후 상악동 점막 및 골막의 치유양상을 기간에 따라 조직학적으로 관찰하여 이 약제를 투여 받은 환자에서의 구강 내 골막의 치유과정을 알아보고자 하였다.

## III. 연구 재료 및 방법

### 1. 연구 재료

체중 2.4-2.5 kg의 뉴질랜드산 수컷 토끼 20마리를 실험 동물로 사용하였으며 실온에서 동물용 고형사료와 물을 이용하여 일정기간 사용하였고, 예비실험을 시행하여 가토의 상악동의 위치와 형태, 장골능의 위치를 확인하였다.

Zoledronic acid는 2개의 질소원자를 포함한 imidazole-ring을 가진 bisphosphonate 제제이다. 이는 혈청 단백질과 약 22%정도 결합력이 있으며, 정맥주사 이후 1시간내에 뼈와 신장으로 분포된다. 또한 24시간이 지나면 혈청 내 농도는 1% 이하로 감소하며, 37-41%는 소변으로 배설된다.

### 2. 연구 방법

골막과 상악동막의 채취를 위해 약물 주사 후 실험군과 대조군을 골 이식 없는 군과 골 이식 1, 2, 4, 8주 군으로 나누어 실험을 진행하였다. 실험군 토끼에서 Zoledronic acid (ZOMETA 4 mg/5 ml, NOVARTIS) 0.06 mg/kg을 복강내 주 1회 3주간 주사하였고 대조군에서는 동일량의 식염수를 주사하였다. 약물투여 4주째 실험군과 대조군 각각 1마리에서 골막과 상악동 점막을 채취하고, 나머지 토끼에서 장골을 상악동내로 이식하였고, 골이식 1, 2, 4, 8주에 토끼를 희생하여 골막과 상악동 점막을 채취하였다. 상악동골이식술 및 골막, 상악동 점막의 채취를 위해 동물용 전신마취제인 케타민 (Ketamine HCl Injection, 휴온스) 10 mg/kg과 2% Xylazine (Rompun, 유한양행) 2 mg/kg을 혼합하여 정맥주사 하였다. 토끼의 전두부위에서 코부위 및 장골능 부위의 체모를 시행하고, 베타딘 용액으로 소독을 한 후 국소마취 유도과 지혈을 위해 1:100,000 에피네프린 함유 2% 리도카인 (유한양행)을 피하 주사하였다. 가토의

전두부에 3 cm 정도의 수직 절개를 가해 층별 박리를 시행하였고, 골을 노출시킨 후 전두골 봉합선 1.5 cm 하방, 5 mm 측방에 5 mm×10 mm 정도의 골편을 제거하여 상악동의 전벽을 제거한 후 외과 큐렛을 사용하여 상악동 점막을 거상하였다. 자가골 채취를 위해 토끼의 장골능 부위에 2 cm 정도의 절개를 가하고 층별 박리를 시행하였다. 7 mm 직경의 트레핀 바를 이용하여 골을 채취하였고 골을 분쇄한 후 상악동내로 이식하였다. 4-0 텍손과 실크를 이용하여 층별봉합을 시행하였다. 모든 실험동물은 술후 감염의 예방을 위하여 3일간 세트라졸(삼진제약)과 클로낙(삼진제약)을 각각 0.5 cc를 하루 3회씩 근육 주사하였다.

### 3. 조직병리학적 검사

약물투여 4주째 실험군과 대조군 각각 1마리에서 골막과 상악동점막을 채취하고, 나머지 토끼에서 상악동 골이식 후 1, 2, 4, 8주에 실험군과 대조군 각각 2마리씩의 토끼를 희생하여 상악동측 점막과 골막을 채취하여 식염수로 간이 세척한 뒤 10% 포르말린 용액에 고정한 다음 일반적인 조직 제작과정을 통해 H&E 염색 및 Masson trichrome 염색을 실시하였다.

## IV. 연구 결과

### 1. 골막의 변화

#### 1) 약물투여 후 골막 소견

3주간 약물투여 후 4주째 채취한 실험군과 대조군의 골막 조직에서, 특별한 차이점이 관찰되지 않았다 (Fig. 1).

#### 2) 상악동 골이식 후 1주

실험군에서는 골막부위에 약한 염증 반응은 관찰되나 섬유모세포의 증식은 뚜렷하지 않으며 부분적으로 기질에서 섬유화가 관찰되었다 대조군의 경우 골막 부위에 약한 염증 반응과 함께 섬유모세포의 증식이 현저하였다 (Fig. 2, 3).

#### 3) 상악동 골이식 후 2주

실험군에서는 골막 부위에 섬유모세포증식은 매우 감소하였으며 기질의 섬유화가 대조군에 비해 뚜렷하게 관찰되었다. 대조군에서는 골막 부위에 섬유모세포 증식은 감소하였으며 기질의 섬유화가 관찰되었다 (Fig. 2, 3).

#### 4) 상악동 골이식 후 4주

실험군에서는 골막 부위에 기질의 섬유화가 뚜렷하게 관찰되었고, 대조군에서는 골막 부위에 섬유모세포는 매우 감소하였으며, 대신 기질의 섬유화가 관찰되었다 (Fig. 2, 3).

#### 5) 상악동 골이식 후 8주

실험군과 대조군 모두 골막 부위의 조직 소견은 3주간 약물투여 후 4주째 채취한 조직과 유사한 소견을 보였다 (Fig. 2, 3).

### 2. 상악동 점막의 변화

3 주간 약물투여 후 4주째 채취한 상악동 점막의 조직 소견상 실험군과 대조군 차이 없이 특별한 소견이 관찰되지 않았다 (Fig. 4). 골이식 후 1주, 2주, 4주 및 8주째 채취한 상악동 점막의 조직 소견상 실험군과 대조군 모두 일부 경미한 만성 염증 세포 침윤이 있었으나 시기별로 뚜렷한 차이가 관찰되지 않았다 (Fig. 4).

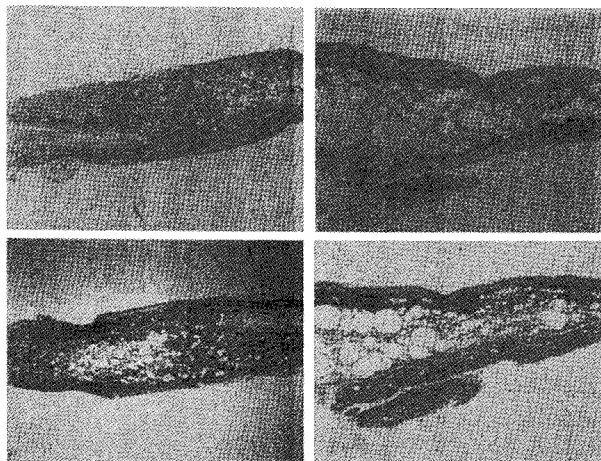
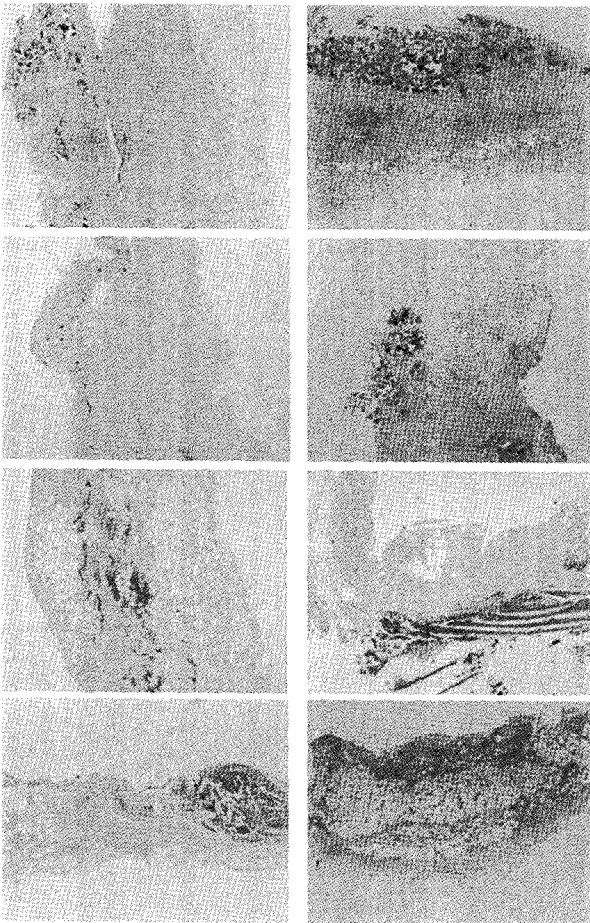
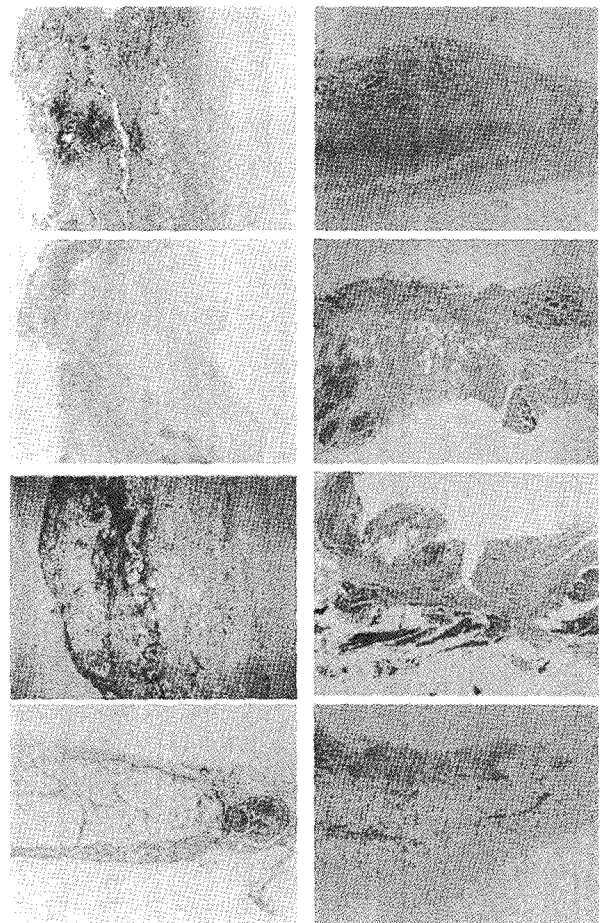


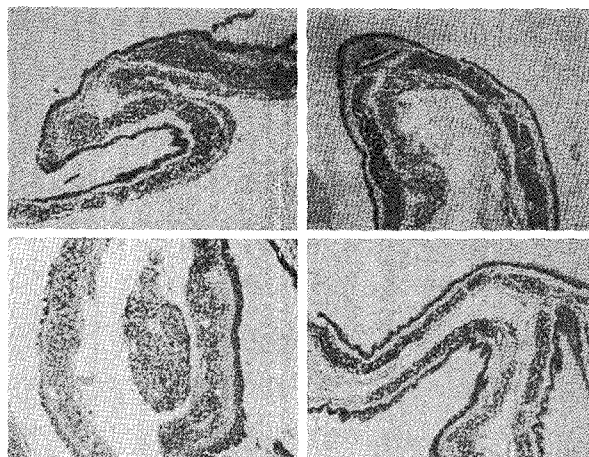
Fig. 1. Microscopic findings of periosteum at 4 week. No specific changes between experimental group (Lt. lane, H&E & Masson Trichrome stain, ×40) and control group(Rt. lane, H&E & Masson Trichrome stain, ×40).



**Fig. 2.** Microscopic findings of periosteum (1,2,4,8 weeks after bone graft). Healing process consisted of fibroblastic proliferation and stromal fibrosis appear earlier in the experimental group (Lt.lane,) compared with control group (Rt.lane) (H&E stain,  $\times 40$ ).



**Fig. 3.** Microscopic findings of periosteum (1,2,4,8 week after bone graft). Stromal fibrosis appears earlier in the experimental group (Lt.lane), compared with control group (Rt.lane) (Masson Trichrome stain,  $\times 40$ ).



**Fig. 4.** Microscopic findings of Maxillary sinus mucosa. No specific changes of sinus mucosa are noted between experimental Group and control group, in any experimental days (Lt. upper: control group after saline injection, Rt. upper: experimental group after zoledronate injection, Lt. lower: experimental group 1w after bone graft, Rt. lower: experimental group 8w after bone graft) (H&E stain,  $\times 40$ ).

## V. 고 찰

Bisphosphonates는 P-C-P결합을 갖고 있는 pyrophosphate 유사 약물로 석회화된 골 기질에 잘 부착하는 성질을 가지고 있는 강력한 골 흡수 억제제이다.<sup>19)</sup> 정맥 내나 경구 투여 후 이 약제는 골 표면에 침착되어 있다가 파골 세포가 골 흡수를 위해 작용을 할 때 파골 세포 내로 들어가서 골 흡수를 방해하게 된다. Bisphosphonates는 순환하는 vascular endothelial growth factor (VEGF)를 감소시켜 혈관형성을 억제하는 작용을 보이기도 하고 그 자체로서 항암 효과를 가지기도 한다.<sup>20)</sup> 정맥 내로 투여되는 약제 중 Zoledronic acid는 강력한 골 전이억제, 골 흡수억제를 나타내는 반면 구강 내에서 합병증의 발생률도 높게 나타내고 있다. 이 약제의 사용 후 많은 증례의 합병증이 보고되고 있다. 약 30%의 환자에서 발치나 치조골관련 수술과 무관하게 자발적으로 골의 노출과 골 괴사의 이행이 많은 경우에서 보고되고 있어 이 약제의 사용 후 골을 둘러싸고 있는 치주조직, 연조직과 골막에 대한 이 약제의 작용이 연구되고 있다.<sup>6,12)</sup> 발치 후 치조골의 형성에 미치는 bisphosphonates의 영향을 평가하기 위한 Wistar Albino rats의 실험에서, 협설측으로 치조골의 흡수가 대조군에 비해 현저히 저하되어 구강내에서의 골의 흡수를 막아 주고 있다. 발치와의 치유와 이 약물과의 연관성에 대한 연구가 진행 중이다.<sup>11)</sup> 구강점막세포의 치유 시 bisphosphonates를 투여 받은 경우 치유가 지연되는 현상을 세포실험을 통해 알 수 있었으며 이를 통해 골 괴사를 유발하는 요인이 될 수 있다고 추정하고 있다.<sup>12)</sup>

골막의 치유과정은 주로 골절의 치유를 통해 보고되었다. 골막은 내측 골 형성층 (cambium layer)과 외측 섬유층 (fibrous layer)으로 구성된다고 보고하였다. 외측의 섬유층은 탄력성, 유연성을 갖고 있으며 내측의 cambium layer는 골 형성층으로 3-4층의 세포층으로 조골세포나 전조골세포 등을 가지고 있다. 광학과 전자현미경상에서 Squier 등은 골면과 접촉되는 내층은 작과 밀집된 세포들로 형성된 골모세포층이 차지하며, 골모세포층 바로 위의 외층은 방추형세포로 Zone I을 구성하고 비교적 투명하게 모세혈관이 있고, 무정형의 세포의 기질이 대부분을 차지하는 Zone II, 많은 교원질 섬유들이 서로 엉켜 있고 대부분이 섬유모세포로 구성되어 있는 Zone III로 구별된다고 하였다. 골 형성층의 가장 내측에는 골모세포가 존재하고 그 외부에 골모세포로 분화할 수 있는 미성숙 다능성 간엽세포 (immature multipotential mesenchymal cell)가 존재한다.<sup>16)</sup> 골절의 치유과정은 조직학적으로 염증기 (inflammatory phase), 복원기 (reparative phase), 재형성기 (remodeling phase)로 나눌 수 있다. 이때 가골이 형성되어 골절의 치유가 진행되는데 골막과 골 내막의 osteoprogenitor cell의 증

식에 의한 일차적가골 반응과 골절 주변 조직에 의한 가골의 형성이다. 골절의 치유 동안 골막의 밀봉이 중요하다고 하는데 하나는 주위로부터 신생골 부위를 감싸므로서 보호대 역할을 하고, 골막이 직접적인 골형성세포 (osteogenic cells)의 공급처가 된다는 것이다.<sup>13)</sup>

골이식술 또한 골막의 반응이 활발하게 일어나게 하는 술식으로 치과 영역에서 광범위하게 시행되고 있는 술식이 상악동골이식술이다. 상악 구치부 치아 상실을 임플란트로 회복해 주기위해 시행되는 중요한 술식으로, 1970년대 Tatum은 상악동하방에 자가골이식을 처음 시행하였고<sup>17)</sup> 1980년대에 Boyne과 James는 상악동거상술의 외과적 술식을 확립하였다. Osteotomy를 이용한 술식, 협측골 절단술을 이용한 상악동내 골이식술등 다양한 방법으로 상악동내 schneiderian막을 거상하여 그 아래로 다양한 골이식 재를 사용하여 골이식술을 시행한다.<sup>19)</sup> 상악동 점막이 골아세포의 공급원으로서 골막의 역할이 점점 이해되고 있지만 상악동저의 골 표면에 비해 이차적인 중요성을 가진다고 한다. 인간의 상악동에서 BMP-2의 효과를 알아보기 위한 초기의 관찰에서, 다분화 세포와 혈관화의 능력을 갖춘 거상된 상악동 점막에서 골형성을 보였다고 한다. BMP-2를 이용한 상악동내 이식술에서는 이식골의 주변에서 중앙으로 광화가 진행이 되었다고 한다. 주로 상악동 저에서의 골 형성이 먼저 일어나고 동 주위로 진행되며 골막에서 더디게 진행된 골들과 연결되어 doughnut-effect mineralization의 형태로 진행된다고 한다.<sup>18)</sup>

골막 및 상악동 점막의 골 접촉면에 대한 bisphosphonates의 반응을 보기 위해 실험군에서는 단기간 bisphosphonate를 복강 내로 주 1회 (0.06 mg/kg) 3주간 주사하였고, 대조군에서는 동일량의 식염수를 같은 방법으로 주사하였다. 약물투여 4주째 실험군과 대조군 토끼 각각 1마리에서 상악동 점막과 골막을 채취하고, 나머지 토끼에서는 상악동에 장골을 이식하고, 골막 및 상악동 점막의 조직학적 변화를 1, 2, 4, 8주간 관찰하였다. 골이식 1주후 골막의 변화를 관찰해 보니 실험군에서 대조군에 비해 염증의 정도가 낮게 나타나며 부분적으로 기질에서의 섬유화가 나타나고 있었다. 2주군에서는 실험군에서 골막 부위에 섬유모세포 증식은 매우 감소하였으며 기질의 섬유화가 대조군에 비해 뚜렷하게 관찰되었다 4주군에서는 골막 부위의 기질의 섬유화가 뚜렷하였으며 두 군의 차이는 감소하였고 8주군에서는 차이를 관찰할 수 없었다. Bisphosphonate을 이용한 다양한 세포 주에서의 실험결과 파골세포, 조골세포, 대식세포, 상피세포, 혈관세포, 지방, 골수 및 전립선암 세포 등이 영향을 받을 수 있었다. 그 중에서 파골세포와 대식세포는 적은 양의 bisphosphonate의 투여에도 가장 민감하게 반응하여 세포내 신호전달이 차단되는 현상을 볼 수 있었다.<sup>20)</sup> 본 실험에서의 조직 반응 소견도 창상치유

의 초기 염증기에 다형 핵 백혈구, 단핵구, 대식구등이 작용이 왕성하게 일어나는데 이때 체내나 골내 침착 되어 있던 bisphosphonate는 파골세포에 작용하여 세포사를 유발하고 대식세포 등에도 영향을 미친 것으로 생각된다. 또 다른 연구는 소량으로 단기간 투여된 bisphosphonate의 경우 골의 흡수는 막아주며 골의 형성을 촉진시키고 치주조직의 염증을 감소시켜준다고 하고 장기간 투여된 경우는 이런 효과가 감소한다고 한다.<sup>21-23)</sup> 본 실험에서도 골 이식을 시행한 후 골막에서의 변화는 단기간에 치료용량으로 투여된 bisphosphonates가 초기 1주의 조직소견에서 염증이 감소하고 치유가 촉진되는 양상을 보였으며, 2주에는 기질의 섬유화가 상당히 진행됨을 알 수 있었다. 상악동 점막에 대한 관찰은 상악동의 골과 인접한 점막이 골막과 비슷한 반응을 나타낼 것으로 가정하였으나 모든 실험군과 대조군에서 차이는 보이지 않았다. 기존의 연구에서 골형성능력을 보였다고 하였지만 본 실험에서는 특별한 차이를 보이지 않았고, 치과 수술중 상악동 거상술 및 골 이식술시 골의 성숙과정은 대부분의 상악동 점막의 골 접촉면보다는 상악동골 자체의 골 형성 및 골 유도에 의해 성숙되어 가는 것으로 보여진다.

다른 연구들에서처럼 단기간에 치료 량으로 투여된 bisphosphonates는 골막의 염증의 감소시키고 치유의 촉진을 일으키고 있었고, 이는 bisphosphonates의 대식세포등에 의한 작용으로 추측되며 이에 대한 연구가 필요할 것으로 보인다.

## VI. 결 론

토끼에 치료용량의 단기간 bisphosphonate를 주 1회 3주간 주사하였다. 4주째 2마리의 실험군과 대조군 토끼에서 상악동 점막과 골막을 채취하고 나머지 토끼에서는 상악동에 장골을 이식하고, 골막 및 상악동 점막의 조직학적 변화를 1, 2, 4, 8주후 관찰하였다. 대조군에 비해 실험군에서 1주 후에서 4주 후까지 골막에서 염증반응이 적고 기질의 섬유화가 빠르게 진행되고 있음을 보여주었다. 8주 후에는 실험군과 대조군 모두 양호한 치유 양상을 보이며 뚜렷한 차이를 보이지 않았다. 상악동 점막의 골 접촉면쪽에서는 실험군과 대조군에서 골형성과 관련된 변화를 보이지 않았고 모든 군에서 비슷한 양상을 나타내었다.

단기간에 치료량으로 투여된 bisphosphonates는 골막의 염증을 감소시키고 치유 촉진을 일으키고 있었고, 이는 bisphosphonates의 대식세포 등에 의한 작용으로 추측되며 향후 그 기전을 밝히기 위한 연구가 추가되어야 할 것으로 생각한다.

## References

1. Van Poznak CH.: The use of bisphosphonates in patients with breast cancer. *Cancer control* 9: 480, 2002.
2. Costa L, Lipton A, Coleman RE: .Role of bisphosphonates for the management of skeletal complications and bone pain from skeletal metastases. *Support Cancer Ther.* 3: 143, 2006.
3. Rosen LS, Gordon D, Kaminski M *et al.*: Zoledronic acid versus pamidronate in the treatment of skeletal metastases in patients with breast cancer of osteolytic lesions of multiple myeloma: A phase III, double-blind, comparative trial. *Cancer J* 7: 377, 2001.
4. Marx RE, Fortin M, Broumand V.: Bisphosphonate-induced exposed bone (osteonecrosis/osteopetrosis) of the jaws: Risk factors, recognition, prevention and treatment. *J Oral Maxillofacial Surg* 63: 1567, 2005.
5. American Association of Oral and Maxillofacial Surgeons Position Paper on Bisphosphonate-related Osteonecrosis of the Jaws. *J Oral Maxillofac Surg* 65: 369, 2007.
6. Hoff AO, Toth BB, Altundag V *et al.*: Osteonecrosis of the jaw in patients receiving intravenous bisphosphonate therapy. 2006 ASCO Annual meeting precedings Part I. *J Clin Oncol* 24: 8528, 2006.
7. Murad OM, Arora S, Farag AF *et al.*: Bisphosphonates and osteonecrosis of the jaw: a retrospective study. *Endocr Pract.* 13: 232, 2007.
8. Ruggiero SL, Mehrotra B, Rosenberg TJ *et al.*: Osteonecrosis of the jaws associated with the use of bisphosphonates: A review of 63 cases. *J Oral Maxillofac Surg* 62: 527, 2004.
9. Wood J, Bonjean K, Ruetz *et al.*: Novel antiangiogenic effects of the bisphosphonate compound zoledronic acid. *J Pharmacol Exp Ther* 302: 1055, 2002.
10. Bezzi M, Hasmim M, Bieler G *et al.*: Zoledronate sensitizes endothelial cells to tumor necrosis factor-induced programmed cell death: Evidence for the suppression of sustained activation of focal adhesion kinase and protein kinase B/Akt. *J Biol Chem* 278: 43603, 2003.
11. Altundag H, Guvener O.: The effect of zoledronate on resorption of the alveolar bone following tooth extraction. *Int J Oral Maxillofac Surg.* 33: 286, 2004.
12. Landeberg R, Cozin M, Cremers S *et al.*: Inhibition of Oral Mucosal Cell Wound Healing by Bisphosphonates. *J Oral Maxillofac Surg* 66: 839, 2008.
13. Pampu AA, Dolanmaz D, Tuz HH *et al.*: Histomorphometric Evaluation of the Effects of Zoledronic Acid on Mandibular Distraction Osteogenesis in Rabbits. *J Oral Maxillofac Surg.* 66: 905, 2008.
14. Cetinkaya BO, Keles GC, Ayas B *et al.*: Effects of zoledronate on alveolar bone loss and angiogenesis: A Stereologic study in Rats. *J Periodontol* 79: 1950, 2008.
15. Konstantinos N, Malizos, Loukia K.: The healing potential of the periosteum Molecular aspects. *Int. J. Care Injured* 36: S13, 2005.
16. Goran Augustin, Anko Antabak, Slavko Davila.: The periosteum Part1: Anatomy, histology and molecular biology. *Int. J Care Injured* 38: 1115, 2007.
17. Tatum H.: Maxillary and sinus implant reconstructions. *Dent Clin North Am.* 30: 207, 1986.
18. Jensen OT, Shulman LB, Block MS.: Report of the sinus consensus conference of 1996. *Int J Oral Maxillofac Implants.* 13: 11, 1998.

19. Roelofs AJ, Thompson K, Gordon S. : Molecular Mechanism of Action of Bisphosphonates : CurrentStatus. Clin Cancer Res. 15: 6222s, 2006.
20. Fettetti G, Fabi A, CarliniP *et al.* : Zoledronic-acid induced circulating level modifications of angiogenic factors, metalloproteinases and proinflammatory cytokines in metastatic breast cancer patients. Oncology. 69: 35, 2005.
21. Boyne P J, James R A. : Grafting of the maxillary sinus floor with autogenous marrow and bone. J Oral Surg 38: 613, 1980.
22. Menezes AM, Rocha FA, Chaves HV. : Effect of sodium aledronate on alveolar bone resorption in experimental periodontitis in rats . J Periodontol 76: 1901, 2005.
23. Mitsuta T, Horiuchi H, Shinoda H. : Effects of topical administration of clodronate on alveolar bone resorption in rats with experimental periodontitis. J Periodontol 73: 479, 2002.

**저자 연락처**

우편번호 614-735  
부산광역시 부산진구 개금동 633-165  
인제대학교 부산백병원 구강악안면외과학교실  
**이수운**

원고 접수일 2009년 10월 27일  
게재 확정일 2010년 01월 13일

**Reprint Requests**

**Soo-Woon Lee**  
Dept. of OMFS, Pusan Paik Hospital, Inje Univ.  
633-165 GaeGum Dong, PusanJinGu, Pusan, 614-735, Korea  
Tel: 82-51-890-6366  
E-mail: lsu0122@hotmail.com

Paper received 27 October 2009  
Paper accepted 13 January 2010