

# 경화제 투여요법을 이용한 구강 내 양성혈관병소에 대한 치험례

김경욱 · 상진규 · 정재호

단국대학교 치과대학 구강악안면외과학교실

**Abstract** (J Korean Assoc Oral Maxillofac Surg 2010;36:280-5)

## Sclerotherapy of benign oral vascular lesion with sodium tetradecyl sulfate: cases report

Kyung-Wook Kim, Jin-Kyu Sang, Jae-Ho Cheong

*Department of Oral and Maxillofacial Surgery, College of Dentistry, Dankook University, Choeran, Korea*

Hemangioma and vascular malformation is a common vascular benign lesion in the head and neck region. The lesion is a congenital malformation observed in neonates. The treatment this lesion includes surgical excision, cryotherapy, selective embolization and treatment with sclerotic agents.

We present three cases of benign oral vascular lesions treated with an intralesional injection of sodium tetradecyl sulfate. The lesions virtually disappeared after three sessions of sclerotherapy, leaving an inconspicuous scar. No side effects were observed. Sclerotherapy with sodium tetradecyl sulfate is effective in treating benign oral vascular lesions, and the use of the sodium tetradecyl sulfate provides alternative or support for surgical methods.

**Key words:** Sclerotherapy, Hemangioma, Vascular malformations

[paper submitted 2010. 6. 16 / revised 2010. 7. 2 / accepted 2010. 7. 13]

### I. 서 론

혈관종과 맥관 기형은 구강 및 두경부 영역에 발생하는 대표적인 원발성 혈관계 양성 병변으로, 이 둘은 모두 유사하게 선천적이며 축진 시 다소의 경감을 보이는 적색의 결절성 종괴를 나타낸다.

Finn<sup>1</sup>과 Mulliken<sup>2</sup>의 분류에 따르면 맥관 기형은 혈관 특정 발육단계의 장애로 조직학적으로는 내피세포 증식없이 정상적인 혈관세포의 순환과정을 지니는데 구조적인 이상으로 발현된다 하였다. 기형 기원이 된 혈관에 따라 세분화되며 일반적으로 병소 부위의 퇴화 없이 꾸준한 성장을 나타내는 경우가 많다. 반면 혈관종은 조직병리학적으로 내피세포증식을 보이는 양성 종양이며 일반적으로 아동기 증령에 따라 병소의 감소를 보인다. 혈관종은 연조직 종양의 7%로 두경부에 가장 호발하며 75%가 출생 시 나타나고 85%가 생후 1년 내에 발병한다. 연조직에 발생하고 중심성

으로 발생하는 경우는 드물며 남녀 발병비율은 약 3:1로 여성에게 보다 더 호발하여 생후 6-8개월까지 급속히 성장하고 5-9세에 걸쳐 병소의 퇴화를 보이는 경우가 대부분이다<sup>1,3</sup>.

맥관 기형 및 혈관종에 대한 치료법으로는 지속적 경과 관찰, 전신적 스테로이드/인터페론 알파투여, 결찰 및 압박법, 외과적 적출, 전기소작법, 냉동절제법, 경화제 투여요법, 방사선 조사, 선택적 영양혈관색전술 등 증례에 따른 다양한 방법이 존재한다<sup>4,5</sup>.

본 저자 등은 단국대학교 치과대학부속병원 구강악안면외과에 내원한 3명의 양성 혈관병소 환자들의 증례에서 저농도의 sodium tetradecyl sulfate를 이용한 경화제의 1회 또는 반복적 투여를 통한 보존적 처치로 시술 6개월 후 병소의 퇴화와 심미적으로도 만족할만한 결과를 경험했기에 문헌고찰과 함께 보고하는 바이다.

### II. 증례보고

#### 1. 증례 1

- 환자: 허OO(M/1)
- 주소: 하순 점막의 연조직 종창
- 기왕력: 출생 직후부터 발견된 하순 내측 점막 부위에 청적색 종괴로 약 내원 7개월 전부터 점차 증가되는 양상을 보여 본원 2006년 3월 6일 내원하였다.

#### 김 경 욱

330-714 충남 천안시 안서동 29

단국대학교 치과대학부속병원 구강악안면외과

**Kyung-Wook Kim**

Department of Oral and Maxillofacial Surgery, College of Dentistry,

Dankook University

29 Anseodong, Choeran, Chungnam, 330-714, Korea

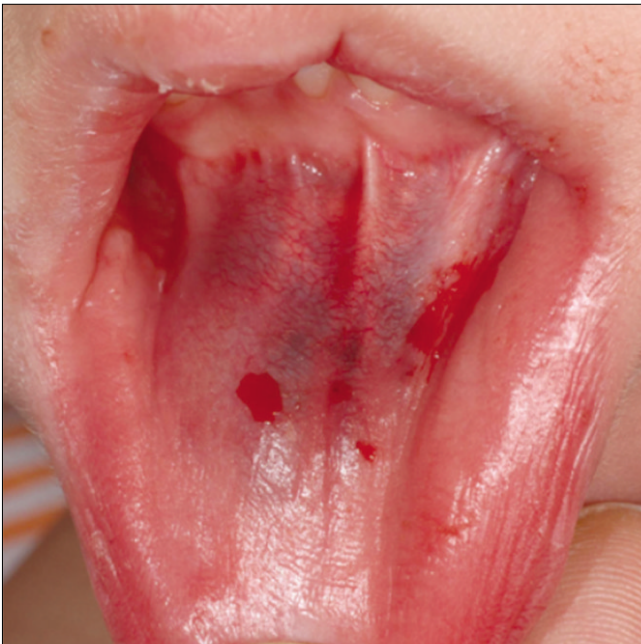Tel: +82-41-550-1991~3 Fax: +82-41-551-8988

E-mail: kkwoms@dku.edu

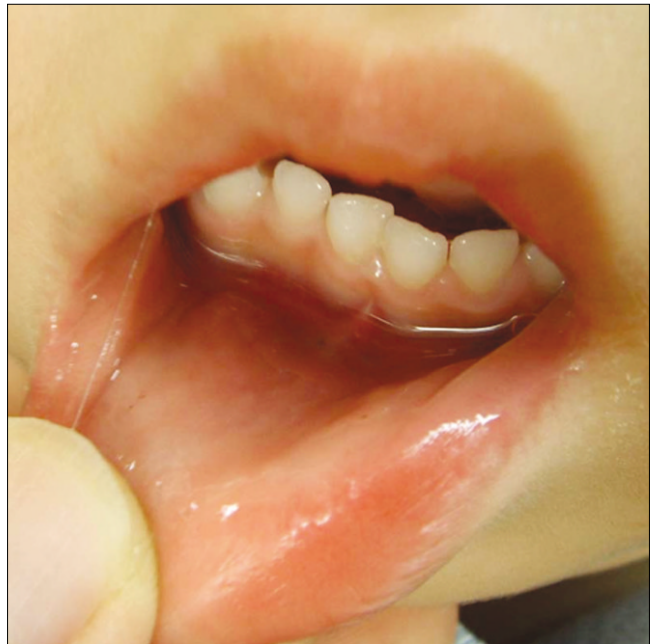\* 본 연구는 2009년 단국대학교 연구비 지원에 의해 이루어졌음.

- 전신증상: 본 구강악안면외과적 병소 외에 특이 증상은 없었다.
- 임상적 소견: 하순부 점막 중앙 전정부 2.5×2.0 cm 정도 크기의 청적색 종창이 관찰되었고 촉진 시 동통의 증가 및 경결감이나 박동은 발견되지 않았다.(Fig. 1) 병소 부위 흡인 시 푸르스름한 액체를 확인할 수 있었다.
- 이학적 소견: 혈액검사, 뇨검사, 체액 전해질검사, 흉부 방사선사진상 이상소견은 없었다.
- 영상학적 소견: Magnetic resonance imaging (MRI) T2W1 영상에서 하순부 3.0×2.0×2.0 cm 가량 고강도의 신호를 보였다.(Figs. 2, A, B)

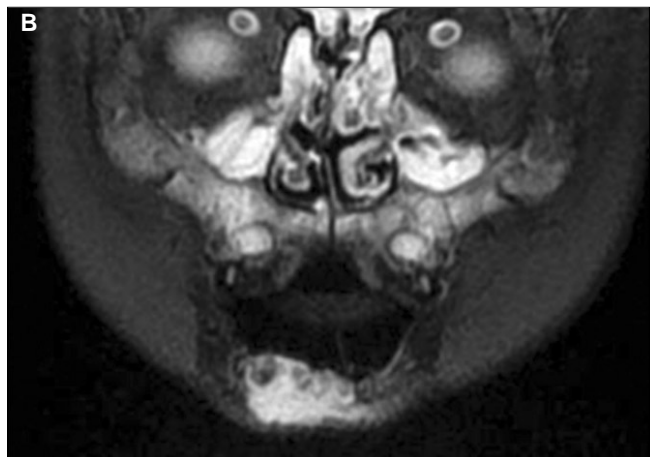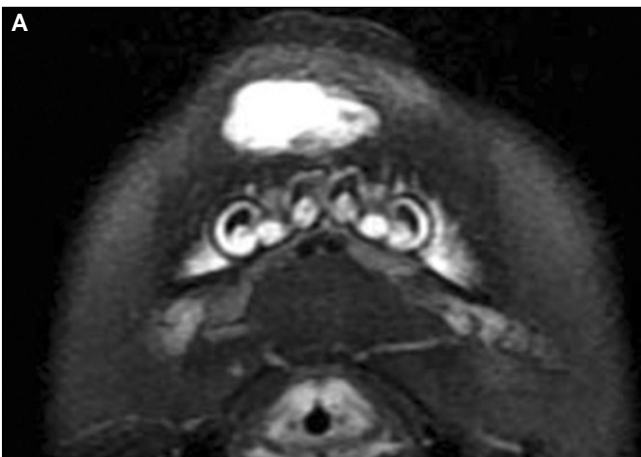
- 임상적 진단: 하순 점막에 발생한 혈관종으로 진단하였다.
- 치료: 내원 당일 3% sodium tetradecyl sulfate 2 mL를 병소 부위에 직접 주입하였으며 주입 시 환아는 주변부로 약간의 통증을 호소했으나 그 외 특별한 알러지 반응이나 용혈, 혈색소뇨 등과 같은 전신적 영향은 없었다. 주입 후 경화성 혈전의 최소화를 위해 구외로 압박드레싱을 행하였다.
- 경과: 삼 주간의 과정동안 특이 술후 지속적인 동통, 2차 감염 등의 합병증 없이 완전한 퇴화와 미관상 변형없는 최소의 반흔을 보이는 양호한 치유양상을 나타냈다. 현재까지 재발의 소견은 없었다.(Fig. 3)



**Fig. 1.** Bluish lesion on the labial mucosa of 1-year-old male before sclerotherapy.



**Fig. 3.** Three weeks after the injection of sodium tetradecyl sulfate. The lesion regressed almost completely.



**Fig. 2.** Increased signal intensity is shown on the lesion area.

A. Preoperative MRI T2W1 axial view, B. Preoperative MRI T2W1 coronal view. (MRI: magnetic resonance imaging)

## 2. 증례 2

- 환자: 우OO(M/9)
- 주소: 우측 협부 점막의 종창
- 기왕력: 내원 6개월 전부터 우측 협부 점막 부위에 자색의 종괴를 발견하여 본원 2006년 7월 23일 내원하였다.
- 전신증상: 본 구강악안면외과적 병소 외에 특이 증상은 없었다.
- 임상적 소견: 상악 제1대구치 부위 우측 협부 점막에 2.0 × 3.0 cm 정도 크기를 지닌 파동성의 병소로 박동은 발견되지 않았다. 병소 내부를 흡인하여 청적색의 액체를 확인하였다.(Fig. 4)
- 이학적 소견: 혈액검사, 뇨검사, 체액전해질검사, 흉부방사선사진상 이상소견은 없었다.
- 영상학적 소견: MRI T2W1 영상에서 우측 점막 부위의 2.0×2.0×3.0 cm 가량 고강도 신호를 보였다.(Figs. 5. A, B)

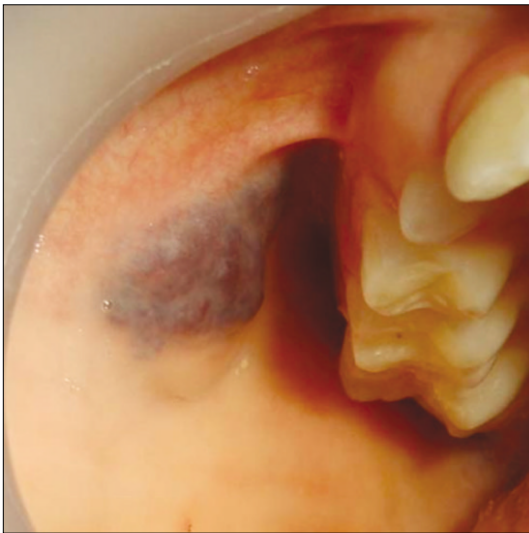


Fig. 4. Bluish macular lesion on the right buccal mucosa of 9-year-old male before injection.

- 임상적 진단: 상악 제1대구치 부위 우측 협부 점막에 발생한 혈관종으로 진단하였다.
- 치료: 내원 당일 1% sodium tetradecyl sulfate 2 mL를 병소 부위에 직접 주입하였으며 특별한 알러지 반응이나 그의 전신적 영향은 없었다.
- 경과: 사 주 후 재내원 시 확연한 표면부위의 퇴화와 전반적인 병소 크기의 감소를 보였다.(Fig. 6) 1% sodium tetradecyl sulfate 1 mL를 추가로 투여하였다. 추가적인 4 주 뒤 치유된 병소 부위와 약간의 반흔 형성을 관찰할 수 있었다.(Fig. 7) 현재까지 재발소견은 없었다.

## 3. 증례 3

- 환자: 김OO(M/22)
- 주소: 구개부의 종창과 #17 치아의 동요
- 기왕력: 정확한 병소의 발견은 미상이나 이전부터 우측

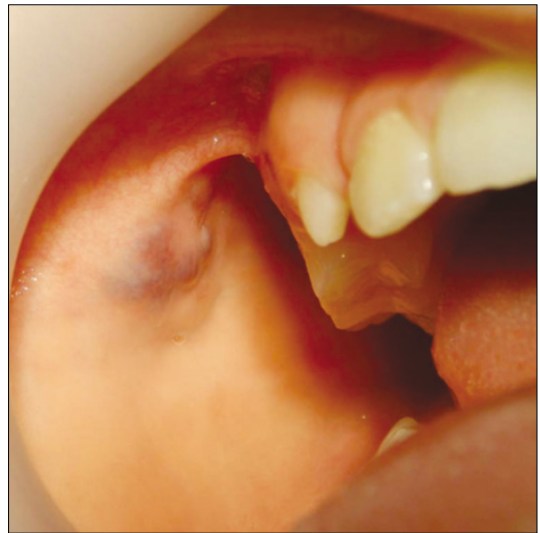


Fig. 6. Four weeks after initial sclerotherapy.

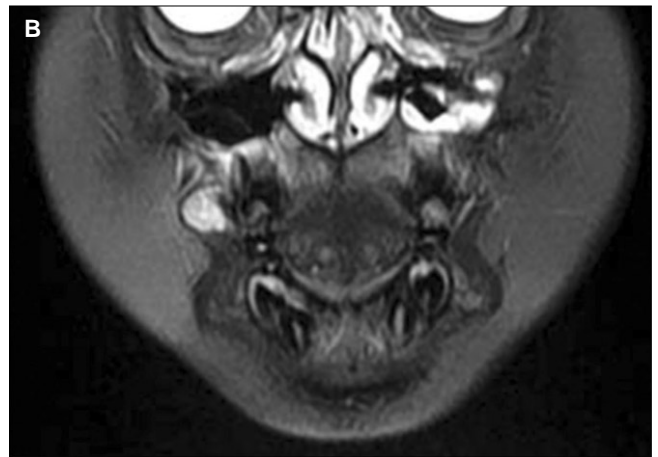
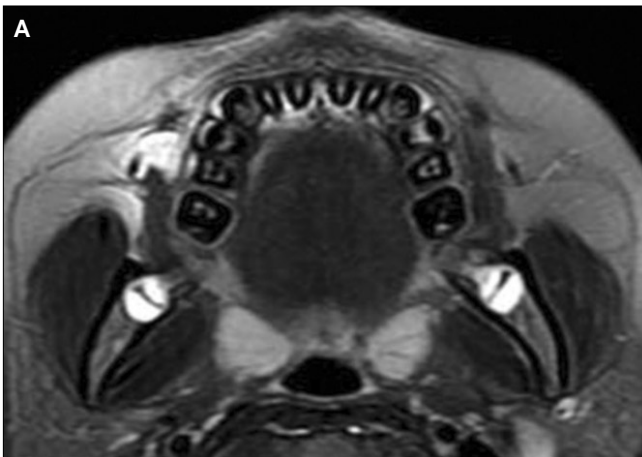
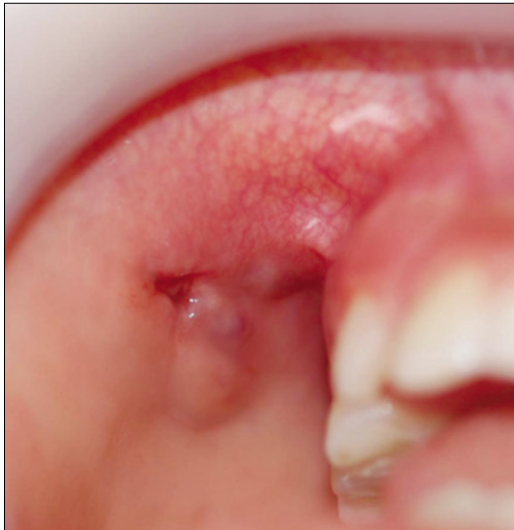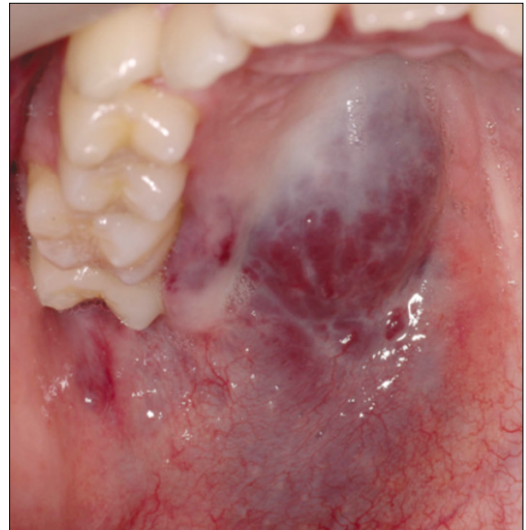


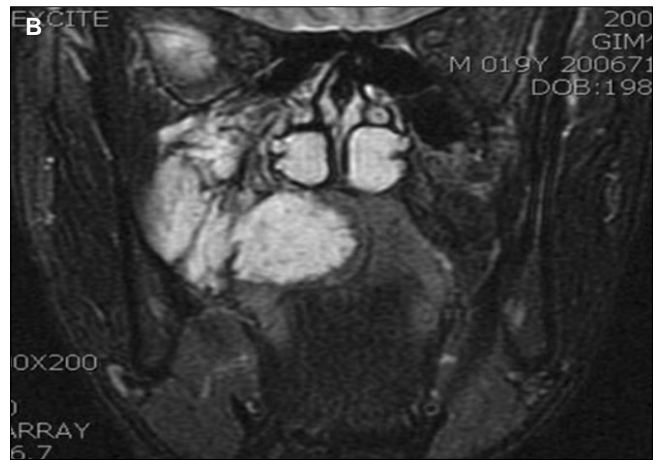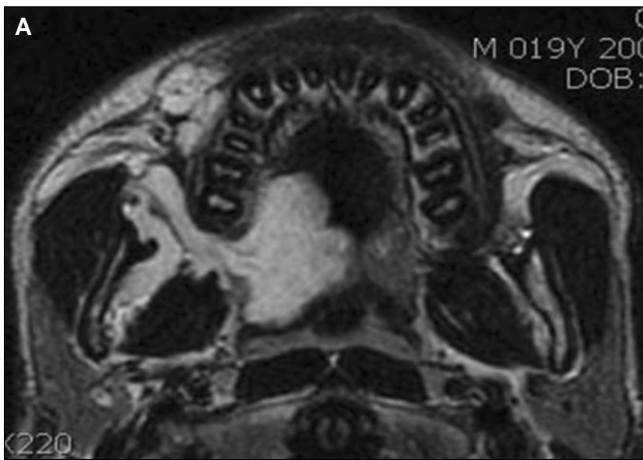
Fig. 5. High signal is seen on the right buccal mucosa. A. Preoperative MRI T2W1 axial view, B. Preoperative MRI T2W1 coronal view.



**Fig. 7.** Two weeks after the second injection of sclerosant. The lesion regressed, leaving an inconspicuous scar.



**Fig. 8.** Large vascular lesion on the palate of 22-year-old male before sclerotherapy.



**Fig. 9.** High intensity is seen on the lesion area. The lesion involved hard and soft palate and buccal mucosa. A. Preoperative MRI T2W1 axial view, B. Preoperative MRI T2W1 coronal view.

구 개부 종창 존재하던 상태였으며 최근에 #17 치아의 동요 발생하여 내원하였다.

- 전신증상: 본 구강악안면외과적 병소 외에 특이 증상은 없었다.
- 임상적 소견: 우측구 개부 #15, 16, 17 치아에 해당하는 경구개 및 후방 연구개를 포함하는 4.0×4.0 cm 정도 크기의 종창이 관찰되었고 촉진 시 동통의 증가나 박동은 없었다. 파동성은 없었으며 병소 전반으로 다소의 경결감을 보였다. 병소 부위 자입 시 박동없는 점상출혈을 보였으며 흡인하여 청적색의 혈액을 확인할 수 있었다.(Fig. 8)
- 이학적 소견: 혈액검사, 뇨검사, 체액진해질검사, 흉부 방사선사진상 이상소견은 없었다.
- 영상학적 소견: MRI T2W1영상에서 우측구개부의 4.0×4.0×5.0 cm 가량 고강도의 신호를 보였다.(Figs. 9. A, B)
- 임상적 진단: 우측 구개부 및 협점막까지 연장된 양성 혈

관 병소로 해면상 혈관종 또는 정맥 기형으로 진단하였다.

- 치료: 내원 당일 3% sodium tetradecyl sulfate 2 mL를 병소 부위에 직접 주입하였다. 자입된 위치에서 유의할 정도는 아니나 약간의 pin point 양상으로 출혈이 지속되었으나 그 외 술후 큰 불편감은 없었으며 특이 전신적 영향 또한 없었다.
- 경과: 삼 주 후 재내원 시 자입 부위를 중심으로 병소의 퇴화를 보이는 치유과정을 관찰할 수 있었다.(Fig. 10) 추가적인 1주 뒤 동통, 2차 감염 등의 합병증없이 병소의 대부분의 퇴화를 보였으며 2차 치유 중인 구개부의 모습을 보였다.(Fig. 11) 술후 MRI 촬영을 시행하였으며 0.5×0.5×0.7 cm 가량의 잔존 병소를 관찰하였으나 환자의 자각증상 및 병소의 재발 소견은 없었기에 표면부의 치유와 함께 경과를 기대하였으며 현재까지 병소 부위의 특이 병발증은 없었다.(Figs. 12. A, B)

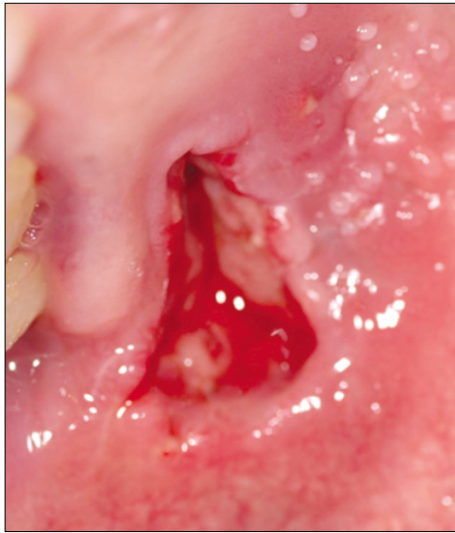

Fig. 10. Three weeks after initial sclerotherapy.

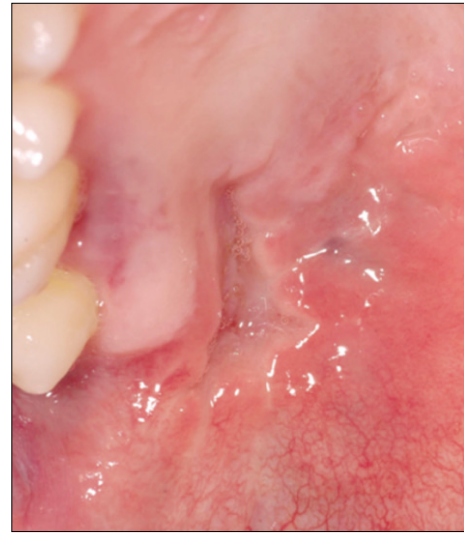


Fig. 11. Four weeks after second sclerotherapy. Recovery of normal color and surface texture is seen.

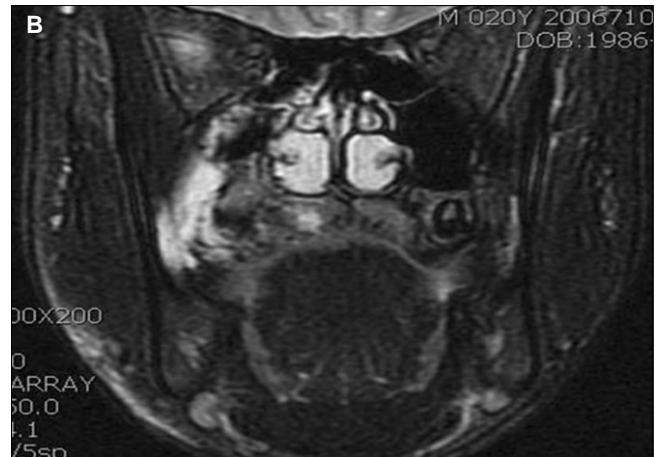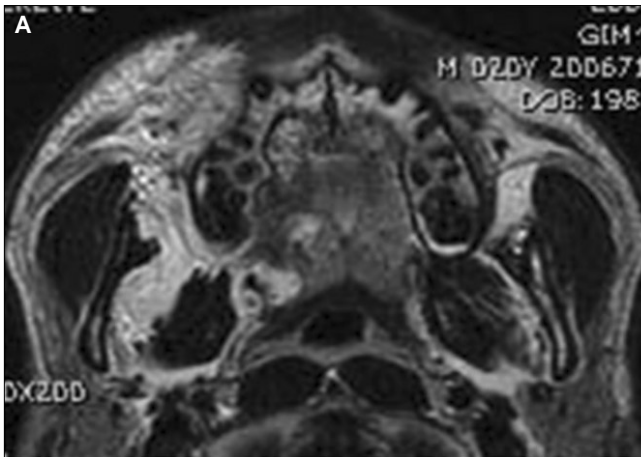


Fig. 12. The lesion regressed considerably, but small signal void is observed in central area of the lesion. A. Postoperative MRI T2W1 axial view, B. Postoperative MRI T2W1 coronal view.

### Ⅲ. 총괄 및 고찰

두경부 영역에 호발하는 양성 혈관 병소로서 혈관종과 맥관 기형은 나타나는 일반적인 구강 내 증상은 비슷하나 임상적, 조직병리학적으로 차이가 있다. 맥관 기형은 정상적인 세포순환과정을 지니는 혈관 형태발생과정의 장애로 병소를 선천적으로 지니고 태어나는 경우가 많으며 급격한 증식기 없이 점차적인 성장을 보이기에 조기 치료되지 않은 경우 성인기까지 남아 있게 된다. 반면에 혈관종은 대개 생후 1년 내 발현되는 일종의 과오증으로 혈관내피세포의 증가로 인한 급격한 성장을 보이는 증식기가 있으며 이후 대개 7-9세 연령에 이르러 사라지는 퇴화기를 지닌다. 맥관 기형은 발생 기원 혈관이 정맥 또는 모세혈관인 경우 low-flow, 동맥인 경우 high-flow type으로 세분화될 수 있

며, 혈관종의 경우 조직 내 위치에 따라 표재성, 심재성, 혼합형으로 세분화된다<sup>4,6-8</sup>.

이들 병소에 대한 확진은 임상적 및 영상학적 근거와 조직생검을 통해 얻어지며 심층에 발생한 병소일수록 치료 전 초기 진단에 어려움이 있기에, 이런 혈관 병소의 경우 computed tomography (CT), MRI, doppler외에도 MR angiograph 영상과 초음파영상 간의 3차원적 중첩을 이용한 진단이 유용하게 사용될 수 있다<sup>9-11</sup>.

구강 내 발현된 양성 혈관 병소들에 대한 치료법으로 경과관찰, 결찰술, 외과적 적출술, 냉동절제술, 전신적 스테로이드 투여, 방사선조사, 레이저 요법, 선택적 혈관전색술 등 다양한 방법이 사용되어오고 있으며 본 증례에서 사용된 병소 부위로의 직접적인 경화제 투여 요법은 보존적이고 심미적인 방법으로 채택되고 있다<sup>12,13</sup>.

투여되는 경화제 중 가장 많이 사용된 재료는 5% sodium morrhuate며 이 외에도 sodium psylliate, quinine urethane, 5% ethanalamine oleate, 1% polidocanol, sodium tetradecyl sulfate, hypertonic saline 등이 있다. 이 재료들은 공통적으로 혈관내피, 세포, 혈청에 노출되면 불활성화 되고 투여되고 3일 내로 체외로 배출된다. 투여된 초반에 병소부위 정맥 내피세포 사이의 세포 내 교질을 파괴하고 내피를 연화시키는 기제로서, 콜라겐 섬유의 노출과 정맥의 경련을 야기하여 혈소판 응집과 혈소판 관련 인자를 방출하여 혈액의 응고를 일으키고 부분적인 혈관폐쇄를 유도한다.<sup>3,14</sup> 이러한 연쇄적인 혈관 섬유화를 통해 치료하는 방법인데, 정맥 경련 후 형성되는 경화성 혈전을 최소로 유지하여야 혈관 재생성과 재발, 혈전성 정맥염 및 색소침착 등의 합병증을 줄일 수 있기에 가능하면 수술부의 수술 물리적 압박이 추천된다고 하였다.<sup>15-18</sup>

본 증례에서 사용된 sodium tetradecyl sulfate는 혈관의 염증성 반응을 야기하여 내피세포의 섬유화와 응고기전의 활성화를 야기하는 약제로 주입부위의 동통, 부종, 발적, 화상, 궤양, 반흔, 알러지 반응 및 anaphylaxis 등의 부작용을 보일 수 있다.<sup>11,19-21</sup>

경화제 투여 요법은 혈관종을 포함한 혈관 양성병소에 대한 다른 일반적인 외과적 술식에 비해 수술 후 유의한 출혈이 발생되지 않으며 보다 덜 침습적이고, 간단하고 적은 비용으로 시행될 수 있는 심미적인 술식으로 장점이 있다.<sup>22,23</sup> 본 증례들은 소아 청소년기의 환자로 심재성의 양성혈관병소의 임상적 특징을 나타냈기에 외과적 술식에 대한 덜 침습적인 치료법인 sodium tetradecyl sulfate의 병소 내 주입을 통해 치료 결과를 관찰하였다. 하지만 3번째 증례에서도 확인한바 완전한 병소의 제거를 기대할 수 있는 근치적 요법은 아니기 때문에 크기가 작거나 병소의 성장속도가 작은 경우에 한하여 효과적인 결과를 예상할 수 있으리라 사료된다. 크기가 크고 심층에 위치하며 당시 높은 증식을 보이는 경우 반복적인 경화제 투여요법은 장기적으로 외과적 술식의 대안적인 혹은 보조적인 치료법으로 사용될 수 있을 것이라 여겨진다.

#### IV. 결 론

저자 등은 그간 단국대학교 부속치과병원 구강악안면외과에 내원한 3명의 환자에 대해 sodium tetradecyl sulfate 투여를 통한 보존적 처치로 유의할만한 병소의 퇴화와 기능 및 심미적으로 큰 손상없이 만족할만한 결과를 얻었기에 이를 보고하는 바이다.

#### References

1. Finn MC, Glowack J, Mulliken JB. Congenital vascular lesions: clinical application of a new classification. *J Pediatr Surg* 1983; 18:894-900.

2. Mulliken JB, Glowacki J. Hemangiomas and vascular malformations in infants and children: a classification based on endothelial characteristics. *Plastic Reconstr Surg* 1982;69:412-22.
3. Johann AC, Aguiar MC, do Carmo MA, Gomez RS, Castro WH, Mesquita RA. Sclerotherapy of benign oral vascular lesion with ethanalamine oleate: an open clinical trial with 30 lesions. *Oral Surg Oral Med Oral Pathol Oral Radiol Endod* 2005;100:579-84.
4. Tyagi I, Syal R, Goyal A. Management of low-flow vascular malformations of upper aero digestive system-role of N-butyl cyanoacrylate in peroperative devascularization. *Br J Oral Maxillofac Surg* 2006;44:152-6.
5. Baurmash H, de Chiara S. A conservative approach to the management of orofacial vascular lesions in infants and children: report of cases. *J Oral Maxillofac Surg* 1991;49:1222-5.
6. Ethunandan M, Mellor TK. Haemangiomas and vascular malformations of the maxillofacial region-a review. *Br J Oral Maxillofac Surg* 2006;44:263-72.
7. de Lorimier AA. Sclerotherapy for venous malformations. *J Pediatr Surg* 1995;30:188-93.
8. Calonje E, Fletcher CDM. Tumors of blood vessels and lymphatics. In: Fletcher CDM, ed. *Diagnostic histopathology of tumors*. New York: Churchill Livingstone; 1995:43-78.
9. Jayakumar PN, Desai SV, Kovoov JM, Vasudev MK. Percutaneous embolization of mandibular hemangioma: a case report. *J Oral Maxillofac Surg* 2002;60:945-8.
10. Muto T, Kinehara M, Takahara M, Sato K. Therapeutic embolization of oral hemangiomas with absolute ethanol. *J Oral Maxillofac Surg* 1990;48:85-8.
11. Tanaka T, Morimoto Y, Takano H, Tominaga K, Kito S, Okabe S, et al. Three-dimensional identification of hemangiomas and feeding arteries in the head and neck region using combined phase-contrast MR angiography and fast asymmetric spin-echo sequences. *Oral Surg Oral Med Oral Pathol Oral Radiol Endod* 2005;100:609-13.
12. Baurmash H, Mandel L. The nonsurgical treatment of hemangioma with Sotradecol. *Oral Surg Oral Med Oral Pathol* 1963;16:777-82.
13. Sadeghi E, Gingrass D. Oral hemangioma treated with a sclerosing agent. Report of a case. *Int J Oral Maxillofac Surg* 1989; 18:262-3.
14. Minkow B, Laufer D, Gutman D. Treatment of oral hemangiomas with local sclerosing agents. *Int J Oral Surg* 1979;8:18-21.
15. Sadeghi E, Gingrass D. Histopathologic appraisal of an oral hemangioma treated with a sclerosing agent. *Compendium* 1991; 12:288-90.
16. Matsumoto K, Nakanishi H, Koizumi Y, Seike T, Kanda I, Kubo Y. Sclerotherapy of hemangioma with late involution. *Dermatol Surg* 2003;29:668-71.
17. Christensen RW. The treatment of oral hemangiomas: report of four cases. *Oral Surg Oral Med Oral Pathol* 1959;12:912-21.
18. Choi YH, Han MH, O-Ki K, Cha SH, Chang KH. Craniofacial cavernous venous malformations: percutaneous sclerotherapy with use of ethanalamine oleate. *J Vasc Interv Radiol* 2002; 13:475-82.
19. Kuo HW, Yang CH. Venous lake of the lip treated with a sclerosing agent: report of two cases. *Dermatol Surg* 2003;29:425-8.
20. Salins PC, Kumar S, Rao CB. Management of large vascular lesions of the lip: case reports. *Int J Oral Maxillofac Surg* 1997; 26:45-8.
21. van Doorne L, Maeseneer M, Stricker C, Vanrensbergen R, Stricker M. Diagnosis and treatment of vascular lesions of the lip. *Br J Oral Maxillofac Surg* 2002;40:497-503.
22. Fishman SJ, Mulliken JB. Hemangiomas and vascular malformations of infancy and childhood. *Pediatr Clin North Am* 1993; 40:1177-200.
23. Chin DC. Treatment of maxillary hemangioma with a sclerosing agent. *Oral Surg Oral Med Oral Pathol* 1983;55:247-9.