

유연성 천공기를 이용한 Bankart 병변의 골관통식 봉합 - 동물 실험 및 예비 임상 결과 보고 -

한림대학교 의과대학 정형외과학교실, 아주대학교 의과대학 정형외과학교실*

박진수 · 원예연* · 유정한 · 박용욱 · 노규철 · 정국진 · 김홍균 · 황지효 · 이용범 · 서일우

Arthroscopic Transosseous Suture Repair for Bankart Lesion with a Flexible Drill Device - An Experimental and Preliminary Clinical Report -

Jin-su Park, M.D., Ye-Yeon Won, M.D.*, Jung-Han Yoo, M.D., Yong-Wook Park, M.D.,
Kyu-Chul Noh, M.D., Kuk-Jin Chung, M.D., Hong-Kyun Kim, M.D.,
Ji-Hyo Hwang, M.D., Young-Bum Lee, M.D., Il-Woo Suh, M.D.

Department of Orthopedic Surgery, Kangnam Sacred Heart Hospital, Hallym University College of Medicine, Seoul, Korea
Department of Orthopedic Surgery, Ajou University School of Medicine, Suwon, Korea*

Purpose: To develop a flexible drill device that can be inserted into the shoulder joint so that arthroscopic transosseous suture repair for Bankart lesion is possible.

Materials and Methods: We created a device composed of a flexible drill unit and a guide pipe unit. The flexible drill unit was made of flexible multifilament wires (1.2 mm in diameter) that was twisted into one cord so that it can flex in any direction and a drill bit (1.2 mm in diameter) that is attached onto one end of the flexible wire. The guide pipe unit was a 150 mm long metal pipe (2.0 mm in inner diameter and 3.0 mm in outer diameter), with one end bent to 30 degrees. The flexible drill set was inserted into the shoulder joint through the posterior portal of the joint. The guide pipe component was placed onto the medial wall of the glenoid so that the pipe was placed 5 mm posterior to the margin of the anterior glenoid rim. The flexible drill was driven through the glenoid by the power drill so that holes were made in the glenoid. A non-absorbable suture was passed through the hole. Tying of a sliding knot tying was accomplished over the capsule and labrum after making a stitch through the capsule and labrum with a suture hook loaded with suture passer. The same procedures were done at the 2 and 4 O'Clock positions of the glenoid.

※통신저자: 원 예 연

경기도 수원시 영통구 원천동 산5
아주대학교병원 정형외과학교실

Tel: 031) 219-4562, Fax: 031) 219-5229, E-mail: thrtkr@ajou.ac.kr

접수일: 2010년 4월 30일, 1차 심사완료일: 2010년 5월 6일, 2차 심사완료일: 2010년 5월 27일, 게재 확정일: 2010년 6월 2일

* 본 연구는 보건복지가족부 보건의료연구개발사업의 지원에 의하여 이루어진 것임. (A084120)

* This study was supported by a grant of the Korea Healthcare technology R&D Project, Ministry for Health, Welfare & Family Affairs, Republic of Korea. (A084120)

* 이 연구는 2006년도 한림대학교의료원 임상연구비(01-2006-12)지원에 의한 결과임.

* This work was supported by a grant from Hallym University Medical Center Research Fund (01-2006-12).

Results: Five cases with Bankart lesion received arthroscopic transosseous repair with our flexible drill device. There were no intraoperative problems. Neither redislocation nor subluxation was reported at final follow-up.

Conclusion: Arthroscopic transosseous suture repair without suture anchors and easy tying of a sliding knot are possible with a flexible drill set.

Key Word: Bankart lesion, Flexible drill, Transosseous suture

서 론

견관절의 전방 관절와순 및 전방 관절낭, 관절낭 인대 등은 견관절의 전방의 안정성을 위한 주요 구조물들이다. 관절 와순은 견갑골 견갑와의 전연 (anterio glenoid rim)에 견고하게 부착되어 있으며 관절낭은 연속적으로 견갑와의 전연 및 견갑와 경부에서 부착되어 안정성을 부여하고 있다. 견관절의 전방 탈구시에는 관절와순-막 복합체 (capsulolabral complex)가 외력으로 인하여서 견갑와의 전연부 및 견갑와 경부로부터 파열되어 Bankart 병변^{5,13)}이 나타나며 견관절 전방 탈구 환자의 85%에서 나타난다고 보고된 바 있다²⁵⁾. 최근 약 20년간 봉합나사못을 이용한 관절경적 Bankart 병변 봉합술이 개발되면서 개방적 술식에 근접하는 결과들을 보여준다는 보고들^{1,2,18)}도 있지만 개방적 술식에 비하여서 여전히 높은 재탈구율을 보여준다는 보고들^{10,14,20)}도 있어 그 결과에 대하여는 아직 논란이 되고 있다¹⁴⁾.

현재 사용되고 있는 봉합나사못들은 고정 실패, 해리, 돌출 등의 문제점들이 발생할 수가 있으며 봉합나사못의 관절내 문제 발생으로 인한 봉합나사못 관절증 (suture anchor arthropathy)이라는 새로운 병명이 생기기까지 하였다^{3,4,7-9,12,15,17,18,21-25,27)}. 초기 금속재질 봉합나사못의 문제점들을 해결하고 자 현재는 생 흡수성 봉합나사못이 주로 사용되고 있는데 이 역시 견갑와의 골 용해 및 이로 인한 관절증^{4,16,24)}, 나사못의 분절 및

위치이탈^{3,15,23,27)}, 활액막염⁷⁾ 등의 문제들이 보고되고 있으며 또한 나사못 삽입중 쉽게 부러지기도 하여 고정 실패의 문제들이 발생하기도 하며 장기적으로는 흡수성 나사못이 관절내에서 일으킬 수 있는 염증 반응에 대한 연구가 아직 되어있지 않아 안정성이 확립되어 있지 않은 상태이다^{3,5,11,24,18,26,27)}. 관혈적 봉합술식의 경우 견갑와에 골 천공을 실시하여 관절와순-막 복합체가 관절와 경부에서부터 관절와연에 이르기까지 넓은 면적에 부착 및 봉합이 이루어지도록 하는 골관통 기법이 이루어질 수 있는데 봉합나사못을 이용한 관절경적 Bankart 병변 봉합술의 경우, 관절와순-막 복합체는 견갑와연의 좁은 선상에 점 고정방식의 봉합이 되어 관절와순-막 복합체와 견갑와골 사이의 접촉면적 (foot print)이 협소하여 관혈적 술식의 골관통 기법에 비하여 봉합강도가 떨어질 수 있다^{13,19)}. 따라서 관절경적 Bankart 병변 봉합술후 불안정증이 재발한 환자들에 대한 이차 관절경술시 Bankart 병변의 봉합이 실패하였음을 보여 주고 있다^{6,11)}.

관절경적 Bankart 병변 봉합술을 실시하면서도 개방적 술식에서와 같은 골관통 기법으로 관절와순-막 복합체의 봉합이 이루어질 수 있다면 해부학적 봉합이 가능하여 견고한 봉합 효과를 얻을 수 있을 것으로 사료된다. 저자들은 관절경적 술식 하에서도 골 관통기법을 실시할 수 있는 유연성 골 천공기 및 이를 이용한 새로운 술식을 개발하여 동물 실험 및 초기 임상 시험례를

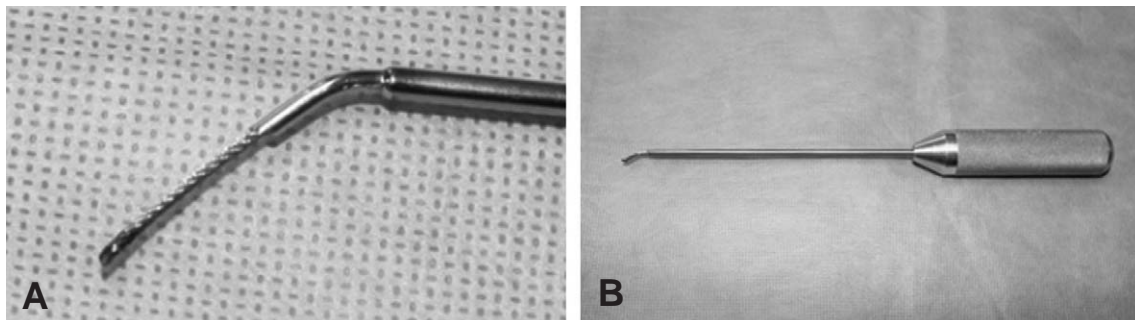


Fig. 1. (A) The flexible drill component. The wire rope is composed of multi-filament wires in which its total number of filament is 49 filaments (7×7 in configuration). The drill (1.2 mm in diameter) is attached onto the tip of the wire-rope. (B) The guide pipe component. The guide pipe is stainless steel pipe (3 mm with its outer diameter, 2.0 mm with its inner diameter), and its end is slightly bended so that the flexible drill can be driven into bended direction.

보고하고자 한다.

연구 대상 및 방법

유연성 천공기 세트의 구성: 유연성 천공기 세트는 유연성 천공기와 이러한 유연성 천공기를 원하는 방향으로 유도해 내는 유도 강관으로 구성되어 있다 (Fig. 1 A, B). 유연성 천공기는 직경 1.2 mm, 길이 250 mm 인 유연한 강선 (일명 쇠뿔줄: stainless steel wire-rope; 소선 7개가 7개씩 총 49개가 나선형으로 꼬여 있는 형태)의 한쪽 끝에 골조직의 천공이 가능하도록 직경 1.2 mm 의 천공기 (drill)가 부착되어 있다 (Fig. 1A). 유도 강관은 외경 3 mm, 내경 2.0 mm, 길이

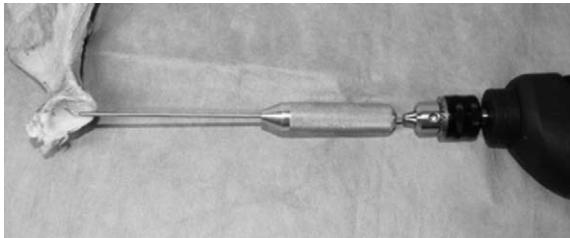


Fig. 2. Surgical skill experiment with porcine scapula. The tip of the flexible drill set is placed about 3 mm posterior to the margin of the anterior glenoid and driven through the bone using motor power drill.

150 mm 인 강관으로 한쪽 끝이 약 30도 정도 휘어져 있으며 다른 한쪽 끝은 손잡이로 구성되어 있다 (Fig. 1B).

돼지 견갑골을 이용한 수술 실험: 돼지의 견갑골 부위를 채취하여 견갑골 주위의 연부조직을 제거한 후 고정대에 고정하였다 (Fig. 2). 제작된 유연성 골 천공기를 견갑골 견갑와의 관절면측에 위치 시킨 후 전동 드릴을 이용하여 견갑와의 내측면을 향하여 천공을 실시하였으며, 기기의 사용상의 용이성, 문제점 등을 조사하였으며 이에 대한 개선을 통하여서 최종 임상 실험용 기기의 제작을 진행하였다. 30회 이상의 견갑골 천공 실험을 실시하였다. 조사의 중점사항은 실험 도중 유연성 천공기의 유연성 강선 부분의 파단 유무 및 유연성 강선과 천공드릴 사이의 용접 부분의 파단 유무를 조사하였는데 천공기의 기계적 파단은 발생하지 않았다.

수술 시기: 수술 시험은 소속 병원의 의료윤리위원회 (IRB)의 승인을 얻은 후 임상시험적 수술을 시행하였다. 전신 마취하에 환자를 측와위로 위치시킨 후에 일반적 관절경 술식대로 준비한다. 견관절 후방 입구를 확보한 후 후방 입구를 통하여서 관절경을 삽입한다. 이후 전상방 입구 및 전하방 입구를 확보하여 관절내의 병변을 관찰하여 Bankart 병변이 확인이 되면 골 거상기를 이용하여서 유착된 관절와순을 견갑와로부터 분리하여 관절와순의 유동성을 확보한다. 면도기 (shaver)

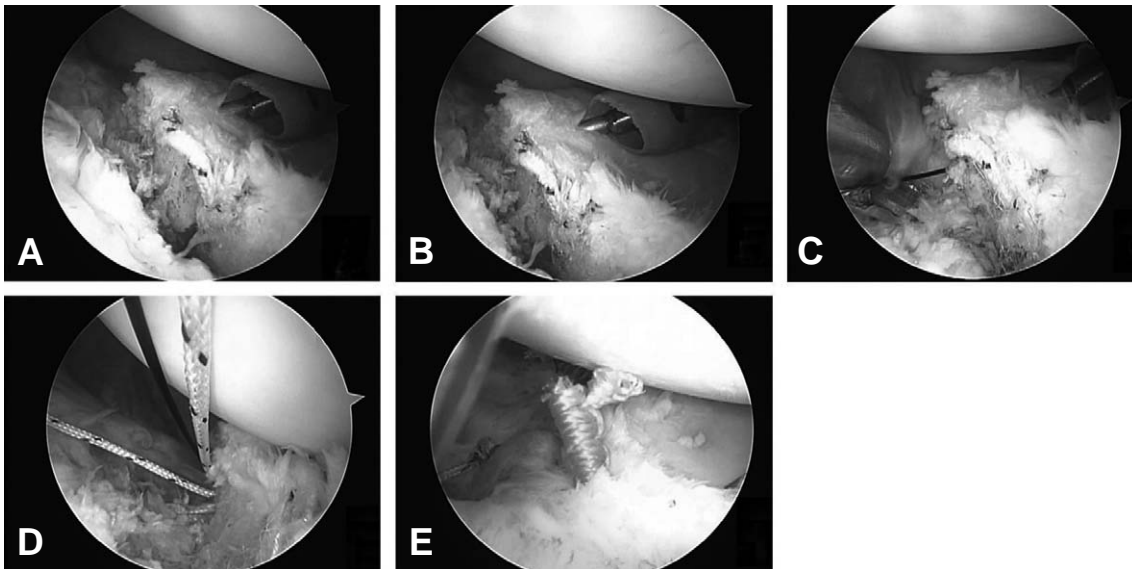


Fig. 3. (A) Flexible drill set is introduced into the shoulder joint through the ordinary posterior portal and its guide pipe containing flexible drill is placed about 5 mm posterior to the margin of anterior glenoid rim around the Bankart lesion. (B) The flexible drill is driven through the glenoid bone and passed into the medial wall of the glenoid. (C) A monofilament suture thread (PDS® #3, Ethicon, Johnson & Johnson, USA) loaded with nonabsorbable suture (Fbirewire® #5, Arthrex, USA) is passed through the bone hole. (D) Two bone holes are made at the 2 and 4 O'clock position of the glenoid rim, and suture threads (Fbirewire® #5, Arthrex, USA) are passed through the holes. The suture limb at the capsular side is passed through the capsule and labrum by using suture hook loaded with monofilament suture thread (PDS® #3, Ethicon, Johnson & Johnson, USA). (E) Sliding knots are made.

를 이용하여 견갑와의 내측면의 변연 절제 및 골 출혈을 유도하여 차후 관절외순의 봉합 후 생착이 잘 이루어질 수 있도록 한다. 이후 관절경을 전 상방 입구로 이전 시키고, 후방 입구에는 플라스틱 유도관 (내경 5.5 mm; Linvatec®, USA)을 삽입한다. 후방 입구를 통하여서 제작된 유도 강관을 삽입하는데 유도 강관의 끝이 견갑와연 (glenoid rim)에서 약 5 mm 정도 후방에 위치되도록 한다 (Fig. 3A). 유도강관 내로 유연성 천공기를 삽입한후에 구동기를 이용하여서 견갑와의 골 천공을 실시한다 (Fig. 3B). 골 천공후에는 유연성 천공기만 유도강관에서 제거한 후에 유도강관내로 유도 봉합사 (shuttle relay 또는 PDS #3 Ethicon, Johnson & Johnson, USA)를 삽입하여 천공된 구멍으로 통과시킨다 (Fig. 3C). 전하방입구를 통하여서 삽입된 겸자 (grasper)를 이용하여 유도봉합사를 빼어낸 후 봉합사 (fibre wire #5, Arthrex, USA)를 통과시켜 활주 봉합을 실시한다 (Fig. 3D). 동일한 방식으로 견갑와의 2시, 4시 방향에 골 천공을 시행하여 견갑와순의 봉합을 하도록 한다 (Fig. 3E).

2008년 3월 부터 2010년 5월 까지 외상성 견관절 탈구 환자 5예에서 유연성 골 천공기를 이용한 Bankart 병변의 봉합을 실시하였다. 개발된 유연성 골 천공기의 경우, 견갑와의 상극부 (superior pole area, 1시 방향부분) 또는 하극부 (inferior pole area, 5시 방향부분)에 위치한 Bankart 병변의 경우 유연성 천공기를 이용한 병변의 봉합이 어렵기에 기존의 흡수성 봉합나사못을 견갑와의 1시 방향부위에 추가적으로 삽입하여 병변의 봉합을 실시하였다. 수술 도중 또는 수술후의 신경이나 혈관 손상 등의 문제점이나 합병증 등은 발생하지 않았으며 최종 단기 추시 결과상에서는 재탈구 등

의 증상은 나타나지 않았다.

고 찰

봉합나사못을 이용한 관절경적 Bankart 병변 봉합술 시 관절막-낭 복합체와 견갑와 사이에서의 부착면적을 넓히려는 시도들이 일부 보고되기도 하였다. Lafosse (2006) 등¹³⁾은 소위 카시오페아 술식 (Cassiopeia double-row technique)을 보고한 바 있는데, 견갑와의 경부인 내측면에 추가적인 봉합나사못을 삽입하여서 회전근개 봉합술식에서의 2열 봉합술식 (double row technique)처럼 부착 면적을 넓히는 술식을 소개한 바 있다. 그러나 이러한 Cassiopeia 술식의 경우 견갑와 내측에 추가적인 봉합나사못들을 삽입하기에는 시야 확보 및 기술적으로 어려우며 또한 견관절 전방부에 통상적인 2개의 관절경적 입구 이외에 추가적인 입구를 확보해야 한다고 한다. 보다 근본적인 문제점중의 하나는 봉합나사못 자체가 견갑와골에 견고한 고정 이루어지는 것에 대한 의문이 있으며, 특히 흡수성 봉합사의 경우 이러한 문제가 발생할 가능성이 더 높다고 할 수 있다.

관절경적으로 견갑와에 골천공 기법을 이용한 관절외순의 봉합은 2002년 Fleega¹⁰⁾에 의하여 보고된 바 있다. Fleega¹⁰⁾는 직경 2 mm의 Kirschner 강선을 이용하여서 견관절 후방 입구주위에서 경피적으로 Kirschner 강선을 관절내로 삽입한 후에 Bankart 병변이 있는 견갑와연 (ridge of glenoid labrum)에 천공을 실시하였으며, 천공된 구멍을 통하여서 봉합사를 끼운 긴 직침을 통과시켜서 견갑와골에 봉합사를 통과시키는 방식으로 관절외순의 봉합을 실시하였으며, 따

Table 1. Case and early clinical trial results

No. of Cases	Age	Sex	No. of Dislocation before Surgery	Duration between accident and Surgery	No. of TOS*	No. of suture anchors	Follow-up Period	Result
1	25	Male	1	1.5 months	2	1	18 months	ROM: full no redislocation
2	17	Male	1(bony Bankart Lesion)	6 months	2	1	18 months	ROM: full no Redislocation
3	31	Female	1	3 days	2	0	3 months	ROM : full no Redislocation
4	35	Male	1(whole circumferential Detachment of Labrum)	3 days	3	1	<1 months	On follow-up
5	25	Male	2(Redislocation after previous arthroscopic Suture anchor Repair)	3 days	4	1	< 1 months	On follow-up

TOS: transosseous suture

ROM: range of motion

No.: number

라서 기존의 고식적인 관혈적 관절와순 봉합방식에서와 같이 견갑와의 골천공 방식으로 관절와순을 봉합할 수 있었다고 보고하였다. Fleega¹⁰⁾의 방식은 문헌보고상 거의 최초로 관절경적 골천공 기법을 소개하였다고 볼 수 있는데, 저자들의 방식과 차이가 나는 것은 Fleega¹⁰⁾의 경우 기존의 확보된 후방 입구를 통하여서 골천공을 위한 강선 및 기구들을 삽입하는 것이 아니라 후방 입구주위에서 경피적으로 피부 및 관절을 관통한 후에 골천공을 실시하고 있다. 이러한 경피적 골천공용 강선의 삽입방식은 실제 수술에서는 기존의 확보된 후방입구를 통한 방식에 비하여서 임의성이 있고 이로 인한 주위 연부조직 및 혈관 신경계의 손상의 위험성이 내재하고 있을 것으로 사료된다. 저자들의 경우 기존에 확보된 견관절의 후방 입구를 통하여서 골천공용 절삭 기구들을 삽입하기에 이러한 추가적인 연부조직 손상의 위험성을 피할 수 있으며 기존의 확보된 입구를 통하여서 술식을 시행하기에 용이하게 시행될 수 있는 장점들이 있는 것으로 사료된다.

이러한 관절경적 골 천공을 통한 관절와순의 봉합시에는 기존의 봉합나사못 방식에 비하여서 여러 가지 장점들이 있는데, 첫째로 견갑와순과 견갑와 사이의 접촉면적이 해부학적인 방식으로 이루어 질 수 있어서 가장 이상적인 부착 면적을 확보할 수 있기에 기존의 관혈적 술식에서와 같은 견고한 관절와순의 부착을 얻을 수 있다. 둘째로 봉합나사못 사용시 봉합사의 관절면측 봉합사와 관절낭측 봉합사 사이의 구분이 매우 어려운데 이러한 구분이 근본적으로 해결이 될 수 있으며 봉합사의 활주가 자유로워 활주결찰 (sliding knot tying)이 쉽게 이루어 질 수 있다. 셋째로 봉합나사못을 사용하지 않으므로 나사못 사용으로 인한 문제점들을 피할 수 있다. 문제점으로서 후방 입구를 통하여서 골 천공이 이루어 지기에 천공되는 지점이 견갑와 경부 내측으로 깊숙이 위치할 수가 있어서 천공 과정 중에 연부조직들이 회전되는 천공기에 같이 말려들어 손상을 받을 위험성이 있으며 또한 천공 후에는 천공기의 끝부분이 주위의 관절막-낭 복합체 등의 연부조직에 깊숙이 박히거나 숨어있을 수 있기에 찾아내기가 힘들 수가 있다. 향후 이러한 골 천공 후의 연부 조직 보호, 천공 후 천공기의 견갑와 경부 내측에서의 위치 파악 및 천공된 구멍을 통한 유도사 (suture passer)의 채집 등을 쉽게 하기 위하여 전방 입구를 통하여 특수 제작된 검자 (grasping forcep)를 사용하는 방법을 고려하고 있다.

결 론

견관절 Bankart 병변에 대하여서 개발된 유연성 골천공기를 이용하여 관절경적 수술 하에서도 골관통식

봉합을 시행하여 견고한 관절와순의 봉합을 실시할 수 있었으며 또한 원활한 활주봉합이 이루어질 수 있음을 보여주었다.

REFERENCES

- 1) **Kim SH, Ha KI, Kim SH:** Suture Anchor Capsulorrhaphy in the Traumatic Anterior Shoulder Instability : Open Versus Arthroscopic Technique. *J Korean Shoulder Elbow Soc*, 2: 157-169, 1999.
- 2) **Rhee YG, Park JY:** The Results of Bankart Repair for Anterior Instability of the Shoulder. *J Korean Shoulder Elbow Soc*, 2: 60-73, 1999.
- 3) **Antonogiannakis E, Yiannakopoulos CK, Karliafitis K, Karabali C:** Late disengagement of a knotless anchor. *Arthroscopy*, 18: 40, 2002.
- 4) **Athwal GS, Shridharani SM, O'Driscoll SW:** Osteolysis and arthropathy of the shoulder after use of bioabsorbable knotless suture anchors. A report of four cases. *J Bone Joint Surg Am*, 88: 1840-1845, 2006.
- 5) **Bankart, A:** The pathology and treatment of recurrent dislocation of the shoulder joint. *Br J Surg*, 26: 23-29, 1939.
- 6) **Cho NS, Yi JW, Lee BG, Rhee YG:** Revision open Bankart surgery after arthroscopic repair for traumatic anterior shoulder instability. *Am J Sports Med*, 37: 2158-2164, 2009.
- 7) **Clavert P, Warner JJ:** Panacryl synovitis: fact or fiction *Arthroscopy*, 21: 200-203, 2005.
- 8) **Cole BJ, Romeo AA:** Arthroscopic shoulder stabilization with suture anchors: Technique, technology, and pitfalls. *Clin Orthop Relat Res*, 390: 17-30, 2001.
- 9) **Ekelund A:** Cartilage injuries in the shoulder joint caused by migration of suture anchors or mini screw. *J Shoulder Elbow Surg*, 7: 537-539, 1998.
- 10) **Fleega BA:** Overlap arthroscopic Bankart repair: reconstruction to the glenoid rim. *Arthroscopy*, 18: 18, 2002.
- 11) **Howells NR, Auplish S, Hand GC, Gill HS, Carr AJ, Rees JL:** Retention of arthroscopic shoulder skills learned with use of a simulator. Demonstration of a learning curve and loss of performance level after a time delay. *J Bone Joint Surg Am*, 91: 1207-1213, 2009.
- 12) **Kaar TK, Schenck RC., Wirth MA, Rockwood CA:** Complications of metallic suture anchors in shoulder surgery: A report of 8 cases. *Arthroscopy*, 17: 31-37, 2001.
- 13) **Lafosse L, Baier GP, Jost B:** Footprint fixation for arthroscopic reconstruction in anterior shoulder instability: the Cassiopeia double-row technique. *Arthroscopy*, 22: 231, 2006.
- 14) **Lenters TR, Franta AK, Wolf FM, Leopold SS, Matsen FA, 3rd:** Arthroscopic compared with open

- repairs for recurrent anterior shoulder instability. A systematic review and meta-analysis of the literature. *J Bone Joint Surg Am*, 89: 244-254, 2007.
- 15) **Meyer DC, Gerber C:** Failure of anterior shoulder instability repair caused by eyelet cutout of absorbable suture anchors. *Arthroscopy*, 20: 521-523, 2004.
- 16) **Muller M, Kaab MJ, Villiger C, Holzach P:** Osteolysis after open shoulder stabilization using a new bioresorbable bone anchor: A prospective, non-randomized clinical trial. *Injury*, 33 (Suppl 2): 30-36, 2002.
- 17) **Muzaffar AR, Orenstein HH:** Use of the Mitek Mini G2 anchor for crossed intrinsic transfer. *Plast Reconstr Surg*, 105: 469-470, 2000.
- 18) **Park JY, Lhee SH, Park HK, Jeon SH, Oh JH:** Peri-anchor radiolucency after knotless anchor repair for shoulder instability: Correlation with clinical results of 69 cases. *Am J Sports Med*, 37: 360-370, 2009.
- 19) **Park MC, Cadet ER, Levine WN, Bigliani LU, Ahmad CS:** Tendon-to-bone pressure distributions at a repaired rotator cuff footprint using transosseous suture and suture anchor fixation techniques. *Am J Sports Med*, 33: 1154-1159, 2005.
- 20) **Porcellin G, Campi F, Pegreffo F, Castagna A, Paladini P:** Predisposing factors for recurrent shoulder dislocation after arthroscopic treatment. *J Bone Joint Surg Am*, 91: 2537-2542, 2009.
- 21) **Rhee YG, Lee DH, Chun IH, Bae SC:** Glenohumeral arthropathy after arthroscopic anterior shoulder stabilization. *Arthroscopy*, 20: 402-406, 2004.
- 22) **Roth CA, Bartolozzi AR, Ciccotti MG, et al.:** Failure properties of suture anchors in the glenoid and the effects of cortical thickness. *Arthroscopy*, 14: 186-191, 1998.
- 23) **Sassmannshausen G, Sukay M, Mair SD:** Broken or dislodged poly-L-lactic acid bioabsorbable tacks in patients after SLAP lesion surgery. *Arthroscopy*, 22: 615-619, 2006.
- 24) **Spoliti M:** Glenoid osteolysis after arthroscopic labrum repair with a bioabsorbable suture anchor. *Acta Orthop Belg*, 73: 107-110, 2007.
- 25) **Takubo Y, Morihara T, Namura T, et al.:** Anchor hole enlargement after arthroscopic Bankart repair using absorbable suture anchors: a report of three cases. *J Shoulder Elbow Surg*, 17: 16-18, 2008.
- 26) **Tauber M, Resch H, Forstner R, Raffl M, Schauer J:** Reasons for failure after surgical repair of anterior shoulder instability. *J Shoulder Elbow Surg*, 13: 279-285, 2004.
- 27) **Wilkerson JP, Zvijac JE, Uribe JW, Schurhoff MR, Green JB:** Failure of polymerized lactic acid tacks in shoulder surgery. *J Shoulder Elbow Surg*, 12: 117-121, 2003.

초 록

목적: 견관절의 Bankart 병변에 대하여서 관절경적 수술하에서도 골경유 봉합이 가능하도록 유연성 골 천공기를 개발하였으며 이에 대한 동물 실험 및 임상 증례를 보고하는 바이다.

대상 및 방법: 유연성 천공기 세트는 유연성 천공기와 유도관으로 구성되어 있다. 유연성 천공기는 49개의 미세강선들이 단일 강선 (직경 1.2 mm)으로 꼬인 구조로 이루어져 유연성이 있으며 이러한 유연한 강선의 한 쪽 끝에는 천공기 (직경 1.2 mm)가 용접되어 있는 구조로 이루어져 있다. 유도관은 외경 3.0 mm, 내경 2.0 mm의 원통형 금속 도관으로 이루어져 있으며 한 쪽 끝은 30도 정도 굴곡되어 있다. 기기의 내구성 및 임상적 유용성을 시험하기 위하여 돼지의 견갑골 관절외에 골 천공을 실시하는 실험을 30회 이상 실시하였다. 유연성 강선 부위의 기계적 파단이나 골 천공의 실패 등은 발생하지 않았다. 일반적 견관절 관절경 술식대로 견관절의 후방 입구 및 전 상방, 전 후방 입구들을 확보한 후 관절경하에서 Bankart 병변이 확인이 되면 면도기를 이용하여 견갑와 내측면의 변연 절제를 실시하여 골 출혈을 유도한다. 이후 관절경을 전 상방 입구로 이전 시키고, 후방 입구를 통하여서 유연성 골천공기 세트의 유도 강관을 삽입하는데 유도 강관의 끝이 견갑와연에서 약 5 mm 정도 안쪽에 위치되도록 한다. 유도강관 내로 유연성 천공기를 삽입한 후 구동기를 이용하여서 견갑와의 골 천공을 실시한다. 골 천공 후에는 유연성 천공기만 유도강관에서 제거한 후에 유도 강관내로 봉합사를 삽입하여 천공된 골구로 통과시키도록 한다. 봉합 갈고리를 이용하여 관절외순에 유도봉합사를 통과시킨 후에 이 유도봉합사에 골 천공구를 통과한 봉합사를 끼워서 관절완순을 통과하도록 한 후 활주 결찰을 실시하여 골 관통 봉합을 이루도록 한다. 동일한 방식으로 견갑와의 2시, 4시 방향에 골 천공을 시행하여 견갑와순의 봉합을 실시한다.

결과: 외상성 견관절 탈구 환자 5예에서 유연성 골 천공기를 이용한 Bankart 병변의 봉합을 실시하였다. 수술 도중 또는 수술후의 신경이나 혈관 손상 등의 문제점이나 합병증 등은 발생하지 않았으며 기기 자체의 문제들도 발생하지 않았다. 평균 6개월간의 추시 결과 상에서는 재탈구 등의 증상은 나타나지 않았다.

결론: 유연성 골 천공기를 사용한 Bankart 병변의 봉합시 관절경적 수술이면서도 골 관통식 봉합이 가능하여 관절외순의 부착면적의 증대 효과 뿐 아니라 손쉬운 활주 결찰이 이루어 질 수 있음을 보여주었다.

색인 단어: 방카르트 병변, 유연성 천공기, 골 관통 봉합