

색소 용모 결절성 활액막염 제거 후 발생한 중족부 해면 혈관종(1예 보고)

한림대학교 강동성심병원 정형외과

송경원 · 김갑래 · 김태화 · 박현진

A cavernous Hemangioma After a Removal of a Pigmented Villonodular Synovitis in Mid-foot (A Case Report)

Kyoung-Won Song, M.D., Gab-Lae Kim, M.D., Tae-Hwa Kim, M.D., Hyun-Jin Park, M.D.

Department of Orthopedic Surgery, Kangdong Sacred Heart Hospital, Hallym University School of Medicine, Seoul, Korea

=Abstract=

Hemangioma are not rare tumors. They can be found in almost any of the vascular structures of the body. Hemangiomas involving the deep structures of the extremities may produce extremely difficult therapeutic problems for the orthopedic surgeon. Pigmented villonodular synovitis (PVNS) is a rare proliferative disorder that affects synovium, tendon sheath and bursa. Although the condition can present in any joint, knee joint is the most commonly affected site and only 2.5% of cases occur in foot and ankle joint. We have experienced a patient who has of foot and report an optimal method of surgical treatment. Authors report the result of hemangioma in mid-foot which arise from removal of a pigmented villonodular synovitis that has low out break rate of benign tumor in mid-foot with literature review.

Key Words: Foot, Cavernous hemangioma, Pigmented villonodular synovitis

혈관종은 인체 내 모든 조직에서 발생할 수 있는 흔한 양성 종양 중의 하나이다. 혈관종의 발생 빈도는 전 양성 종양의 7%로 알려져 있으며, 조직학적으로 그 기원이 불분명하나 과오종(hamartoma) 또는 신생종(neoplasm)으로 생각되고 있다¹⁾. 색소 용모 결절성 활액막염(pigmented villonodular synovitis, PVNS)은 관절, 건막 및 점액낭에 존재하는 활액막에서 기시하여 증식을 일으키는 특발성 질환

으로 유병률이 매우 낮은 것으로 알려져 있다^{2,3)}. 신체의 어느 관절에나 발생할 수 있는 것으로 보고되나 슬관절에 가장 호발하고 족관절에는 매우 드물게 발생한다^{2,4)}. 저자들은 중족부에 생긴 양성 종양 중 발생 빈도가 낮은 색소 용모 결절성 활액막염 제거 후 발생한 중족부 해면 혈관종을 경험하였기에 문헌고찰과 함께 보고하고자 한다.

증례 보고

16세 여자 환자로 내원 12개월 전부터 특별한 외상력 없이 발생한 좌측 족저부의 심한 통증 및 종물을 주소로 내원하였다. 환자는 과거력상 6년 전에 발생한 족저부 종괴로 본원에서 개방적 전절제술 및 생검술을 시행한 적이 있었으며, 조직검사 결과상 색소 용모 결절성 활액막염으로 진

Received April 19, 2010 Accepted May 4, 2010

• Gab-Lae Kim, M.D.

Gangdong Sacred Heart Hospital, 445 Gil-dong, Gangdong-gu, Seoul 134-701, Korea

Tel: +82-2-2225-2706 Fax: +82-2-789-4391

E-mail: Kiga9@msn.com

단되었다(Fig. 4A). 내원 당시 시행한 이학적 검사상 좌측 족저부의 내측 증양면으로 종물이 축지되었으며, 누를 경우 심한 압통을 호소하였다. 피부 발적 및 국소 열감 등의 감염의 증후는 없었고, 통증으로 인한 보행의 장애가 있었으며, 제 2족지부터 5족지까지 족지 굴근의 저하(Grade III)의 약화가 관찰되었다. 시행한 단순방사선에서는 특이소견은 관찰되지 않았다(Fig. 1). 자기공명영상 검사를 시행하였으며 T1 강조 시상면 영상에서 증족부에 장지 굴근 부위에 비교적 균일한 강도의 저신호의 강도를 보이는 종물이 관

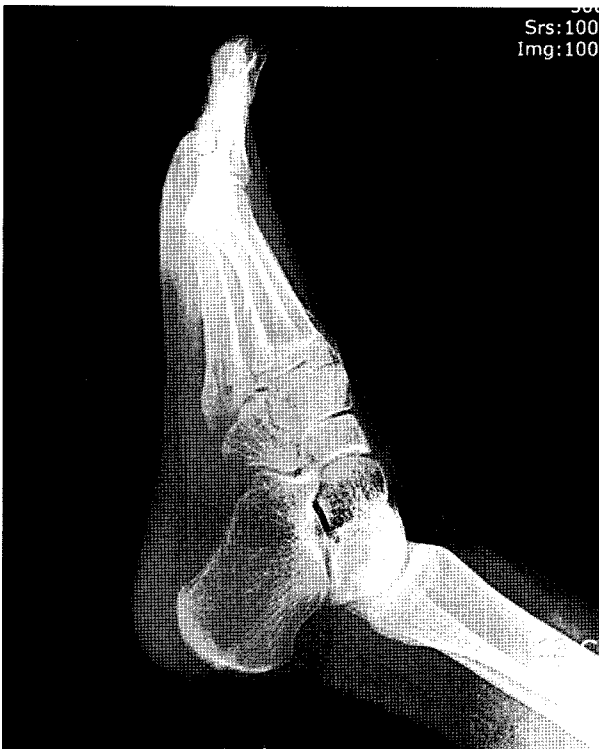

Figure 1. Plain lateral radiograph of left foot shows no bony abnormality.

찰되었다. T2 강조 시상면 영상에서는 균일하지 않은 고신호 강도의 종물이 관찰되었다. 종물은 이소성으로 일부에서 조영 증강되었으며, 비교적 경계가 뚜렷하며, 주변 연부 조직 및 골조직으로 전이되는 소견은 관찰되지 않았다(Fig. 2).

좌측 족부의 내측 도달법을 이용한 개방적 절제술로 3×2×6 cm 크기의 경계가 명확한 종물을 제거하였다(Fig. 3). 절제된 종물은 노란색을 띠는 미만성의 활액막 증식 소견을 보였으며 혈색소의 침착으로 보이는 적갈색 부분이 장무지 굴곡근의 힘줄집으로부터 기시하여 전체적으로 산개되어 있었기에 전에 발생하였던 색소 용모 결절성 활액막염이 재발한 것이라 생각하였다. 그러나 병리 조직검사상 전형적인 해면상 혈관종 소견을 보여 전에 발생하였던 색소 용모 결절성 활액막염의 재발이 아닌 해면상 혈관종의 소견을 보였다(Fig. 4B).

수술 직후 감염 등의 합병증 소견은 없었으며, 수술 후 단하지 석고 부목을 중립위로 시행한 후 2주간 체중 부하를 제한하였다. 수술 후 2주에 붕합사를 제거한 후 석고 붕대를 감은 채로 체중 부하를 허용하였고, 수술 후 4주에 석고 붕대를 제거하였다.

수술 직후 술 전에 호소하였던 동통은 소실되었으며 족지 굴곡근의 근력은 수술 후 6주째 약간의 호전이 관찰되었다. 수술 후 3개월째 족지의 굴곡 운동이 현저히 회복되었으며 동통은 사라졌다.

고 찰

혈관종은 아직 원인이 밝혀지지 않은 가장 흔한 연부종양의 하나이다. 혈관종은 여성에서 흔히 발생하고 출생 시 또는 어린 연령에서 발생한다. 사지의 심부구조에서 발생하는 혈관종은 주로 근육, 골, 활액막에서 잘 발생하며 슬관절

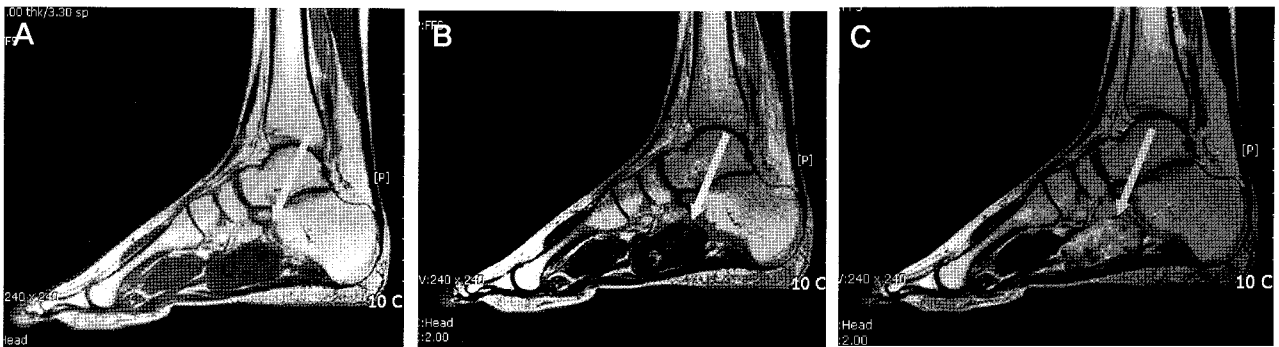

Figure 2. Sagittal MRI of Lt foot. (A) T1 weighted image shows low signal intensity, 3×2×6 cm sized mass along the flexor digitorum longus tendon. (B) T2 weighted image shows high signal intensity which means fluid collection with internal low signal parts in the mass. (C) T1 weighted with enhanced image shows irregular slightly high signal enhancement in the mass.

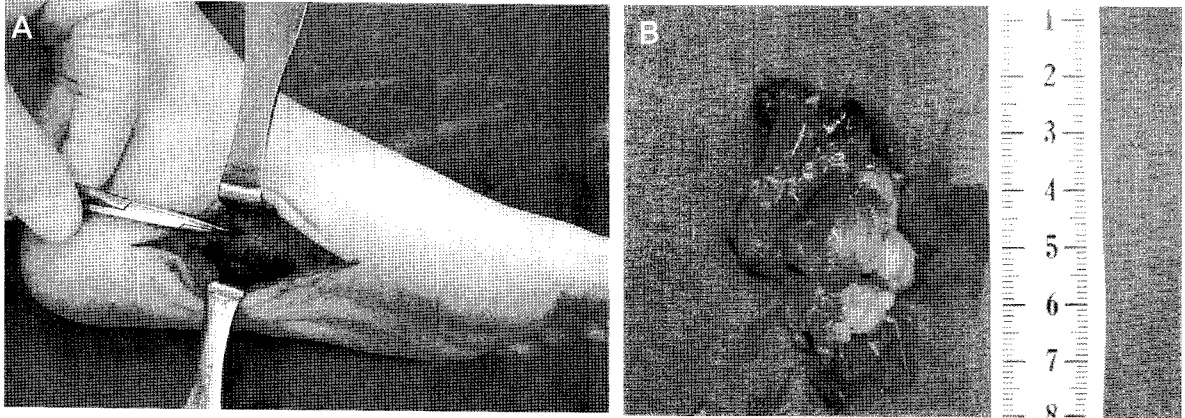


Figure 3. (A) Skin incision for exploration was done on medial aspect of foot. (B) 3×2×6 cm sized irregular shaped dark-brown mass was found on medial aspect of foot.

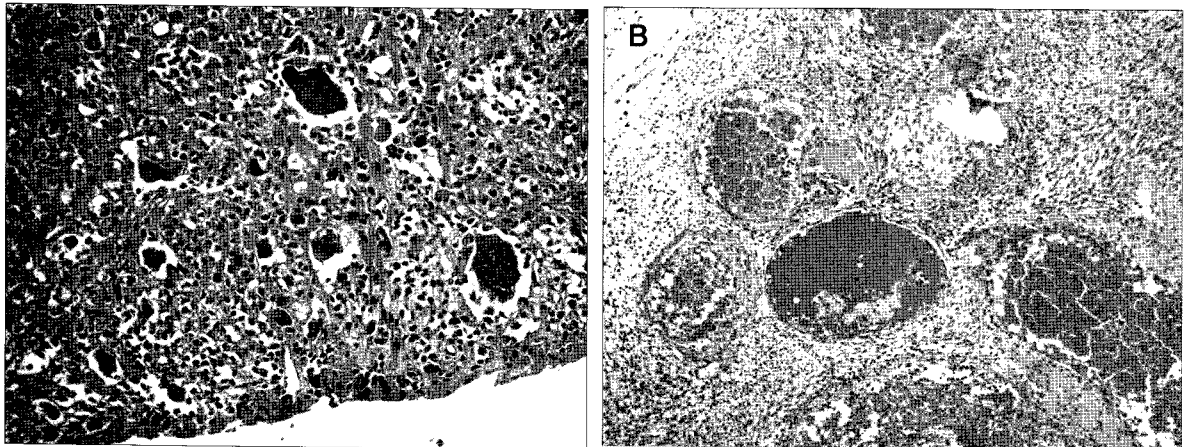


Figure 4. (A) On medium magnification power section shows nodular soft mass, which reveals many giant cells and scattered various inflammatory cells in fibrous background. There is no atypical stromal spindle cell proliferation (H&EX200, 2004. 01. 26) (B) On low magnification power, section shows a well-demarcated ovoid typical soft tissue hemangioma lesion, there is no solid mass nature or no recurrent PVNS lesion. This lesion is composed of multiple cystic spaces lined with venous or capillary vasculature having prominent congestion (H&EX100, 2010. 01. 08).

에서 가장 높은 발생 빈도를 보이며 상대적으로 족부에 발생한 빈도는 낮은 것으로 보고되었다⁵⁾. 혈관종은 다른 양성 연부조직 종양에 비해 통증이 흔한 증상임을 나타냈다. 통증은 지속적이거나 간헐적이며 깊고 좁은 근육에서 호발하며 근육수축이나 외부압박에 의해 나타나기도 하며⁶⁾, 본 증례에서도 환자는 통증과 압통을 주된 증상으로 호소하였다. 또한 혈관종이 신경을 압박하여 통증이 발생하기도 한다. 통증이 지속되면 이를 이완시키려는 자세를 취하여 변형을 초래할 수 있는데⁷⁾, 비복근(gastronemius)과 가자미근(soleus)의 혈관종은 족부의 침착 변형을 초래한다⁶⁾. 혈관종은 조직학적으로 해면형, 동맥형, 정맥형, 동정맥형, 모세혈관형, 혼합형으로 분류한다¹⁾. 골격근에 발생한 혈관종은 해면형이 가장 많은 것으로 알려져 있다⁷⁾.

혈관종의 치료는 절제술 경피적 경화술, 스테로이드 투

입, 방사선조사 등이 시행되어 왔다⁸⁾. 수술적 절제술이 지금까지 혈관종의 주된 치료로 사용되어 왔다. 혈관종은 산재된 혈관덩어리가 침윤성으로 존재하여 재발을 방지하기 위해서는 광범위한 절제술이 불가피하다. 그러나 수족부나 신경혈관 근처의 혈관종은 주위조직의 기능 손실이 발생할 가능성이 있어 방지를 위해 완전 절제가 힘들어 재발의 가능성이 높아진다. 따라서 수술자의 술기가 수술적 절제술의 결과에 영향을 주며 다른 치료와의 병용이 환자의 치료 결과에 많은 영향을 준다고 생각된다. 또한 수술 후 기능 손상의 가능성과 환자의 나이 등을 고려하여 대상 환자 선정에 주의가 필요할 것으로 생각된다.

색소 음모 결절성 활액막염은 양성 종양성 병변으로 받아들여지고 있다. 연간 백만명 당 1.8명 정도에서 발생하는 드문 질환으로 슬관절 등의 대형관절에서 많이 발생하나 족부

및 족관절에는 2.5% 정도의 낮은 유병률을 보인다^{2,3,9}). 임상적인 형태도 동통성 결절이나 종괴에서 확산형의 동통성 강직 관절의 형태에 이르기까지 다양하며 주된 병변은 단일관절을 침범하고 국소적인 파골성 병변의 양상을 보이거나 전이하지 않는 것이 특징이다¹⁰).

색소 용모 결절성 활액막염은 활액막의 일부에 결절이나 자루형 종물 형태로 국한되어 나타나는 국소형과, 이환된 관절의 전활액막을 침범하며 점진적으로 골 및 관절조직의 파괴를 동반하는 미만형으로 구분된다¹¹). 국소형 색소 용모 결절성 활액막염에 비해 미만형에서 재발률이 높은 것으로 보고되고 있다³). 미만형의 경우 부적절한 활액막의 제거에 의해 병변의 완전한 제거가 이루어지지 않아 재발이 흔한 것으로 알려져 있다³). 발병 원인에 대하여는 아직 확실하게 밝혀지지 않았으나 결절 모양으로 증식하는 점, 단일 부위를 침범하고 국소적인 파골성 병변의 양상을 보이거나 전이하지 않는 점 등의 소견으로 보아 양성 종양으로 생각되어 왔다¹⁰).

색소 용모 결절성 활액막염의 정확한 발병 원인이 증명되지 않은 상태이므로 수술 후 방사선조사 및 화학 요법 등을 시행하는 것에 주의가 필요하다. 건 막에 발병한 경우 약 20%에서 재발하며¹²), 65%에서만 25년 추시에도 재발이 없었다는 보고도 있어 재발의 방지를 위해서는 이환된 부위의 완전한 활액막 절제가 중요하다¹³).

본 증례에서는 색소 용모 결절성 활액막염을 수술적 절제를 통해 제거한 후 재발한 종물에 대해 색소 용모 결절성 활액막염의 재발이라고 진단하였으나 조직검사 결과 해면성 혈관종으로 진단되었다. 현재까지 발표된 증례에서 색소 용모 결절성 활액막염이 혈관종으로 전이되었다는 소견은 찾아볼 수 없었다. 혈관종은 혈관벽의 증식이나 혈관을 새로 형성하는 종양으로서⁵) 저자들은 색소 용모 결절성 활액막염의 발생 후에 같은 질환의 재발이 아닌 활액막염에 의한 혈관의 증식 또는 수술 후 조직의 치유 과정 시 혈관의 과형성에 의해 혈관종이 형성되었을 것으로 추정하고 있다. 이는 동일 부위의 발생한 종물이라도 다른 조직학적 형태로 발생할 수 있음을 보고하는 바이다.

결 론

드물게 보고된 색소 용모 결절성 활액막염 제거 후 발생한 증족부 해면 혈관종 1예를 경험하였기에 문헌고찰과 함께 보고하는 바이다.

REFERENCES

1. **Enzinger FM, Weiss SW.** *Soft Tissue Tumors.* [4th ed.] St Louis: Mosby; 2001. 837-87.
2. **Mayers BW, Masi AT, Feigenbeum SL.** *Pigmented villonodular synovitis and tenosynovitis: a clinical epidemiologic study of 166 cases and literature review.* *Medicine (Baltimore).* 1980;59:223-38.
3. **Mendenhall WM, Mendenhall CM, Reith JD, Scarborough MT, Gibbs CP, Mendenhall NP.** *Pigmented villonodular synovitis: review.* *Am J Clin Oncol.* 2006;29:548-50.
4. **Sung JH, Kim WY, Han CW, Yoon JK, Kim JY.** *Simultaneous pigmented villonodular synovitis and synovial chondromatosis in the ankle joint.* *J Korean Orthop Assoc.* 1998;33:477-83.
5. **Kang HJ, Han CD, Hahn SB, Kang ES, Yang WL.** *A clinical study of hemangioma in the soft tissue of extremities.* *J Korean Orthop Assoc.* 1991;26:474-81.
6. **Huh MC, Yoo CI, Lee JY.** *A clinical study on the cavernous hemangiomas developed in skeletal muscles of the extremities.* *J Korean Orthop Assoc.* 1979;14:385-93.
7. **Enneking WF, Campanacci M.** *Bone and Soft Tissue Tumors.* 2nd ed. New York: Springer-Verlag; 2000. 1051-81.
8. **Jenkins HP, Delaney PA.** *Benign Angiomatous Tumors of Skeletal Muscles.* *Surg, Gynec, and Obstet.* 1932;55:464-80.
9. **Klompaker J, Veth RP, Robinson PH, Molenaar WM, Nielsen HK.** *Pigmented villonodular synovitis.* *Arch Orthop Trauma Surg.* 1990;109:205-10.
10. **Rao AS, Vigorita V.** *Pigmented villonodular synovitis (giant cell tumor of the tendon sheath and synovial membrane). A review of eighty-one cases.* *J Bone Joint Surg Am.* 1984;66:76-94.
11. **Sakkers RJ, de Jong D, van der Heul RO.** *X-chromosome inactivation in patients who have pigmented villonodular synovitis.* *J Bone Joint Surg Am.* 1991;73:1532-36.
12. **Koopman WJ.** *Arthritis and allied condition. a textbook of rheumatology.* 13th ed. Baltimore: Williams & Wilkins. A Waverly Co; 1997. 1868-73.
13. **Schwartz HS, Unni KK, Pritchard DJ.** *Pigmented villonodular synovitis. A retrospective review of affected large joint.* *Clin Orthop Relat Res.* 1989;247:243-55.