

◆ 증례

비타민 D 저항성 구루병 환자의 치험례

김소정 · 박재홍 · 김광철 · 최성철

경희대학교 소아치과학교실, 구강생물학 연구소

Abstract

VITAMIN D-RESISTANT RICKETS: A CASE REPORT

So Jung Kim, Jae Hong Park, Kwang-Chul Kim, Sung Chul Choi

Department of Pediatric Dentistry and Institute of Oral Biology, School of Dentistry, Kyung Hee University

Vitamin D-resistant rickets(VDRR) is hereditary disease manifesting marked hypophosphatemia caused by renal tubular loss of phosphate into urine and an associated decrease in the calcium and phosphorous ion product. VDRR is identified by clinical symptoms, such as in the limbs, gait disturbance, dwarfism, familial occurrence, bowlegs, and knock-knees, as well as by laboratory findings. Dental findings are enlarged chambers and extension of the pulp horns into the cusp tips in both the primary and the permanent dentition in contrast to the vitamin D-deficient rickets. The major oral manifestations are multiple spontaneous abscesses in a caries-free dentition.

We reported the clinical features and treatment of a 6-year-old boy with vitamin D-resistant rickets referred to the department of pediatric dentistry in Kyung Hee University for multiple spontaneous periapical abscesses and gingival fistula without severe dental caries.

Key words : Rickets, Vitamin D-resistant, Periapical lesion

I. 서론

구루병은 칼슘과 인의 대사 장애로 인하여 골 기질의 석회화 부전이 특징적인 질병이다¹⁾. 성장하는 소아에서 주로 발생하며, 골 연화로 인하여 골절과 변형을 야기하게 되며, 이러한 구루병은 비타민 D에 대한 반응 여부에 따라 치료 용량의 비타민 D에 반응하는 비타민 D 의존성 구루병과 반응하지 않는 비타민 D 저항성 구루병으로 분류될 수 있다²⁾.

비타민 D 저항성 구루병은 비타민 D 의존성 구루병이 상

염색체 열성인 반면, X-염색체 우성의 특징을 보여 X-염색체 우성 저인산혈증으로도 알려져 있으며, 유전성 저인산혈증, 가족성 저인산혈증성 구루병이라고도 불린다³⁾. 구루병성 증상과 함께 비타민 D 저항성 구루병은 근위 세뇨관에서 인산 재흡수가 감소되어 혈청 칼슘 농도는 정상이나 인산 농도가 현저히 낮으며, 혈청 알칼리성 인산 효소의 활성이 증가되어 있다. 이 비타민 D 저항성 구루병의 원인은 PHEX(phosphate regulating gene with endopeptidase activity on the X chromosome) 유전자의 돌연변이에 기인하며, 이 유전자는 막성펩티드 내부 분해 효소의 합성에 관여하는 유전자로 알려졌다⁴⁾.

임상적으로 골격의 무기질 침착이 불충분하여 다리가 휘게 되고, 척추 변형, 작은 키, 성장 저하가 나타나며, 보통 어린 아이가 걸음마를 시작하는 시기에 처음으로 인지된다⁵⁾.

교신저자 : 최성철
130-702 서울 동대문구 회기동 1
경희의료원 치과병원 소아치과
Tel: 02-958-9371 Fax: 02-965-7247
E-mail: pedochoi@khu.ac.kr

원고접수일: 2010.05.26 / 원고최종수정일: 2010.06.11 / 원고채택일: 2010.06.15

내반고로 인한 오리걸음과 근육 부착부와 인대 주위로 골의 과성장이 나타날 수도 있으며, 비타민 D-의존성 구루병에서 근육의 긴장도가 감소하는 것과는 달리 근육의 긴장도는 정상적이다³⁾. 방사선적 소견으로는 장골의 말단부의 골단연이 넓어지고, 성긴 골소주, 골의 희박화가 나타난다⁵⁾.

치과적인 특이 소견은 비타민 D-의존성 구루병에서 범랑질 저형성증이 특징적으로 나타나는 것과는 달리, 비타민 D-저항성 구루병에서는 범랑질은 대개 정상적이거나, 우식이나 마모, 파절, 외상과 같은 원인 없이 다발성 치근단 농양을 보이고, 그 외에 상아 범랑 경계까지 연장된 치수각, 넓은 치수강, 유치와 영구치에서의 상아질 이형성증, 우상치가 나타난다⁵⁻⁷⁾.

본 증례의 환아는 비타민 D 저항성 구루병으로 진단받았으며 다발성 치근단 농양과 농루를 주소로 내원하였다. 비타민 D 저항성 구루병의 특징적인 전신적 및 치과적 소견을 보이고 있어, 이를 보고하는 바이다.

II. 증 례

6세 7개월 된 남자 환아가 동네 의원에서 다발성 치은 누공 및 치아 우식에 대해 치수 절제술을 시행하던 중 본과로 의뢰되었다. 2년 전 서울대학교 부속의과대학병원에서 저인산혈증성 비타민 D 저항성 구루병으로 진단받아 칼슘과 비타민 D를 복용하고 있으며, 소아 정형외과에서 흰 다리에 대한 수술을 계획하고 있다. 전신적으로 작은 키, 흰 다리, 오리걸음 등의 구루병성 양상을 보였다. 가족력으로는 어머니가 내반슬을 동반한 저신장과 같은 구루병 양상을 보였으나, 환아의 여동생은 구루병성 증상을 보이지 않았다 (Table. 1).

구강 내 소견으로는 상악 좌측 제1유구치, 하악 좌측 유

견치, 하악 좌측 제2유구치, 하악 우측 제1유구치의 협측 점막에 누공이 형성되어 있었으며, 이 중 하악 좌측 제2유구치는 기존의 우식에 대하여 치수 절단술이 시행된 상태였으나, 나머지 세 치아와 그 주변에서는 심한 치아 우식증이나 마모, 치주병변 등의 소견이 발견되지 않았다.

치과 방사선 검사 결과, 성긴 골소주, 치조 백선의 비박이 나타났으며, 유치와 영구치에서 넓은 치수강, 얇은 상아질, 그리고 치수각은 상아 범랑 경계까지 확장된 것을 관찰할 수 있었다 (Fig. 1).

이에 본과에서는 심하게 치근 내흡수가 진행된 하악 좌측 제2유구치와 상악 우측 제2유구치는 발거한 후, 공간 유지 장치를 장착하였다 (Fig. 2). 치근단 농양이 형성된 상악 좌측 제1유구치와 하악 좌측 유견치는 치수 절제술을 시행한 후, 유구치는 기성 금속관으로, 유견치는 복합레진으로 수복하였다. 이후 주기적으로 내원하여 불소도포 및 치아 우식증이 없는 건전한 나머지 치아는 치면열구전색술과 같은 적극적인 예방 치료를 시행하고 있다 (Fig. 3, 4).

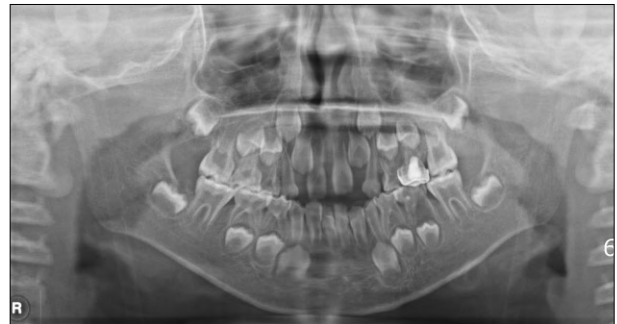

Fig. 1. Initial panoramic radiograph.

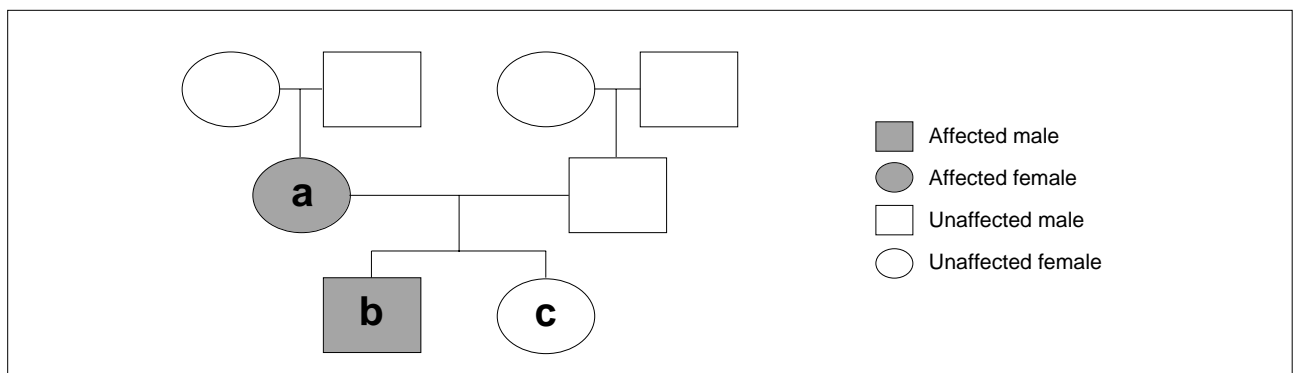


Table. 1. Pedigree. a)환아의 어머니, b)환아, c)환아의 여동생

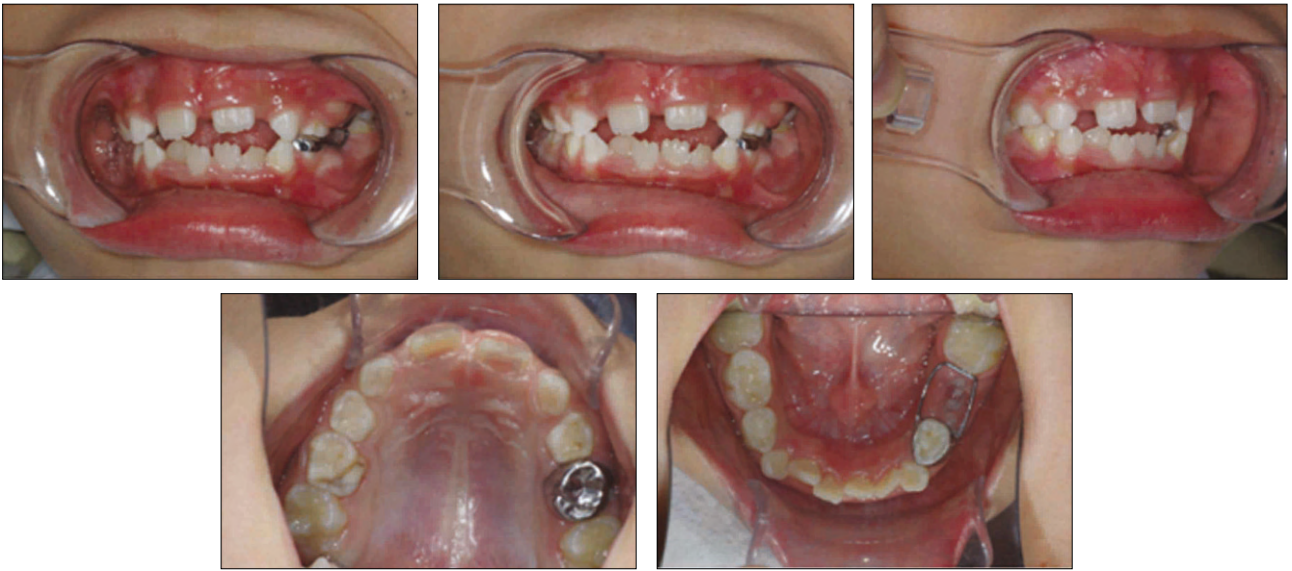

Fig. 2. Clinical photograph.

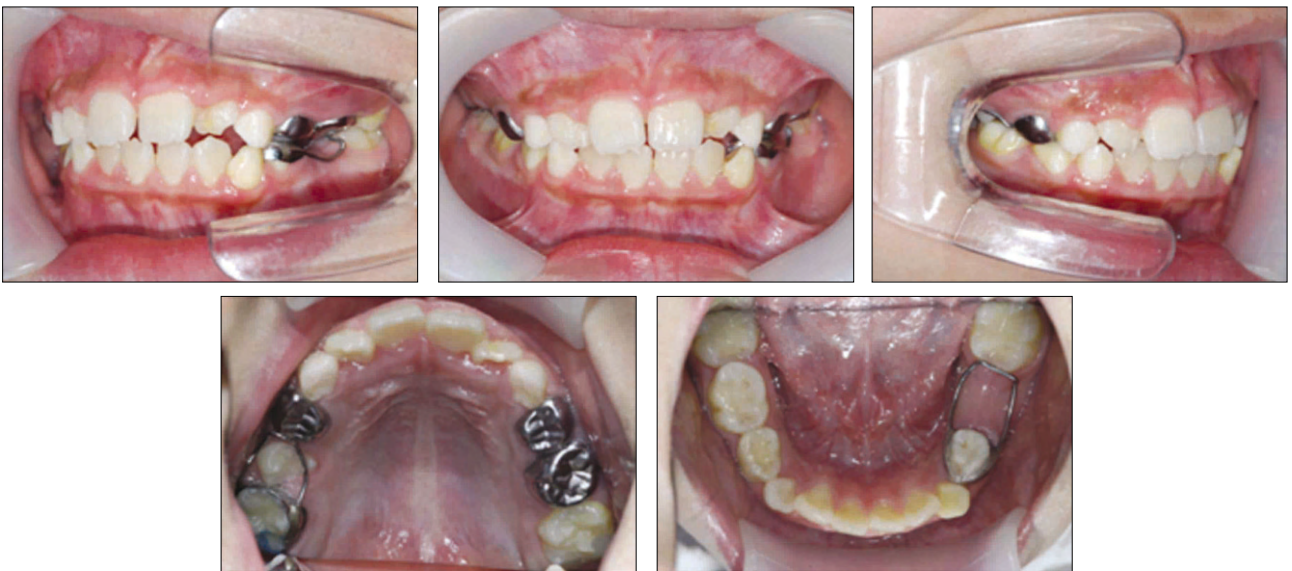

Fig. 3. Follow-up after 12 months.

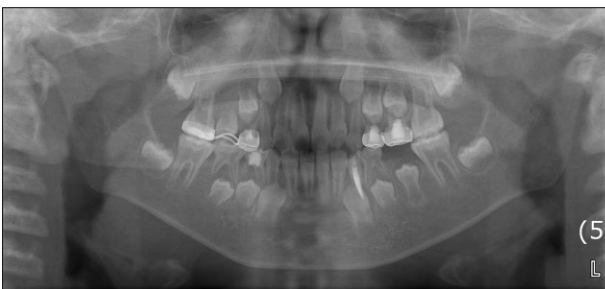

Fig. 4. Follow-up after 14 months.

Ⅲ. 총괄 및 고찰

Albright 등⁹⁾은 보통 용량의 비타민 D에 반응하지 않고, 파인산뇨증과 저인산혈증의 특징을 갖는 구루병을 처음으로 보고하였으며, 이후 이 질병은 비타민 D 저항성 구루병 (VDRR, Vitamin D-resistant rickets)으로 알려지게 되었다. Robertson 등⁹⁾은 VDRR 환자에게 저인산혈증이 나타나게 되는데, 그 원인이 신장의 근위세뇨관에서 인산을 재흡수 하지 못하여 초래되는 것이라고 하였다. 또한 VDRR 환자의 대부분은 가족력이 있고 X염색체 우성 유전 형질을 나타내므로 남성이 더 심하게 이환된다고 보고된 바

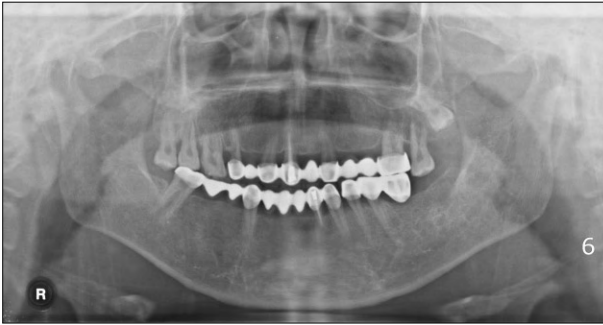

Fig. 5. Mother's panoramic radiograph.

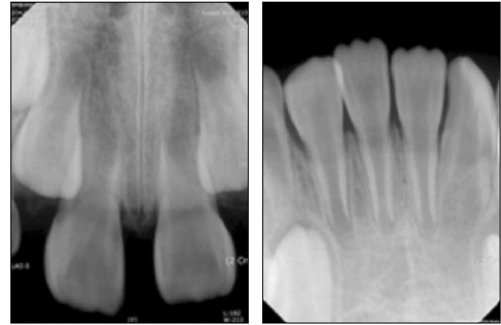

Fig. 6. Permanent teeth.

있다¹⁰⁻¹²⁾. 본 증례의 환아도 어머니가 내반슬을 동반한 저신장과 같은 구루병성 양상을 보였으며, 20대에 치아 우식증이나 치주질환 없이 다수의 치아가 탈락하였다고 하였으며, 치과 방사선 사진 상에서 치아의 형태 이상과 다수의 치아 상실을 관찰할 수 있었다 (Fig. 5). 그러나 환아의 여동생은 전신적으로나 구강 내 소견 상으로 특이 소견은 보이지 않았다.

일반적으로 이 질병은 어린아이가 걷기 시작할 때 처음 인지되게 되며, 구루병에 의한 골의 상대적인 연화로 인하여 대퇴골, 경골과 같이 체중 부하를 받는 골이 활처럼 휘는 양상이 나타나게 된다⁵⁾. 따라서 작은 키, 다리 변형 등이 흔히 관찰되며, 본 환아에서도 동일한 증상을 관찰할 수 있었다.

본 증례의 환아에서 치아 우식증이나 현저한 마모가 없는 다수의 치아에 치근단 농양이 관찰되었다. 이는 VDRR 환자의 특징적인 구강내 증상이라고 할 수 있다^{6,7)}. VDRR 환자의 치아를 조직학적으로 관찰한 연구에서 거의 상아 법랑경계까지 뺀 높은 치수각, 넓은 전상아질층, 현저한 구상 상아질, 넓은 치수강, 상아질 미세 균열 등이 있는 것이 보고되었다¹³⁾. Rakocz 등³⁾은 임상적 원인이 없이 치근단 농양이 생기는 것은 상아 법랑 경계까지 길게 뺀 치수각이나 얇은 상아질과 같은 치아의 형태 이상으로 인하여, 마모되거나 균열이 생긴 법랑질로 미생물이 침투할 수 있다고 하였다. 또한 치수에 섬유성 구성 성분이 증가하고, 상아모세포와 같은 재생성 세포 수가 감소하여 세균 침투에 방어할 만한 능력이 부족하여^{13,14)}, 재생성 상아질 형성이 부족하므로 치주인대로 향하는 측방 근관 수가 증가하여 감염의 확산이 빨라지는 것 같다고 하였다. Hillmann과 Geurtwen¹⁵⁾은 농양의 발생 원인은 VDRR 자체가 아니며, 미생물에 의해서 발생한다고 하였다. 세균의 침투는 치수각 부위의 넓은 세관의 균열이나, 법랑질의 미세 균열이나 구조적 결함을 통해서 이루어진다고 하였다. 이와 같은 연구 결과로 미루어보아 환아의 치근단 농양의 원인도 치아의 조직학적 결함에 있는 것으로 판단할 수 있었다.

환아는 제1대구치 및 상하악 전치가 맹출 중인 혼합치열기였으며, 영구치에서는 치근단 농양이 발견되지 않았으나, 방사선학적으로 영구치에서도 얇은 상아질, 확장된 치수강 및 상아 법랑 경계까지 뺀 치수각이 관찰되었다 (Fig. 6). 몇몇 연구자들은 영구치도 영향을 받을 수 있으며, 대개 어린 환자에게서 처음 치근단 농양이 발견되고, 어릴수록 치과적 증상이 심하게 나타난다고 하였다^{15,16)}.

VDRR 환자의 치과 치료는 조기 치료와 예방치료가 매우 중요하다. 따라서 주기적인 검사, 국소적인 불소 도포 및 깨끗한 구강 위생 유지를 위해서 전문적인 치과 관리가 필요하다¹⁷⁾. 치면 열구 전색에 대해서는 여러 논란이 있는데, 미생물이 법랑질 균열이나 교두의 마모된 부분을 통해서 침투하게 되므로, 소와나 열구를 봉쇄하는 것이 도움이 되지 않는다고 주장하는 연구가 있는 반면³⁾, 다른 연구에서는 깊은 소와나 열구에 우식이 발생하지 않도록 하기 위하여 치면 열구 전색을 시행하는 것이 유용하다고 하였다¹⁷⁾. 또한 구치부에는 기성 금속관을 수복하고 전치부에는 복합 레진 수복을 하는 것이 추천되며, 이 때 치아 삭제는 조심스럽게 행하며 치수가 노출되지 않도록 최소한으로 이루어져야 한다고 하였다¹⁷⁾. 이러한 연구 결과에 따라 본 증례에서는 치수 치료가 불가능한 치아에 대해서 발치 후 공간 유지 장치를 장착하였고, 치근단 농양이 발생한 치아는 치수절제술 후 기성 금속관 및 복합 레진 수복을 시행하였다. 또한 치아 우식이 없는 건전한 제1대구치에는 치면 열구 전색술을 시행하였으며, 주기적인 검사 및 불소 도포를 시행하고 있다.

IV. 요약

본 증례에서는 비타민 D 저항성 구루병으로 진단받았으며, 가족력이 있었고, 작은 키, 흰 다리 등의 전신적인 증상을 보이는 환아의 구강 증상과 치료를 보고하였다. 특징적으로 구강 내에 심한 우식이 없는 치아에 다발성 치은 농양이 관찰되었고, 방사선학적으로 유치와 영구치에서 상아법랑경계까지 길게 뺀 치수각, 얇은 상아질 및 확장된 치수

강이 관찰되었다. 이러한 비타민 D 저항성 구루병 환아에게는 치수 절제술 및 기성 금관 수복뿐만 아니라 더욱 더 적극적인 예방치료와 주기적인 검사가 필요할 것으로 사료된다.

참고문헌

1. Tachdjian MO : Pediatric orthopedics. Ed. 2. W.B. Saunders, Philadelphia, 897, 1990.
2. 대한소아치과학회 편저, 소아청소년치과학, 신흥인터넷내셔널, 제4판, 134, 2008.
3. Rakocz M, Keating J 3rd, Johnson R : Management of the primary dentition in vitamin D resistant rickets. Oral Surg Oral Med Oral Pathol, 54:166-71, 1982.
4. Neville BW, Damm DD, Allen CM, et al. : Oral and maxillofacial pathology, W.B. Saunders, Philadelphia, 732-33, 2002.
5. Stewart RE, Barber TK, Troutman KC, et al. : Pediatric dentistry : scientific foundations and clinical practice, C.V. Mosby, St. Louis, 126-128, 1982.
6. Seow WK : X-linked hypophosphataemic vitamin D-resistant rickets. Austr Dent J, 29:371-7, 1984.
7. Goodman JR, Gelbier MJ, Bennett JH, et al. : Dental problems associated with hypophosphataemic vitamin D resistant rickets. Int J Paediatr Dent, 8:19-28, 1998.
8. Albright F, Butler AM, Bloomberg E : Rickets resistant to vitamin D therapy. Am J Dis Child, 54:529-47, 1937.
9. Robertson BR, Harris RC, McCune DJ : Refractory rickets; mechanism of therapeutic action of calciferol. Am J Dis Child, 64:948-949, 1942.
10. Christensen JF : Three familial cases of atypical late rickets. Acta Paediatr, 28:247-270, 1940.
11. Winters RW, Graham JB : Multiple genetic mechanisms in vitamin D-resistant rickets. Pediatrics, 24:932-933, 1960.
12. Winters RW, McFalls VW, Graham JB : "Sporadic" hypophosphatemia and vitamin D-resistant rickets. Pediatrics, 25:959-965, 1960.
13. Sauk JJ, Witkop CJ Jr : Electron optic analysis of human dentin in hypophosphatemic vitamin D resistant rickets(report of a kindred with consanguinity). J Oral Pathol, 2:203-214, 1973.
14. Witkop CJ : Manifestations of genetic diseases in the human pulp. Oral Surg, 32:278-316, 1971.
15. Hillman G, Geurtsen W : Pathohistology of undecalcified primary teeth in vitamin D-resistant rickets: review and report two cases. Oral Surg, 82:218-224, 1996.
16. Seow WK, Romanink K, Sclavos S : Micromorphologic features of dentin in vitamin D-resistant rickets: correlation with clinical grading of severity. Pediatr Dent, 11:203-8, 1989.
17. Batra P, Tejani Z, Mars M, et al. : X-linked hypophosphatemia: dental and histologic findings. J Can Dent Assoc, 72:69-72, 2006.