大韓獸醫學會誌(2010) 第50卷 第3號
Korean J Vet Res(2010) 50(3) : 247~251

<원 저>

CO_2 Laser와 Scalpel을 이용한 절개 시 돼지 방광에서의 창상치유 평가

이재연[1] · 정성목[1] · 조성환[1] · 박창식[2] · 김명철[1,*]

[1]충남대학교 수의과대학
[2]충남대학교 동물자원학부, 형질전환 복제돼지 연구센터
(게재승인: 2010년 8월 3일)

Comparative study of wound healing in porcine urinary bladder with CO_2 laser and scalpel incisions

Jae-Yeon Lee[1], Seong-Mok Jeong[1], Sung-Whan Cho[1], Chang-Sik Park[2], Myung-Cheol Kim[1,*]

[1]College of Veterinary Medicine, and
[2]Division of Animal Science & Resources, Research Center for Transgenic Cloned Pigs,
Chungnam National University, Daejeon 305-764, Korea
(Accepted: August 3, 2010)

Abstract : This study compared the instrument performance and tissue healing of a steel scalpel with a CO_2 laser in an animal urinary bladder surgery model. Landrace and Yorkshire mixed breed pigs were used. Two symmetrical incisions were made in urinary bladder of each pig. One incision was made on the left side of ventral aspect on urinary bladder using a steel scalpel, while the other incision was performed on the right side using a CO_2 laser with an 8W output power. Each instrument was evaluated clinically for speed, ease of incision, and extent of bleeding. At 7 and 21 days after initial wounding, each wound was taken for histological observations. The scalpel was an easier instrument to use in the confines of the urinary bladder tissue, compared with the laser. However, there was no significant difference between the two groups. The amount of bleeding was less in the laser group but the time of the incisions was shorter with the scalpel. Scalpel incisions showed complete restoration of the epithelium and muscularis. On the other hand, the laser incisions showed incomplete restoration of the epithelium and muscularis. However, most of wound healing in the laser incisions was accomplished according to the time lapse. Although the scalpel produced less damage to the urinary bladder tissue and was easier to handle than the CO_2 laser, it did not provide hemostasis that was helpful for use on highly vascular tissue. The CO_2 laser provided good hemostasis, but delayed wound healing. In conclusion, the CO_2 laser provided better hemostasis and better surgical field than the scalpel. The CO_2 laser was used effectively in urinary bladder incision.

Key words : CO_2 laser, pig, scalpel, urinary bladder, wound healing

서 론

Steel scalpel과 carbon dioxide(CO_2) laser는 연부조직 수술 유용한 기구로서 널리 사용되고 있다. Scalpel은 사용의 용이성, 정확성 및 수술 시 주위조직으로의 손상의 최소화와 같은 여러 장점들을 가진다. 그러나 scalpel의 사용은 출혈이 많이 발생하고 지혈작용이 없으므로 수술 시 출혈에 따른 수술자의 시야방해가 많이 생긴다 [4]. 이러한 단점들을 보완하기 위해 electrosurgery, heated scalpel 및 CO_2 laser 등이 개발되었다.

*Corresponding author: Myung-Cheol Kim
College of Veterinary Medicine, Research Center for Transgenic Cloned Pigs, Chungnam National University, Daejeon 305-764, Korea
[Tel: +82-42-821-6757, Fax: +82-42-821-8903, E-mail: mckim@cnu.ac.kr]

CO_2 laser는 연부조직 수술에서 가장 널리 사용되는 레이저이다. 10,600 nm의 파장을 가진 적외선 스펙트럼 영역의 빛을 방출하는 이 레이저는 강한 출력을 가지고 있지만, 긴 파장대의 빛을 방사하기에 주로 물이나 물을 많이 포함하는 조직에서 에너지 흡수가 되어 작용을 나타내게 된다. 즉, 목표조직에서 에너지의 흡수율이 크기 때문에 인접한 다른 조직에 큰 손상을 주지 않고 또 투과력이 낮아 깊은 조직을 손상시키지 않는 특징을 갖는다 [9]. 따라서 CO_2 laser는 초점이 맞춰진 상태에서는 조직을 깨끗하게 절제할 수 있고, 탈초점된 상태에서는 적절한 지혈과 함께 조직을 절제할 수 있는 장점이 있다 [1]. 그러나 CO_2 laser는 scalpel 를 이용한 경우에 비해 수술부위의 창상치유가 지연되는 단점이 있다 [1]. 다른 조직에서 scalpel 및 CO_2 laser 사용시 창상치유 정도를 평가한 연구들이 보고되었으나 아직 돼지의 방광에서의 CO_2 laser 적용에 대한 연구는 보고되지 않았다 [6-8].

따라서 본 연구의 목적은 돼지에서 scalpel 및 CO_2 laser를 이용한 방광조직의 절개 시 조직병리학적 검사를 통해 수술부위의 창상치유 정도를 비교평가하기 위함이다.

재료 및 방법

Laser 장치

10,600 nm의 파장으로 원적외선 범위의 레이저를 방출하는 CO_2 laser(Ultra Dream Pulse; DSE, Korea)를 사용하였다. 절개는 0.2 mm 초점크기, 8 W 출력의 연속파(continuous wave)를 사용하였으며 0.4 mm 직경의 첨단으로 약 4-6 초간 조사하였다.

실험 동물 및 실험 군 분류

실험 동물은 체중 70.5 ± 5.4 kg의 Landrace와 Yorkshire 혼혈 종 돼지 8마리를 사용하였으며 scalpel 군(n = 4) 및 CO_2 laser 군(n = 4)으로 나누어 실험하였다. 실험 동물은 수술 전 24시간 절식시켰으며 음수는 자유 공급하였다. 동물의 사용은 충남대학교 실험동물 윤리규정에 따라 관리하였다.

전 처치와 마취

실험 동물 마취는 전 마취제로 atropine sulfate(0.04 mg/kg, IM; Huons, Korea)과 xylazine hydrochloride (4.4 mg/kg IM, Rompun; Bayer, Korea) 및 tiletamine/zolazepam(6.6 mg/kg IM, Zoletil; Virbac, Korea)를 사용하여 전신마취 하였다. 수술 시 감염 예방을 위한 항생제 및 진통 소염제로 ampicillin sodium(20 mg/kg IV, Penbrrok; Chong Kun Dang, Korea)과 meloxicam(0.2 mg/kg IV, Metacam; Boehringer Ingelheim, Korea)을 수술 전 투여하였다.

수술 방법 및 창상의 형성

정중 절개를 통한 개복술을 실시한 후 방광을 노출시킨다. 두 개의 대칭인 절개 창을 각 실험동물 방광의 배측 부위에서 좌측 부위는 steel scalpel(Bard-Parker number 10; 실험 대조군 Figs. 1B and C) 를 이용하고 우측 부위는 CO_2 laser(8 출력, 실험군, Fig. 1A)를 이용하여 약 10-15 mm 절개창을 형성하였다. 이후 양쪽 창상 모두 봉합사(Maxon 3-0, tyco/healthcare, Fig. 1D)로 점막층은 단순연속봉합 근층 및 장막층은 Cushing 봉합하여 2열 봉합하였다. 복강은 일반적인 방법으로 폐쇄하였다.

임상적 유용성 및 수술 후 유착 정도 평가

각 기구는 임상적 유용성 평가를 위해 속도(초 단위), 절개의 용이성 정도를 0에서 4까지로 다음과 같은 등급으로 구분하였다: 0 = 매우 어려움, 1 = 어려움, 2 = 약간 쉬움, 3 = 쉬움, 4 = 매우 쉬움. 수술 시 출혈 정도를 0에서 4까지로 다음과 같은 등급으로 구분하였다: 0 = 출혈 없음, 1 = 미약한 출혈, 2 = 중등도 출혈, 3 = 심한 출혈, 4 = 매우 심한 출혈. 창상 치유 정도를 평가하기 위해 수술 후 7일 및 14일에 수술 절개 부위를 육안적으로 관찰하고 주위 조직과의 유착 정도를 다음과 같은 등급을 나누어 평가하였다: 0 = 유착 없음, 1 = 미약한 유착, 2 = 중등도 유착, 3 = 심한 유착, 4 = 매우 심한 유착.

조직학적 검사

수술 후 7일 및 14일에 실험 동물의 창상의 조직학적 검사를 위하여 창상 조직을 절제하여 중성완충 formalin에 충분히 고정하였다. 고정이 끝난 조직들은 일반적인 조직 과정 처리를 거쳐 Hematoxylin과 Eosin 염색 후 광학 현미경으로 관찰하였으며, 이를 통해 방광점막의 재상피화, 육아직 형성, 염증세포 및 섬유아세포 형성 등을 통해 창상치유 정도를 평가하였다.

통계처리

실험결과의 통계분석을 위하여 SPSS(Version 12.0.1; SPSS, USA) 프로그램을 사용하였다. 각각의 수치는 평균 ± 표준편차(mean ± SD)로 표시하였다. 군간 비교를 위해 Student's *t*-Test를 사용하였다($p < 0.05$).

결 과

수술 시 절개의 용이성 정도에서는 scalpel군이 CO_2

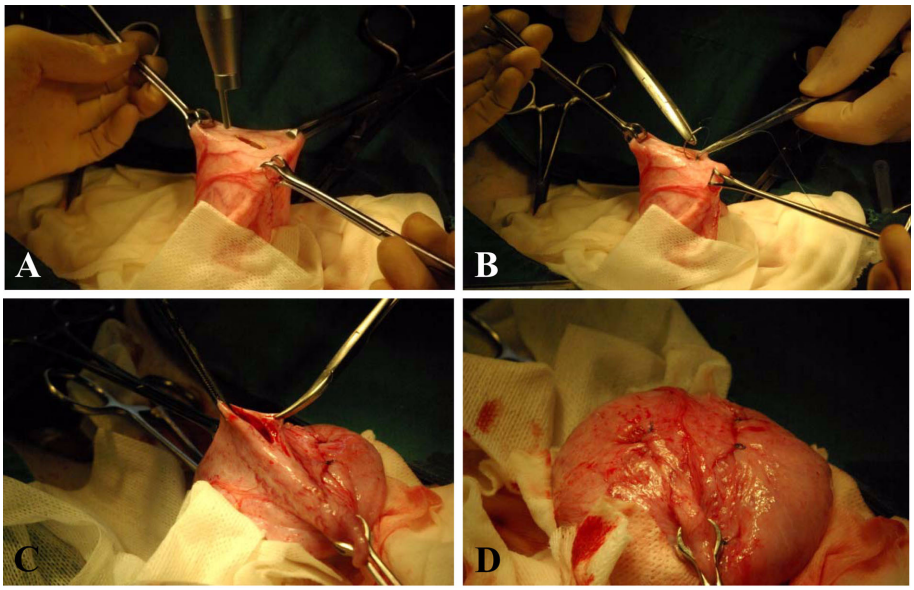

Fig 1. Surgical procedure. After air was forced through a hollow, laser incision (A) on the right ventral surface of the bladder was performed and then laser incision was closed (B). Thereafter, the scalpel incision (C) on the left ventral surface of the bladder was performed. The amount of bleeding in the scalpel incision appeared. And then the scalpel incision was closed (D).

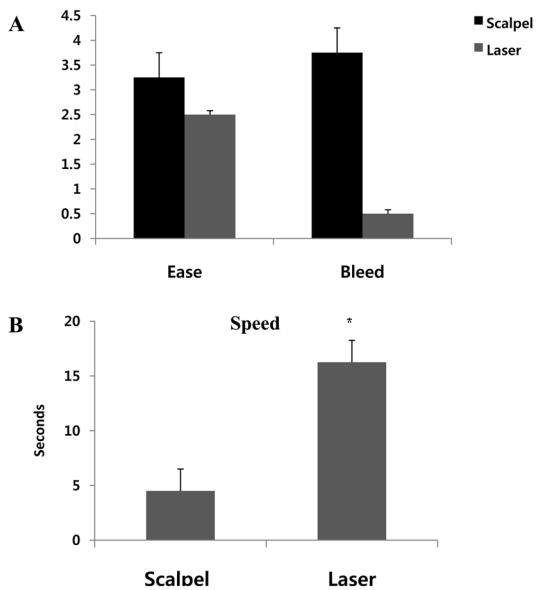

Fig 2. Graphic representations of the ease of instrument use (scale of 0 to 4) A, and degree of bleeding (scale of 0 to 4) A, between the instrument groups for incisions. The speed of the incisions (in seconds) are shown in B. *Significantly different (p < 0.05) from scalpel.

laser군에 비해 용이하였으나 군간의 유의적인 차이는 없었다(Fig. 2). 출혈 정도 평가에서는 scalpel군이 CO_2 laser군에 비해 유의적으로 높게 나타났다(p < 0.5, Fig. 2). 그리고 CO_2 laser군은 scalpel군에 비하여 더 양호한 술야 확보를 제공하였다. 절개 시간은 scalpel군이 4.5 ± 1.2 초로 CO_2 laser군 16.2 ± 4.3 초에 비해 유의성 있게 짧았다(p < 0.5, Fig. 2). 수술 후 유착 정도 평가에서는 두 군 모두 중등도의 유착을 보였으며 군간의 유의적인 차이는 없었다(Fig. 3).

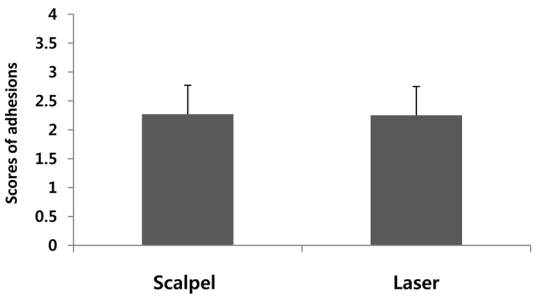

Fig 3. The scores of adhesions (day 21) of the uterine horns in a scalpel group and laser group.

조직학적 검사에서는 수술 후 7일에 두 군에서 모두 절개 부위 주위로 섬유아세포의 형성으로 인한 결합 조직의 형성을 관찰 할 수 있었고 CO_2 laser군은 scalpel군에 비해 다소 많은 칼슘침착이 확인되었다. 또한 두 군에서 모두 조직 접합 부위 주위로 맥관신생 및 염증세포의 침윤이 확인되었고 군간의 유의적인 차이는 없었

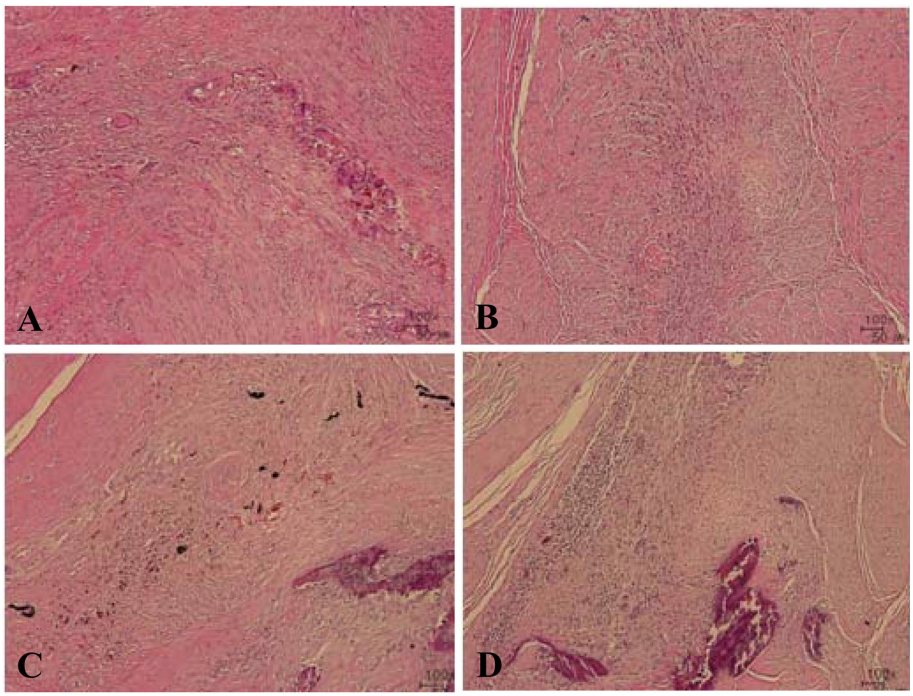

Fig 4. Photomicrographs of the CO_2 laser (A, C) and the scalpel (B, D) specimens at post wounding day 7 (A, B) and day 21 (C, D). Graulation tissue of muscularis and inflammatory cells were observed in the wound. Calcium deposit and pigmentation were observed in CO_2 laser group (C, D).

다. 육아조직의 형성 정도는 scalpel군에서 좀 더 많이 관찰되었으나 두 군에서 모두 장막 부위는 불완전하게 유합된 것이 관찰되었다. 수술 후 21일째는 CO_2 laser군에서 창상부위의 육아조직 형성에 따른 창상 치유가 많이 진행된 것이 관찰되었으나 절개부위의 칼슘침착 및 섬유조직의 변성이 일부 관찰되었다. scalpel군에서는 수술 후 21일에 육아조직 형성에 따른 절개부위의 점막조직의 재상피화 및 유합이 완전히 이루어진 것이 관찰되었으나 근육층의 재생은 관찰되지 않았다. CO_2 laser군에서는 육아조직의 형성에 따른 치유가 진행되고 있으나 scalpel군에 비해 염증세포의 침윤이 많이 관찰되었다.

고 찰

Scalpel를 이용한 전통적인 절개 방법은 절개의 용이함 및 주위 조직 손상의 최소화 및 빠른 창상 치유의 장점을 가지고 있으나 많은 출혈 및 절개 부위의 감염증과 같은 단점이 있다. 하지만 레이저는 절개부에 직접 접촉하지 않고 절개 할 수 있고 여러 가지 장점들에 의해 전통적인 절개법에 대한 대안으로 생각되고 있으며 외국에서는 많은 임상적 적용이 이루어지고 있다 [2, 5, 10].

CO_2 laser는 레이저의 에너지가 물과 유기물질에 흡수되는 비율이 높아 목표 조직에서 에너지 흡수율이 크기 때문에 인접한 다른 조직에는 큰 손상을 주지 않고 또 투과력이 낮아서 깊은 조직을 손상시키지도 않는 장점을 가진다 [9]. 또한 수술 중 출혈 감소 및 수술 후 통증 경감 및 빠른 치유 회복의 장점으로 일반 외과 수술에서 많이 적용되고 있다 [3].

본 실험에서는 scalpel과 CO_2 laser(8 W)를 이용한 방광 절개 시 창상 치유 정도를 비교 평가하였다. scalpel과 CO_2 laser를 이용한 방광절개를 통해 출혈 정도, 절개 시 용이성, 절개 시간, 술 후 절개조직의 유착 정도를 평가하였다. 또한 수술 후 7일 및 21일째 조직학적 검사를 통해 창상 치유 정도를 평가하였다. CO_2 laser는 예비실험을 통해 방광 절개 시 적절한 시간과 적절한 세기를 갖는 조건을 찾아 0.2 mm 초점의 CO_2 laser로 8 W 출력의 연속파로 방광절개를 실시하였다.

본 실험에서 외과용 수술도와 CO_2 laser를 이용한 방광절개 시 출혈 정도는 유의적인 차이를 보였다. 외과용 수술도를 이용한 절개 시 거의 모든 개체에서 출혈이 중증도에서 심한 정도까지 나타난 반면에 CO_2 laser를 이용한 절개에서는 출혈이 거의 발생하지 않았다. 따라서 수술 시 CO_2 laser를 이용한 경우 술야의 확보 및 지혈

이 더 효과적인 것으로 평가되었다. 그러나 절개 시 절개 속도에 있어서는 scalpel를 이용한 경우가 CO_2 laser를 이용한 것보다 유의적으로 빠르게 나타나 scalpel를 사용한 경우가 수술 용의성이 더 좋은 것으로 평가되었다. 그러나 절개 속도에서는 CO_2 laser가 아직 방광 수술에서의 적용이 보편화되지 않았기 때문에 술자의 숙련도 향상에 따라 많이 개선 될 수 있을 것이다.

수술 후 7일 및 21일째 실시된 수술 부위의 육안 검사를 통한 유착정도 평가에서는 군간의 유의적인 차이가 없었다.

CO_2 laser는 비록 전통적 수술 방법에 비해 초기 치유 과정이 느리지만 피부 장력과 반흔 형성에 더 좋은 결과를 보인다고 보고되고 있으며 다른 절개방법에 비해 비접촉적으로 절개를 시행할 수 있으므로 감염의 위험이 적다 [4].

수술 후 7일 및 21일째 실시된 수술 부위의 조직학적 검사에서는 창상 치유는 전반적으로 scalpel군에 비해 CO_2 laser군이 지연되는 것으로 평가되었다. CO_2 laser군에서 창상부위의 육아조직 형성에 따른 창상 치유가 scalpel군에 비해 덜 진행된 것이 관찰되었고 절개부위의 칼슘침착 및 섬유조직의 변성이 일부 관찰되었다. 이는 CO_2 laser 시술에 다른 열손상에의한 조직의 변성에 기인된 것이라 평가된다. scalpel군에서는 수술 후 21일에 육아조직 형 성에 따른 절개부위의 점막조직의 재상피화 및 유합이 완전히 이루어진 것이 관찰되었으나 CO_2 laser군에서는 조직의 불완전 유합이 관찰되었고 근육층의 재생은 두 군에서 모두 관찰되지 않았다. 일반적으로 근육의 재생은 다른 조직들에 비해 상대적으로 느리게 일어나는데 본 실험의 경우 술 후 21일까지만 평가하였기 때문에 이를 확인하기 어려웠던 것으로 생각된다.

본 실험을 통해 얻어진, 돼지 방광조직에 대한 CO_2 laser 적용시의 적절한 출력, 조사 시간 및 창상 치유 효과를 활용하면, 향후 돼지의 방광 및 다른 내부장기의 외과적 수술에 있어서의 CO_2 laser 이용 연구 및 임상에 도움이 될 것으로 사료된다.

결 론

본 연구는 돼지에서 CO_2 laser를 이용한 방광 절개의 유용성을 전통적 방법인 scalpel를 이용한 경우와 비교하여 평가하기 위해 실시하였다. Scalpel과 0.2 mm 초점의 CO_2 laser(8 W, continuous wave)를 사용하여 실험돼지의 방광을 절개한 결과, 출혈 정도 및 절개의 용이함, 절개속도에서 유의적인 차이가 나타났다. 또한 조직학적 검사에서도 군간의 창상 치유 정도의 상이함을 확인하였다. 본 실험을 통해 CO_2 laser를 이용한 방광절개에서 창상치유와 수술방법의 용이함에 있어서는 scalpel에 의한 절개가 더 나았지만, CO_2 laser를 이용한 방광절개의 경우에도 시간이 지남에 따라 대부분의 창상치유가 이루어졌다. 결론적으로, CO_2 laser는 scalpel에 비하여, 더 양호한 지혈 및 술야 확보를 제공하였다. CO_2 laser는 방광 절개에 효과적으로 사용되었다.

감사의 글

이 논문은 2010 년도 정부(교육과학기술부)의 재원으로 한국연구재단의 지원을 받아 수행된 연구임(NO.2010-0001358).

참고문헌

1. **Bailin PL.** The CO_2 laser in Dermatology. Cleve Clin J Med 1989, **56**, 118.
2. **Berger N, Eeg PH.** Veterinary Laser Surgery. pp. 185-223, Blackwell, Iowa, 2006.
3. **Buell BR, Schuller DE.** Comparison of tensile strength in CO_2 laser and salpel skin incisions. Arch Otolaryngol 1983, **109**, 465-467.
4. **Fisher SE, Frame JW, Browne RM, Tranter RM.** A comparative histological study of wound healing following CO_2 laser and conventional surgical excision of canine buccal mucosa. Arch Oral Biol 1983, **28**, 287-291.
5. **Hall RR.** The healing of tissues incised by a carbon-dioxide laser. Br J Surg 1971, **58**, 222-225.
6. **Jako GJ.** Laser surgery of the vocal cords. An experimental study with carbon dioxide lasers on dogs. Laryngoscope 1972, **82**, 2204-2216.
7. **Lee JY, Park CS, Cho SW, Jeong SM, Kim MC.** Comparative study of wound healing in porcine uterus with CO_2 laser and scalpel incisions. J Vet Clin 2009, **26**, 563-567.
8. **Molgat YM, Pollack SV, Hurwitz JJ, Bunas SJ, Manning T, McCormack KM, Pinnell SR.** Comparative study of wound healing in porcine skin with CO_2 laser and other surgical modalities: preliminary findings. Int J Dermatol 1995, **34**, 42-47.
9. **Tuffin JR, Carruth JA.** The carbon dioxide surgical laser. Br Dent J 1980, **149**, 255-258.
10. **Wang X, Ishizaki NT, Matsumoto K.** Healing process of skin after CO_2 laser ablation at low irradiance: a comparison of continuous-wave and pulsed mode. Photomed Laser Surg 2005, **23**, 20-26.