한방안이비인후피부과학회지 제23권 제2호(2010년 8월)
The Journal of Korean Oriental Medical Ophthalmology & Otolaryngology & Dermatology 2010;23(2) : 186-195

망막분지정맥폐쇄로 유발된 황반부종 치험 1례

김지현* · 허은정** · 권강*
*춘천한방병원 한방안이비인후피부과
**춘천한방병원 한방신경정신과

A Case of Macular Edema Resulted from Branch Retinal Vein Occlusion

Ji-Hyon Kim · Eun-Jung Heo** · Kang Kwon**

Objective : This study was performed to prove the effect of the oriental medical treatments like acupuncture, moxibustion, herbal medicine on macular edema resulted from branch retinal vein occlusion which could lead to terrible result like permanent visual loss at worst.

Methods : The patient was treated 62 times, from July 15th, 2009 through May 12th, 2010. We used fundus photography and Dr. Hann's standard test chart for 5m to examinate the patient's eyesight. We used acupuncture, electropuncture, moxibustion and herbal medicine to treat the patient. We considered visual field, scotoma, metamorphopsia and vitreous floater to measure the effect of treatment.

Results : After about 10 months of treatment, the eyesight of Rt eye was improved from 0.8 to 0.9, Lt. eye from zero to 0.3. The visual field turbidity were absolutely cleared. The scotomas in Lt. eye were reduced from 5 to 2. The metamorphopsia were improved. The vitreous floaters in Rt. eye were decreased from 5~6 to 1~2.

Conclusion : These results show that the oriental medical treatment can be conservative measure to the macular edema resulted from branch retinal vein occlusion.

Key words : Branch retinal vein occlusion(BRVO), Macular edema, Scotoma, Metamorphopsia, Vitreous floater.

Ⅰ. 서 론

망막분지정맥폐쇄는 분지정맥이 동정맥교차부에서 막혀 분지정맥 영역에 망막출혈이 나타나고 황반부종이나 비관류에 의하여 시력장애가 발생하는 질환으로[1] 한의학에서는 暴盲, 視瞻昏渺, 視瞻有色,

교신저자 : 권강, 강원 춘천시 석사동 166번지 춘천한방병원 한방안이비인후피부과
(Tel : 033-260-7105, E-mail : riverkwon02@hanmail.net)
• 접수 2010/07/08 • 수정 2010/07/29 • 채택 2010/08/06

視直如曲, 雲霧移晴의 범주에 속한다[2,3]. 이 질환은 당뇨망막병증과 함께 망막혈관질환 중 가장 흔히 볼 수 있는 질환으로 성별의 차이 없이 60대 노인층에서 호발하며 고혈압, 심혈관계 질환과 관련성이 높다[4]. 망막분지정맥폐쇄의 합병증은 황반부종, 혈관신생, 유리체출혈, 섬유막증식, 견인망막박리 등이 있고 이중 시력예후와 밀접한 연관이 있는 것은 황반부종이다[5,6]. 망막박리가 진행되면 시야결손이 차차 확산되어 마치 눈앞에 검은 장막이 쳐 있는 것처럼 느끼게 되고, 황반이 박리되면 중심시력이 심하게 나빠지며 變形視와 색각장애가 나타난다. 또한 유리체출혈은 가벼운 출혈일 때는 시력장애 없이 飛蚊症의 증상만 나타나고 심한 출혈일 때는 완전히 시력을 상실하게 된다[7]. 본 증례에서는 망막분지정맥폐쇄로 인하여 발생한 황반부종으로 視力低下, 視野混濁이 나타났고 망막박리로 인한 暗點과 물체가 찌그러져 보이는 變形視, 유리체출혈로 인한 飛蚊症 등이 발생하였다.

한의학계에서는 이 등[8], 강 등[9]이 망막중심동맥폐쇄에 대하여 보고한 바가 있으나 망막정맥폐쇄에 관한 보고는 없다. 또한 망막분지정맥폐쇄에서 황반부종이 유발된 경우 시력의 상실과 같은 심각한 결과를 초래함에도 불구하고 확실한 치료법이 없는 실정이며 보다 나은 치료법의 개발을 위하여 많은 임상 연구가 필요하다. 이에 저자는 대학병원에서 망막분지정맥폐쇄로 유발된 황반부종을 진단받고 視力低下, 視野混濁, 暗點, 變形視, 飛蚊症 등을 主訴로 춘천한방병원 한방안이비인후피부과에 내원한 환자를 한의학적 변증을 통해 鍼, 灸, 韓藥 등으로 치료한 결과 유의한 호전을 보여 보고하는 바이다.

Ⅱ. 증 례

1. 연구대상

1) **성명** : 장○○

2) **성별/나이** : 남/ 67세

3) **주소증** : 視力低下, 視野混濁, 暗點, 變形視, 飛蚊症

4) **발병일** : 2009년 6월 초(환자 진술)

5) **과거력**

① 고혈압 : 2006년, PO-med(+)

6) **사회력**

① 직업 : 화가
② 흡연 : 40세 이후 금연(이전 1일 3~4갑 흡연)
③ 음주 : 1~2회/달 빈도로 social drinking

7) **현병력** : 상기 환자는 67세 남환으로 2009년 6월 초 발생한 視力低下, 視野混濁, 變形視, 飛蚊症 등의 증상으로 local 안과 및 대학병원에서 형광안저조영술을 포함한 제반 검사상 좌우측 망막분지정맥폐쇄로 인한 황반부종으로 진단 받음. 대학병원에서 시력상실의 가능성이 크고 특별한 치료방법이 없다는 소견을 들은 후 한방 치료 원하여 2009년 7월 15일에 본원에 내원함.

8) **진료기간** : 2009년 7월 15일 ~ 2010년 5월 12일

9) **치료횟수** : 주 1~2회 빈도로 총 62회 치료 받음.

2. 연구방법

1) 진단방법

① 안저검사

㉮ 검사횟수: 총 2회

㉯ 검사일시 : 2009년 6월 24일(형광안저조영술), 2010년 5월 12일(안저사진)

② 시력측정

5m용 한천석 시력검사표[2)]를 이용하여 4회 측정(나안시력)

2) 치료방법

① 침치료

멸균된 0.20×15mm stainless steel 호침(동방침구제작소, 한국)을 사용하여 舍岩鍼法 肝正格, 腎正格과 近位取穴로 睛明, 攢竹, 絲竹空, 太陽, 承泣, 瞳子髎를 증상에 따라 刺鍼하고 20분간 留鍼하였다.

② 전침

兩側 睛明, 攢竹에 전침(StraTEK사, 한국)을 연결하여 주파수 8Hz로 20분간 통전하였다.

③ 간접구

수경 형태의 고정용 벨트와 온구기 2개로 구성된 혜안99(동방침구제작소, 한국)를 이용하여 황토숯쑥탄을 간접구로 30분씩 兩眼에 온열자극 하였다.

④ 韓藥 처방

진료기간동안 투여된 처방의 구성약물은 다음과 같다(Table 1). 각 날짜별로 20첩 45팩을 60㏄씩 1일 3회로 15일간 복용하였다.

⑤ 양약 복용

local 안과에서 처방받은 양약을 본원 진료기간동안 다음과 같이 복용하였다.

㉮ TAGEN-F SOFT CAP. : PO-med bid(2C #2)

㉯ OCUVITE PRESERVISION TAB. : PO-med qd(1T #1)

㉰ Eye Safe Lutein 500mg : PO-med qd(2T #1)

3) 검사결과

① 안저검사

㉮ 형광안저조영술(2009. 6. 24.)

兩眼의 황반부에 낭포황반부종으로 보이는 과형광 누출과 고임이 관찰되었다(Fig. 1).

㉯ 안저사진(2010. 5. 12.)

左眼의 황반 외측에 작은 노란 점들이 모여 있는데 이는 황반부의 만성 부종이 있을 때 나타나는 경성삼출반으로 보인다(Fig. 2).

Table 1. Herbal Medication

Date	Components(unit : g)
2009. 7. 18.	赤小豆15 楡根皮12 草決明8 木賊2 龍膽草4 甘菊3.2 薄荷3.2 當歸4 川芎4 赤芍藥4 生乾地黃4 桃仁2 紅花2 荊芥4 羌活2 防風3.2 酸棗仁(炒)4 梔子2 黃連2 甘草2 薑3棗2
2009. 8. 7.	赤小豆15 楡根皮12 草決明8 木賊2 龍膽草4 甘菊3.2 薄荷3.2 當歸4 川芎4 赤芍藥4 生乾地黃4 桃仁2 紅花2 荊芥4 羌活2 防風3.2 酸棗仁(炒)4 梔子2 黃連2 甘草2 薑3棗2
2009. 9. 8.	熟地黃8 白芍藥4 枸杞子4 山茱萸4 當歸4 川芎4 桃仁4 蚯蚓4 柴胡4 香附子4 石決明6 草決明4 青箱子4 黃芩4 遠志4 石菖蒲4 甘草4
2009. 10. 5.	熟地黃8 白芍藥4 枸杞子4 山茱萸4 當歸4 川芎4 桃仁4 蚯蚓4 柴胡4 香附子4 石決明6 草決明4 青箱子4 黃芩4 遠志4 石菖蒲4 甘草4
2009. 11. 2.	歸脾湯加味方 : 當歸4 龍眼肉4 酸棗仁(炒)4 遠志4 人蔘4 黃芪4 白朮4 白茯神4 枸杞子4 木香2 甘草2 草決明8 龍膽草4 甘菊4 薄荷4 蚯蚓4 川芎4 紅花2 梔子2 黃連2

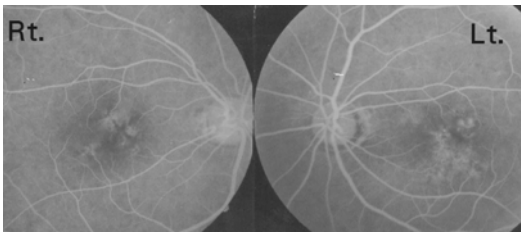

Fig. 1. Cystoid Macular Edema of Both Funduses

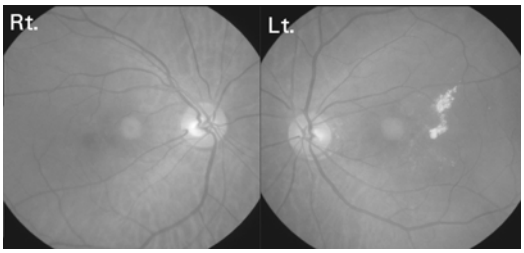

Fig. 2. Hard Exudateds of Left Fundus

② 시력측정

2009년 7월 16일에 시행한 시력측정에서 左眼은 視野混濁으로 시력측정이 불가능하였고, 치료에 따른 시력의 변화는 다음과 같다(Table 2).

4) 주요 증상의 변화

① 視野混濁의 변화

視野混濁은 左眼이 右眼에 비해서 훨씬 심하였고, 경과의 차이는 있으나 兩眼 모두에서 완전한 호전을 보였다(Table 3).

② 暗點의 변화

2009년 7월 15일 초진 당시에는 視野混濁으로 暗點의 존재를 인지하지 못하다가, 視野混濁이 호전되면서 2009년 7월 28일경부터 좌안의 暗點을 인지하였고 2010년 1월 19일에는 종전에 두 개로 존재하던 暗點이 하나로 합쳐지면서 크기가 커졌다가, 2010년 2월 9일에는 크기가 다시 감소한 두 개의 분리된 원의 형태로 나타났다(Table 4).

③ 變形視의 변화

치료 경과에 따라 완만한 호전을 보이기는 하였으나, 여전히 兩眼에서 變形視는 지속되었다(Table 5).

Table 2. Changes of Eyesight

Date	Left	Right
2009. 7. 16.	unable to measure	0.8
2009. 9. 3.	0.2	0.8
2010. 4. 22.	0.3	0.9
2010. 5. 12.	0.3	0.9

Table 3. Changes of Visual Field Turbidity

Date.	Degree of Visual Field Turbidity	
	Left	Right
2009. 7. 15.	++++	++
2009. 7. 28.	+++	++
2009. 8. 11.	++	+
2009. 12. 11.	+	-
2010. 4. 2.	-	-
2010. 5. 12.	-	-

* severe : ++++, moderate : +++, mild : ++, slight : +, normal : -

Table 4. Changes of Scotomas in Left Eye

Date	Number of Scotomas
2009. 7. 15.	unable to recognize
2009. 7. 28.	5
2009. 9. 10.	3~4
2009. 10. 6.	2
2010. 1. 19.	1
2010. 2. 9.	2
2010. 5. 12.	2

Table 5. Changes of Metamorphopsia

Date.	Degree of Metamorphopsia	
	Left	Right
2009. 7. 15.	++++	+++
2009. 12. 11.	+++	++
2010. 3. 9.	+++	+
2010. 5. 12.	+++	+

* severe : ++++, moderate : +++, mild : ++, slight : +, normal : -

Table 6. Changes of Vitreous Floaters in Right Eye

Date	Number of Vitreous Floaters
2009. 7. 15.	5~6
2010. 2. 9.	3~4
2010. 4. 2.	1~2
2010. 5. 12.	1~2

④ 飛蚊症의 변화

2009년 7월 15일 본원 초진 당시 부유물이 벌레 형태 5~6개로 나타났다가 점차 감소하여 벌레 형태 1~2개 정도로 감소하였다(Table 6).

Ⅲ. 고 찰

망막분지정맥폐쇄(branch retinal vein occlusion)는 남녀가 동일한 비율로 60대 노인층에서 호발하고 고혈압, 심혈관계 질환과 관련성이 높으며 유병률은 연구에 따라 다르지만 일반적으로 0.7%~1.6%로 알려져 있다[4,10]. 망막분지정맥폐쇄의 정확한 기전은 밝혀지지 않았으나 첫째, 정맥주위 외부환경으로부터의 압박과 이차적인 내피세포의 증식으로 인한 폐쇄, 둘째, 정맥 자체의 일차적 변성, 셋째, 어떤 원인에 기인하든 정맥내에 형성된 혈전 등으로 보고되고 있으며 그 합병증으로는 황반부종, 혈관신생, 유리체출혈, 섬유막증식, 견인망막박리 등이 있다[5,11,12]. 망막분지정맥폐쇄에서 급성기 視力低下의 주원인은 황반부를 침범하는 광범위한 망막출혈이고 동반된 다른 시력 저하의 요인이 없다면 이는 대부분 자연적으로 회복된다. 그러나, 황반부종, 황반허혈 또는 신생혈관출혈 등이 지속적인 視力低下를 유발할 수 있고 이 중 가장 많은 원인이 황반부종이다[13].

황반부종(macular edema)은 빛간섭 단층촬영계 등을 통해 두꺼워진 망막을 관찰하거나 형광안저조영술에서 후기 꽃잎모양의 형광고임과 안저사진상 경성삼출반 등의 관찰로 진단할 수 있다[14]. 일반적으로 황반부종 환자의 시력저하는 실질적인 황반부 두께의 증가와 연관이 있을 것으로 여겨진다. 그러나 기존에 보고된 여러 방법으로 황반부종을 치료한 후 황반부의 두께가 감소되었어도 시력상승과 항상 일치했던 것은 아닌데 이는 아마도 황반부종이 단순한 망막두께의 증가뿐만 아니라 치료 전 망막내층 및 시세포의 손상으로 망막 기능 자체의 저하를 유발했기 때문이라고 생각된다[15,16]. 형광안저조영술에서 형광누출은 혈관망막장벽의 파괴로 망막혈관에서 조영제가 혈관 밖으로 누출되는 것을 이르고, 이러한 형광누출이 조직이나 세포간극 등의 일정한 공간에 고이게 되면 형광고임이라고 하며, 이 중 망막에 형광고임이 발생한 경우 낭포황반부종으로 볼 수 있다[17]. 안저사진상 경성삼출반은 노란 점 형태로 나타나며, 만성부종이 있을 때 망막바깥층에 발생한다. 모세혈관이 손상되면 부종이 생기는데, 이때 모세혈관에서 삼출물이 유출된 후 지방과 지방질만 남기고 다른 성분은 재흡수되어 형성된다[7]. 본 증례에서는 2009년 6월 24일 시행한 형광안저조영술에서 兩眼의 황반 주위에 황반부종을 시사하는 형광누출의 소견이 있었으나 2010년 5월 12일의 안저사진에서는 황반 주위의 부종 소견이 심하게 나타나지는 않았고 다만 左眼에서 경성삼출반이 관찰되었다. 이는 환자의 황반부종 상태가 호전된 것으로 볼 수 있으나 형광안저조영술과 안저사진 간의 진단상 차이를 고려할 때 불확실한 부분이 있다(Fig. 1, Fig. 2).

또한 본 증례에서는 망막분지정맥폐쇄로 인한 황반부종으로 시야결손과 暗點, 變形視, 飛蚊症 등의 증상이 발생하였는데 이중 시야결손은 망막의 박리가 원인으로, 박리가 진행되면 시야결손이 차차 확산되어 마치 눈앞에 검은 장막이 쳐 있는 것처럼 느끼게 된다[7]. 시야결손의 한 형태인 暗點(scotoma)은 정상 또는 비정상 시야 내에서 부분

적 또는 완전한 盲이 있는 부위를 말하며 暗點의 위치에 따라 주시점에 있는 中心暗點(central scotoma), 주시점 옆에 있는 中心附近暗點(paracentral scotoma), 暗點과 중심을 연결한 盲點中心暗點(cecocentral scotoma), 그 밖의 부분에 있는 周邊暗點(peripheral scotoma)으로 나눈다[7]. 본 증례에서 나타난 暗點은 환자의 시야에 대한 주관적인 표현(Fig. 3)으로 미루어 보아 中心暗點과 中心附近暗點이 혼재되어 있는 것으로 추정되나 앞으로는 진단상 시야계를 통한 보완이 필요하다고 사료된다.

變形視(metamorphopsia)는 망막박리 중에서도 황반이 박리되면 중심시력이 심하게 나빠지는 동시에 나타난다[7]. 정상적인 망막에서는 직선 모양의 자극이 주어지면 이에 상응하는 위치의 망막의 일련의 광수용체가 자극을 받고 이 정보가 대뇌 시피질을 거쳐 처리되어 이를 직선으로 인식하게 되나, 황반부의 질환으로 망막색소상피층의 융기와 같은 구조적인 변화가 망막의 광수용체의 위치에 영향을 주었을 때는 다른 부분의 광수용체가 자극을 받게 되고 이렇게 얻어진 정보가 대뇌 시피질을 거쳐 실제 자극의 형태인 직선이 아닌 다른 모양(곡선)으로 인식되는 결과를 가져온다[18,19].

飛蚊症(vitreous floaters)은 내시현상(entoptic phenomenon)에 의하여 각막면에서 시세포 층간 사이에 존재하는 굴절성 혹은 저투과성 혼탁이 망막에 투영되어 자각하게 되는 증상으로 그 원인은 망막이나 다른 조직의 변화와 연관이 없는 유리체 자체의 병변으로 발생하는 유리체융해 및 후유리체박리가 대부분이나 망막열공, 경한 유리체출혈, 포도막염 혹은 유리체견인 등의 질환과 동반하는 증상으로 나타날 수도 있으며, 망막분지정맥폐쇄에서도 망막혈관신생이 생겨 유리체출혈을 일으킬 수 있다[7,20,21].

한의학에서 맥락막, 망막, 시신경 등 안저의 질환들은 眼昏, 眼盲疾患, 眼花疾患, 妄視 및 視惑疾患 등으로 분류되며[3] 이 중 망막정맥폐쇄나 이로 인하여 발생한 황반부종에 대한 직접적인 언급은 없으나 본 증례의 증상을 중심으로 볼 때 暴盲, 視瞻昏渺, 視瞻有色, 視直如曲, 雲霧移睛의 범주에서 생각할 수 있다.

첫째, 眼昏, 眼盲 증후 중 갑자기 시력이 저하되어 광감만 있거나 실명이 되는 증세는 暴盲이라 하고[2],《證治準繩 · 七竅門》[22]에서 "暴盲, 平日素無他病, 外不傷輪廓, 內不損瞳神, 倏然盲而不見也."라 하여 최초로 언급하였다. 이는 情志內傷으로 인한 肝氣鬱結, 肝腎陰虛로 인한 虛火上炎, 辛熱炙煿한 음식의 과다섭취로 인한 痰熱內生 등이 주된 원인이며[2] 본 증례에서 眼睛의 외적인 변화 없이 나타난 급격한 視力低下는 暴盲에 해당된다고 볼 수 있다.

둘째, 시력이 점차 떨어지고 瞳神내에 翳膜은 없으나 사물이 흐리흐리한 것은 視瞻昏渺로[2]《證治準繩 · 七竅門》[22]에서 "謂目內外別無證候, 但自視昏渺蒙昧不淸也."라고 언급하였다. 이는 痰濕이 內蘊하거나 혹은 脾腎不足으로 인하여 발생하며 眼內外에 별다른 증후가 없이 물체를 보는 것이 昏暗하여 밝지 못한 것이 주증상이다[2,3]. 본 증례에서는 시야 전체가 마치 TV 화면의 모자이크 처리한 부분처럼 혼탁하게 보이고 사물의 경계선이 흐릿하게 인지된다고 하였다.

셋째, 眼前에 一點이 색깔을 띠고 陰影이 遮蔽되어 있는 것을 視瞻有色이라 하며[3],《證治準繩 · 七竅門》[22]에서 "非若螢星, 雲霧二證之細點長條也. 乃目凡視物有大片… 若視有大黑片者, 腎之元氣大傷, 膽乏所養, 不久盲矣."라 하여 그 특징을 설명하였는데, 腎과 膽의 虧損을 그 원인으로 보았다. 본 증례에서는 左眼의 시야에 크고 작은 원 형태의 사물이 보이지 않는 暗點이 나타났다.

넷째, 視直如曲은 《證治準繩 · 七竅門》[22]에서 "視直物如曲, 弓弦, 界尺之類, 視之皆如鉤."라 하였으며 이는 반듯한 사물이 구부러져 보이는 것을

이른다[2]. 그 원인은 脾胃의 손상으로 水濕이 上犯하여 目竅로 上逆하고 경락이 阻滯되어 나타나거나, 肝氣鬱結로 氣滯血瘀되어서 瘀血이 上擾해서 발생되거나, 肝腎不足으로 精氣가 眼을 濡養하지 못해 발생한다고 하였다[2]. 이는 본 증례에서 사물을 주시할 때 그 경계면이 구불구불하게 인지되는 환자의 자각 증상과 일치한다.

다섯째, 雲霧移睛은 眼睛의 외부에 별다른 이상이 없이 자각적으로 구름과 같은 陰影이 움직이거나 혹은 깃발을 나부끼는 모양, 또는 파리와 나비가 날아다니는 것처럼 느끼거나 또 물체에 여러 가지 색이 있는 형태로 보이는 상태를 말한다[2]. 《審視搖函》[23]에서 "雲霧移睛, 元虛者殃, 自視目外, 有物舒張或如蠅玆飛狀, 或如旗旆飄揚, 有如粉蝶, 有滯青黃."라고 하여 그 특징을 기술하였다. 雲霧移睛은 주로 肝腎虛損으로 精血이 부족되어 또는 陰虛火動으로 발생하고 이외 濕熱, 痰濕의 內蘊으로 또 肝氣鬱結로 氣滯血瘀가 되어서 眼目의 淸純한 氣가 傷해서 나타난다[24]. 본 증례에서는 右眼에서 벌레가 날아다니는 형태의 이동성의 부유물이 인지되었다.

위의 증상들을 종합하면, 환자가 처음 본원에 내원한 2009년 7월 15일에 환자의 시야는 Fig. 3과 같은 형태를 띠었으며, 이는 흰 종이에 그려진 직사각형 모양을 주시했을 때 左眼과 右眼에서 환자에게 인지된 영상을 그리도록 한 것이다(Fig. 3).

같은 眼昏, 眼盲疾患이라 하더라도 暴盲은 망막에 존재하는 동맥과 정맥의 순환장애와 관계가 깊고 視瞻昏渺, 視瞻有色, 視直如曲은 맥락막과 망막의 병변으로 인한 시야장애와 관계가 깊다. 본 증례의 근본적인 원인인 망막정맥폐쇄는 혈관의 문제이지만 이로 인해 유발된 황반부종은 망막 구조의 변형이며 또한 이 과정에서 유발된 雲霧移睛은 유리체의 혼탁이나 출혈과 관련이 깊다. 그러므로 본 증례는 단순히 망막 혈관의 문제라기보다는 복합적인 안저질환이라고 볼 수 있다.



Fig. 3. Patient's Visual Field on 2009. 7. 15.

본 증례의 환자는 local 안과와 대학병원에서 시력상실 가능성이 높고 확실한 치료 방법이 없다는 소견을 들으신 후 한방 치료를 받기 원하여 2009년 7월 15일 본원에 내원하였는데 情志內傷으로 인한 氣滯血瘀 및 肝腎陰虛로 인한 虛火上炎으로 변증하였다.

치료법 중 침치료는 舍岩鍼法의 肝正格과 腎正格을 증상에 따라 선택하여 刺鍼하였다. 《醫學入門》[25]에서는 "肝之系, 雖總於目, 而照徹光彩, 實腎精心神所注, 故補精安神者, 乃治眼之本也."라 하였는데 이는 肝과 腎이 눈에 미치는 영향을 언급한 것이다. 또한 近位取穴로 睛明, 攢竹, 絲竹空, 太陽, 承泣, 瞳子髎에 함께 刺鍼한 후, 지속적인 자극을 주기 위해 兩眼 睛明, 攢竹에 전침요법을 병용하여 20분간 留鍼하였으며 온열자극을 통해 병변 부위로의 氣血 순환을 촉진하기 위해 눈 溫灸器인 혜안99를 이용한 간접기기구술을 시행하였다.

처방은 본원의 경험방으로서 초기에는 表症 치료를 목적으로 利水하는 楡根皮, 赤小豆를 君으로 삼고 淸肝明目하는 甘菊, 草決明, 木賊과 補血活血하는 當歸, 川芎, 芍藥, 生乾地黃, 祛風하는 防風, 荊芥, 疏肝解鬱하는 薄荷, 龍膽草, 淸熱하는 梔子, 黃連 등으로 처방하여 본 질환의 초기에 나타나는 황반부종의 삼출물 흡수를 도모하였는데, 이는 視力低下의 주원인인 황반부종이 지속되면 시력 예후가 불량해 질 수 있기 때문이다[26]. 2009년 9월 8일에는 肝腎陰虛 및 氣滯血瘀의 호전을 위해 補肝腎하는 熟地黃, 枸杞子, 山茱萸 등의 약재를 君

으로 삼고 補陰補血하는 當歸, 白芍藥, 淸肝明目하는 石決明, 草決明, 靑箱子, 利氣解鬱하는 柴胡, 香附子, 行血하는 川芎, 桃仁, 蚯蚓 등으로 처방하였다. 2009년 11월 2일에는 환자가 시력상실에 대한 불안감 호소하며 수면장애가 나타나 補心安神하는 歸脾湯에 淸肝明目하는 甘菊, 草決明, 淸熱하는 梔子, 黃連, 通經絡하는 蚯蚓, 川芎 등을 가감하여 처방하였다. 다만 환자가 韓藥 복용에 대한 부담감을 호소하여 1회 복용량을 60㏄로 하였으며 2009년 11월 2일 韓藥을 처방한 이후 2010년 5월 12일까지는 韓藥을 처방하지 않았다.

이상과 같은 치료법으로 상기 환자를 치료한 결과 다섯 가지 측면에서 유의한 호전반응을 얻었다.

첫째, 시력은 右眼이 0.8에서 0.9로 약간의 호전을 보였고, 左眼은 초기 視野混濁으로 측정이 불가능했던 시기를 제외하고 0.2에서 0.3으로 약간의 호전을 보였다(Table 2). 이러한 수치상 호전 이외에도 환자의 左眼의 경우 치료 시작 시점의 사물인지 자체가 불가능한 정도에서, 치료가 진행됨에 따라 차차 색감을 회복하고 그림을 인식하며 큰 글자를 읽을 수 있게 되는 등 자각증상의 순차적인 호전반응을 보였다.

둘째, 視野混濁은 동반된 다른 증상에 비해 비교적 빠른 호전을 보였다. 치료시작 약 2주 후 부터 시야가 맑아지고 사물의 선명도가 호전을 보이기 시작하여 兩眼 모두 완전한 호전을 보였다(Table 3).

셋째, 左眼의 暗點은 치료초기 3개월간 빠른 호전을 보였다(Table 4). 치료 시작 시점에는 暗點의 존재를 호소하지 않았는데 이는 視野混濁의 정도가 심하여 사물의 인지가 불가능한 상태였기 때문이다. 환자는 暗點이 존재하는 부위로는 사물의 주시가 전혀 불가능하였다가 暗點의 개수가 감소함과 더불어 暗點의 크기도 줄어서 2010년 5월 12일에는 작은 2개의 暗點 만이 인지되는 상태로 호전되었으며, 간헐적으로 暗點 너머로 사물의 윤곽이 흐리게 보일 만큼 暗點의 농도도 옅어졌다.

넷째, 사물이 찌그러져 보이는 變形視의 정도는 큰 호전을 보이지는 않았다(Table 5). 變形視의 정도는 右眼보다 左眼에서 더욱 심하게 나타났는데, 치료 시작 전보다는 다소간의 호전을 보이기는 하였지만 환자는 사물을 주시함에 있어서 사물의 경계면이 구불구불하게 느껴지는 점은 지속된다고 표현하였다. 이는 變形視가 황반의 박리와 연관되어 나타난다는 점을 상기하면, 가역적으로 되돌릴 수 있는 가능성이 가장 적은 부분이 아닌가 생각된다.

다섯째, 右眼의 飛蚊症은 치료 초기에는 증세의 변화가 뚜렷하게 나타나지 않다가 6개월여의 치료가 진행된 후에 서서히 호전반응을 보이기 시작했다(Table 6). 유리체출혈이 흡수되면서 飛蚊症의 정도가 호전된 것으로 사료되며, 치료 진행상 꾸준한 호전을 보여 2010년 5월 12일에는 벌레 형태의 부유물이 1~2개 정도만 인지되었다.

본 질환은 특성상 시력에 대한 예후가 불량하고 비가역적인 면이 크며 양방에서 수술요법이나 주사요법 역시 제한적으로 사용될 뿐이고 그 효과도 일시적이다.[4,14,26] 환자가 대학병원에서 시력상실에 대한 소견을 들은 것도 본 질환의 이러한 특성 때문으로 사료되며 본 증례는 한방 치료로 객관적 수치상의 시력 뿐 아니라 환자의 자각적 視感覺의 호전을 이루었다는 데에 의미가 있다.

본 질환의 경우 발병 후 1년에서 3년의 기간 동안에는 이들의 위험인자, 특히 고혈압과 관련하여 추적관찰이 요구되고[27] 특히 환자의 과거력에 고혈압이 존재하므로 앞으로도 지속적인 임상관찰이 필요하다.

망막정맥폐쇄에서 황반부종이 동반된 경우 영구적 시력저하가 초래된다는 점[26]과 같은 치료상 난점으로 인하여 저자 역시 초기 치료목표는 시력상실로의 진행을 막는 것으로만 설정하였으나, 본 증례에서 얻은 호전반응은 난치로 생각하였던 본 질

환에 대한 한방 치료의 가능성을 재고하게 하였다. 현재까지 난치성으로 알려져 있는 안저질환에 대한 한의학적 고찰 및 증례보고는 많지 않은데 이에 한의학계의 더욱 많은 연구가 뒷받침 되어야 할 것으로 사료된다.

Ⅳ. 결과 및 결론

춘천한방병원 한방안이비인후피부과에 내원한 망막분지정맥폐쇄로 유발된 황반부종 환자 1례에 대하여 다음과 같은 결과 및 결론을 얻었다.

1. 본 증례에서 右眼의 시력은 0.8에서 0.9로, 左眼의 시력은 전혀 안 보이는 정도에서 0.3으로 호전되었고 兩眼의 시야혼탁이 완전히 해소되었으며 左眼의 暗點이 5개에서 2개로 감소하였고 右眼의 飛蚊症의 자각되는 부유물이 5~6개에서 1~2개로 감소하였으며 兩眼의 變形視 정도가 호전되었다.
2. 본 질환은 양방에서 시행되는 수술이나 주사요법 등의 치료 효과와 시력상실에 대한 예방 효과가 확실하지 않으므로, 한방 치료가 그 대안이 될 수 있다고 사료된다.

참고문헌

1. 최창욱, 서상우, 양연식. 망막분지정맥폐쇄로 인한 황반부종에서 허혈성과 비허혈성 간의 유리체강내 스테로이드주사의 효과 차이. 대한안과학회지. 2007;48(1):49-54.
2. 노석선. 원색안이비인후과학. 대전:주민. 2003: 52-3, 102-5, 287-95, 307-10, 320.
3. 채병윤. 한방안이비인후과학 4판. 서울:집성당. 1991:15, 135-7.
4. 김종연, 권의용, 이동욱, 조남천. 망막정맥폐쇄 및 당뇨병에 의한 황반부종 환자에서 유리체강내 베바시주맙 주입술의 단기효과. 대한안과학회지. 2008;49(8):1275-82.
5. 이재홍. 안저검사에 의한 감별진단. 서울:서울대학교 출판부. 2006:78.
6. 민욱기, 홍성태, 박영규, 박근성. 망막분지정맥폐쇄증의 자연경과 및 시력예후. 대한안과학회지. 1994;35(6):664-72.
7. 이진학, 이하범, 허원, 홍영재. 안과학. 제8판. 서울:일조각. 2008:96-8, 251, 260, 265, 280.
8. 이준성, 류현신, 서형식, 노석선. 망막중심동맥폐쇄 환자 1례에 대한 임상적 고찰. 대한외관과학회지. 2001;14(2):224-30.
9. 강은교, 서형식. 망막동맥폐쇄 환자 1례에 대한 임상적 고찰. 한방안이비인후피부과학회지. 2008;21(3):235-41.
10. Klein R, Klein BE, Moss SE, Meuer SM. The epidemiology of retinal vein occlusion : The Beaver Dam Eye Study. Trans Am Ophthalmol Soc. 2000;98:133-43.
11. Klein BA, Olwin JH. A survey of the pathogenesis of retinal venous occlusion : Emphasis upon choice of therapy and analysis of the therapeutic results in fifty-three patients. AMA Arch Ophthalmol. 1956;56:207-10.
12. Klein BA. Sidelights on retinal venous occlusion. Am J Ophthalmol. 1996;61: 25-36.
13. Finkelstein D, Clarkson JG. Branch Vein Occlusion Study Group. Branch and central vein occlusions. Focal points 1987 : Clinical modules for ophthalmologists. Am Acad ophthalmol. 1987;5:1-11.
14. 이승원, 김무상, 김응석, 곽형우, 유승영. 망막정맥폐쇄와 당뇨망막병증에서 황반부종 치료를

위한 유리체내 베바시주맙 주입술의 효과. 대한안과학회지. 2009;50(2):211-8.
15. Massin P, Audren F, Haouchine B, et al. Intravitreal triamcinolone acetonide for diabetic diffuse macular edema. Preliminary results of a prospective controlled trial. Ophthalmology. 2004;111:218-24.
16. 이관훈, 장무환, 안정현. 당뇨황반부종에서 다국소 망막전위도 검사와 치료 후 시력과의 상관관계. 대한안과학회지. 2010;51(1):29-34.
17. 허걸. 안과검사. 서울:대한안과학회. 2002:248-9.
18. 이승찬, 남우호, 유승영, 곽형우. 삼출성 나이관련황반변성에서 빛간섭 단층계와 선택적 초시력 시야계와의 연관성. 대한안과학회지. 2006;47(3):388-95.
19. 김응석, 남우호, 유승영, 곽형우. 황반부 이상을 나타내는 여러 망막질환에서 선택적 초시력 시야계 결과분석. 대한안과학회지. 2006;47(3):381-7.
20. Tolentino FI, Schepens CL, Freeman HM. Vitreoretinal Disorders. In : Diagnosis and Management. Philadelphia:WB Saunders. 1976:130.
21. Duane TD. Clinical Ophthalmology. Vol 3. Chap 27, 28. Philadelphia:Harper and Row Publisher. 1984:3-12.
22. 王肯堂. 證治準繩. 北京:中國中醫藥出版社. 1997:248-9, 259.
23. 傳仁宇. 審視搖函, 臺北:東方圖書公司, 1962:184-5.
24. 황순이, 조원준, 황보민, 지선영, 이상곤. 외상 후 안혼 환자 1례 보고. 한방안이비인후피부과학회지. 2006;19(3):193-200.
25. 李梴. 國譯編註醫學入門 Ⅳ. 서울:南山堂. 1991:158.
26. 이승욱, 김수진, 박영민, 이지은, 엄부섭. 분지망막정맥폐쇄에 합병된 황반부종에서 유리체강내 트리암시놀론 주입과 격자광응고술의 효과. 대한안과학회지. 2009;50(5):704-9.
27. 박현영, 온영훈, 신환호. 망막정맥폐쇄의 임상적 분류 및 임상양상. 대한안과학회지. 1996;37(6):1022-31.