한방안이비인후피부과학회지 제23권 제2호(2010년 8월)
The Journal of Korean Oriental Medical Ophthalmology & Otolaryngology & Dermatology 2010;23(2) : 27-40

봉독이 피부 노화에 미치는 영향

김진명 · 김윤범
경희대학교 한의과대학 안이비인후피부과학교실

The Effect of Bee Venom Therapy on Skin Aging

Jin-Myoung Kim · Yoon-Bum Kim

Background and Objective : Increasing interest in anti-aging and anti-wrinkling agents for the skin has triggered the recent outflow of researches and studies in this field. This study was designed to investigate the effects of bee venom on skin wrinkling and skin aging by testing the skin wrinkling, skin elasticity, trans-epidermal water loss (TEWL), free radical level, anti-oxidative agent level, and skin tissue after infusion of bee venom on hairless mouse.

Materials and Methods : Fifteen hairless mice aged between 36~40 weeks were divided randomly into 3 Group; the Bee Venom Syringe Group, the Bee Venom Needle Group, and the control group. The Bee Venom Syringe Group were injected subcutaneously with bee venom (0.1cc in total) using an insulin syringe on three spots in the lumbar spine (one spot on the center and two spots 1~2cm to the side bilaterally). The Bee Venom Needle Group were pricked with bee venom-smeared acupuncture needles on three longitudinal spots in the lumbar spine each 1cm apart, after which the needles were removed 10 minutes later. The Control Group did not receive any form of intervention. All procedures took place thrice a week for four weeks, during which the mice were allowed free access to water and fodder.
The mice were measured and compared in the weight, skin wrinkling scale, skin elasticity, and TEWL before and after the experiment. After the experiment, blood samples were taken to measure the free radical and anti-oxidative agent level, and the skin tissue was sliced for examination.
Data was analyzed using the SPSS program (ver 12.0). The ANOVA analysis was used to compare and contrast the three groups, and t-test for paired samples was used to evaluate skin-wrinkling before and after experiment. The cut-off *p*-value of significance was set at $p<0.05$.

Results : 1. Administration of bee venom did not cause serious weight loss or gain.
2. Compared to the control group, the Bee Venom Syringe Group and the Bee Venom Needle Group both showed a decrease in skin wrinkling scale after intervention. Especially, the Bee Venom Syringe Group showed a significant decrease ($p<0.05$).
3. Compared to the control group, the Bee Venom Syringe Group and the Bee Venom Needle Group both showed an increase in skin elasticity. Especially, the Bee Venom Syringe Group showed a significant increase ($p<0.05$).

4. No significant change in TEWL was found in the mice in all the three groups before and after experiment.
5. Free radical level was normal in all 15 mice in all the three groups, and anti-oxidative agent was not significantly different across the three groups.
6. The Bee Venom Syringe Group, the Bee Venom Needle Group, and the control group did not show any significant difference in the thickness of epidermis and dermis, infiltration of inflammatory cells, and skin wrinkling. The epidermis layer was relatively better preserved in the Bee Venom Syringe Group as compared to the Bee Venom Needle Group and the control group.

Conclusion : Direct injection of bee venom on the hairless mouse using a syringe was found to improve wrinkling of the skin and increase skin elasticity but did not show effectiveness on skin dryness due to water loss. The bee venom appears to have suppressive effects on skin wrinkling, one of the symptoms of skin aging, through a process independent of suppression of free radicals or increase of anti-oxidative agent.

Key words : bee venom, skin aging, skin wrinkling, skin elasticity, free radical level, anti-oxidative agent level, trans-epidermal water loss.

Ⅰ. 서 론

피부 노화는 태양광선에 노출되지 않는 부위에서 나타나는 연대학적 노화와 태양광선의 노출부에서 일어나는 퇴행성 변화가 연대학적 노화와 복합되어 발생하는 광인성 노화로 구분된다[1]. 피부 주름은 노화된 피부의 가장 중요하고 흔한 증상이다[2]. 최근, 피부 주름을 감소시키고 피부 노화를 억제하기 위한 많은 방법들이 고안되고 사용되고 있다.

노화가 진행되면 체내에서는 염증 과정이 증가하는 것으로 알려져 있다. 이는 노화가 진행함에 따라 염증을 유발하는 NF-κB, COX-2 (cyclooxygenase-2), iNOS(inducible nitric oxide synthase)의 발현이 증가하기 때문이다[3]. 특히, NF-κB 발현의 증가는 활성산소와 연관되어 있는데 활성산소는 세포의 파괴 작용을 초래하며 노화를 일으키는 것으로 알려져 있다[4,5].

꿀이나 로얄 젤리 등 꿀벌에서 추출된 물질들은 항산화 효과 및 항노화 효과가 우수한 것으로 알려져 있다[6-8]. 봉독은 꿀벌에서 획득한 것으로 꿀벌의 독낭에 들어있는 봉독을 추출 가공하여 만든 것이므로 항산화 효과 및 항노화 효과가 있을 것임을 추측해볼 수 있다. 봉독은 산화물질을 제거하고 노화로 인해 증가되고 염증을 일으키는 COX-2 및 iNOS mRNA의 발현을 억제하는 것으로 알려져 있다[9-12].

봉독이 가지는 항염 효과는 노화 과정에서 나타날 수 있는 염증 과정을 제어하여 피부 노화를 예방할 것으로 보인다. 이에 본 연구에서는 피부 노화 및 피부 주름에 대한 봉독의 효과를 알아보기 위하여 주름이 있는 Hairless Mouse의 등 부분 경피에 봉독을 자입하여 실험쥐의 주름 및 탄력도의 개선 정도, 경피수분손실도를 알아보고 노화의 원인으로 알려진 활성산소 및 항산화물질의 변화 정도를 살펴보고 피부 조직을 채취하여 관찰후 유의한 결과를 얻어 보고하는 바이다.

교신저자 : 김윤범, 서울시 동대문구 회기동 1번지 경희대학교 부속 한방병원 안이비인후피부과 (Tel. 02-958-9181, E-mail : kyb6838@hanafos.com)
※ 본 연구논문은 석사학위 논문임.
• 접수 2010/06/23 • 수정 2010/08/02 • 채택 2010/08/07

Ⅱ. 실험 재료 및 방법

1. 실험재료

1) 실험동물

중앙실험동물에서 분양받은 15마리의 암컷 Hairless Mouse를 항온(24±2℃), 항습(45±5%)의 환경에서 사료(삼양사, 서울)와 물을 충분히 공급하면서 36~40주 동안 연대학적 노화를 유발시켰다. 주름이 충분히 생긴 것을 확인하고, 무작위법으로 각 5마리씩 3개 군(봉독 Syringe군, 봉세침군, 대조군)으로 구분하여 실험하였다. 실험하는 기간 동안에도 충분한 사료와 물은 자유롭게 공급되었다.

2) 봉독 Syringe액 및 봉세침액 제작

봉독분말 0.0025g(Whole Bee Venom, 유밀봉독주식회사)와 증류수 50cc를 혼합하여 1:20000의 비율로 봉독액을 제작하였다. 봉독액을 1회용 Syringe (SOFJEC 1ml 주사기, (주)화진메디칼)에 0.1cc 채워 봉독 Syring군에 사용하였으며 규격침(0.25×40mm, (주)동방) 표면에 접착제를 도포, 건조한 후 봉독액을 발라 봉세침군에 사용하였다.

2. 실험방법

1) 시술 방법

3개군 Mouse들 모두 마취액(Zoletil, Virbac社)을 좌하복부에 0.2cc 자입하여 마취를 시킨 후, 시술을 시작하였다. 시술 기간은 총 4주간(28일) 시행하며 1주일에 3회 시술하였다.

① 봉독syringe군

Insulin syringe를 이용하여 Mouse의 허리 쪽 척추 중심과 좌우 1~2cm 부위 총 3곳의 피내에 봉독을 자침하였다. 이 때 자입되는 봉독의 양은 3군데 총합이 0.1cc가 되게 하였다(Fig. 1).

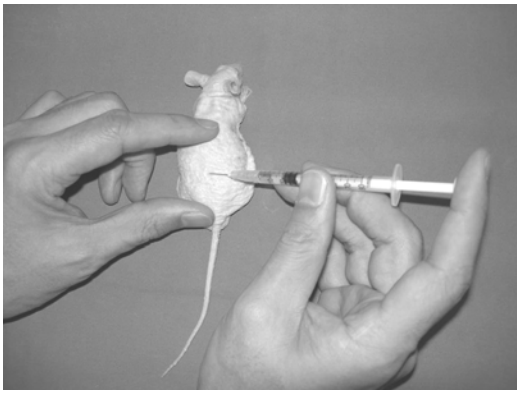

Fig. 1. Hairless mouse injected by bee venom syringe

② 봉세침군

Mouse 배부(dorsal skin)의 종주방향과 수직이 되게 허리 쪽에 3개의 봉독이 묻은 침을 1cm간격으로 자침하고 10분 후 발침하였다(Fig. 2).

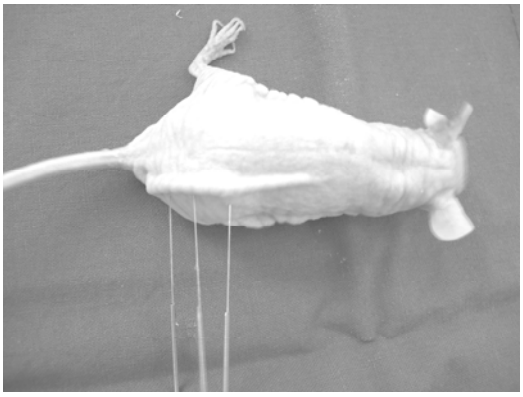

Fig. 2. Hairless mouse pricked by bee venom needle

③ 대조군

주름 부위에 어떠한 처치도 하지 않고 관찰한다. 봉독syringe군과 봉세침군의 경우 1주일에 3회 시술을 시행한다. 1주일이 7일이기 때문에 시술 간격은 2일, 2일, 3일이 된다(↓, 1일은 실험시작일 30일은 실험종료일). 각종 측정은 실험1일째와 실험30일째에 시행한다(▲).

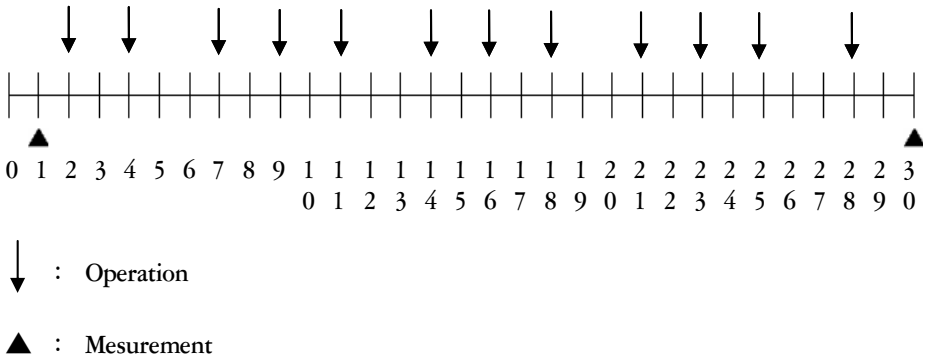

Fig. 3. Operation & mesurement protocol

2) 체중 측정[13)]

실험동물의 체중은 체중계(Sartorius Gmbh, Germany)를 사용하여 측정하였다. 실험 1일째와 실험 마지막 날(30th day) 체중을 측정하고 실험 중간에(14th day) Mouse 몸에 큰 이상은 없는지 알아보기 위하여 체중을 측정하였다.

3) 주름 측정

실험 1일째와 실험 30일째에 디지털카메라(NIKON COOLPIX 7600, Japan)를 이용하여 허리 쪽 피부를 촬영하였다. 사진 촬영과 함께 실험쥐의 허리 부위의 주름의 정도는 Hiroaki Mitani[14)]등이 사용한 Grading Scale로 점수화하였다(Table Ⅰ).

Table Ⅰ. Skin Wrinkling Grade

Grade	Skin Wrinkling State
0	no wrinkling or laxity, with fine striations running the length of the body
1	reduced fine striations
2	disappearance of all fine striations
3	shallow wrinkles
4	a few deep wrinkles and laxity
5	increased deep wrinkles
6	a few tumors and severe wrinkles

4) 피부 탄력도 측정

실험 1일째와 실험 30일째에 피부/두피 진단시스템(ARAMO_TS (주)아람휴비스, Korea)를 이용하여 탄력도를 측정하였다. 탄력측정기를 허리 부위의 피부에 8~10초간 일정한 압력으로 누르면 탄력도가 측정되어 수치로 표시되는데 이를 기록하였다.

5) 피부 경피수분손실도 측정

실험 1일째와 실험 30일째에 Vapometer(Delfin Technologies Ltd, Finland)를 사용하여 시술 부위인 허리 부위에서 경피수분손실도를 측정하였다.

6) 채혈

실험 30일째에 시행하였다. 채혈은 실험동물을 ethyl ether로 마취한 다음 심장채혈을 시행, 약 1ml의 혈액을 채취하여 EDTA (ethylene diamine tetraaccetic acid dipotassium salt) 처리하여 혈액응고를 방지한 뒤 사용하였다[13)]. 심장채혈은 동물을 마취하여 왼쪽 손가락으로 심장을 확인한 후 흉골병의 상부의 흉강으로 주사기(5ml)를 삽입하여 채혈하였다[15)].

7) 활성산소 및 항산화물질 측정[16)]

활성 산소는 Free Oxygen Radical Test(FORT)

를 사용하여 측정하였다(FoRM OX, Callergari S.P.A. Parma, Italy); 37도의 실험실 정온 하에서 chromogen이라는 시약을 채취한 혈액과 혼합시킨 후 6분 동안 반응시켜 무색의 시약이 혈액내의 Hydrogen Peroxide와 반응하여 붉은색으로 발색 변화 하는 정도를 505nm 광도계를 이용하여 측정하였다. FORT 단위는 mmol/l H_2O_2이었으며 정상 범위는 〈1.216 mmol/l H_2O_2이다. 항산화물질은 Free Oxygen Radicals Defence(FORD)를 사용하여 측정하였다; 산화적 buffer(pH 5.2)와 적합한 산화물($FeCl_3$)과 chromogen이 들어있는 시약은 505nm 광도계 하에서 감지할 수 있는 착색된 색깔을 만드는데 채취한 혈액 내의 항산화물질이 산화물과 반응하면 제거된 산화물의 농도에 따라 착색된 색깔이 옅어지므로 이를 이용하여 혈액을 2분간 시약과 반응시킨 후 나온 값을 Trolox (6-hydroxy-2,5,7,8-tetramethyl-chroman-2-carboxylic acid, 일반적으로 항산화물질로 이용되는 비타민 E에서 추출된 투과성있는 세포)의 기준값과 비교하여 측정하였다. FORD 단위는 mmol/l Trolox이었다.

8) 피부 조직 검사

허리 부위에서 피부 조직을 채취하여 10% neutral formalin solution에 넣고 24시간 동안 고절편을 만들었다. 이를 H-E(hematoxyline-eosin)로 정한 후 paraffin에 포매하여 5μm 두께로 연속 염색하여 표본을 제작한 후, 이들 표본을 광학현미경 100배율로 관찰하였다.

9) 통계분석

통계분석은 SPSS(ver 12.0)을 이용하였다. 3개의 군을 비교하기 위하여 ANOVA를 사용하였고 시술 전후의 주름, 피부 탄력도, 경피수분손실도의 평가를 위하여 대응표본 t-test를 이용하였다. 유의수준 $p<0.05$ 인 것을 유의하다고 판단하였다.

Ⅲ. 실험 결과

1. 체중

3개군 모두 체중의 큰 변화는 없었다. 개체별로 체중이 늘어난 쥐, 줄어든 쥐, 늘다가 줄어든 쥐, 줄다가 늘어난 쥐가 있어 일정한 규칙이 없었다. 봉독은 쥐의 건강을 해칠 정도의 큰 체중 변화를 일으키지 않았다(Table Ⅱ).

2. 주름 Scale 비교

봉독syringe군의 경우, 시술 전후 주름 Scale 수치의 유의한 감소가 있었다($P<0.05$). 봉세침군도 Scale 수치의 감소를 보였지만 유의한 차이는 없었으며 대조군은 큰 변화가 없었다(Table Ⅲ, Fig. 4).

Table Ⅱ. Body Weight

Group	Weight			
	1st day (g)	14th day (g)	30th day (g)	p-value
Syringe	33.8±4.0	33.4±3.9	32.0±4.6	0.181
Needle	32.8±2.6	33.2±3.6	33.8±3.3	0.230
Control	35.0±2.3	35.6±2.9	35.4±2.4	0.374

MEAN ± SD, Using paired t-test(1st day, 30th day), $p<0.05$
Syringe : The Group injected with bee venom using an insulin syringe
Needle : The Group pricked with bee venom-smeared acupuncture needles
Control : The Group did not receive any form of intervention.

Table Ⅲ. Wrinkle Grading Scale

Group	Wrinkle Grading Scale		
	1st day	30th day	p-value
Syringe (Fig. 5.)	3.800 ± 0.758	3.200 ± 0.908	0.033*
Needle (Fig. 6.)	3.600 ± 0.652	3.200 ± 0.758	0.099
Control	4.100 ± 0.742	4.000 ± 0.791	0.374

Mean ± SD, Using paired t-test, *p〈0.05

Table Ⅳ. Skin Elasticity

Group	Skin Elasticity		
	1st day	30th day	p-value
Syringe	62.000 ± 4.743	68.800 ± 7.26	0.037*
Needle	62.800 ± 8.408	67.200 ± 5.805	0.063
Control	59.000 ± 7.348	57.400 ± 3.435	0.557

Mean ± SD, Using paired t-test, *p〈0.05

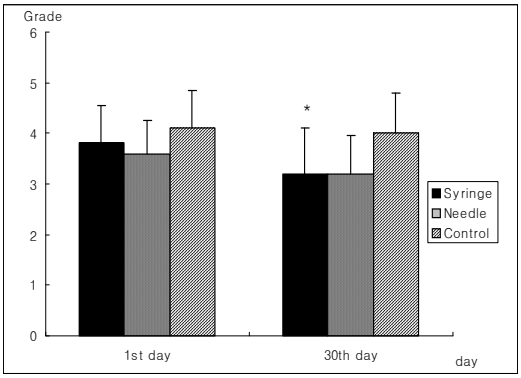

Fig. 4. The change of wrinkle grading scale.
Mean ± SD, Using paired t-test, *p〈0.05

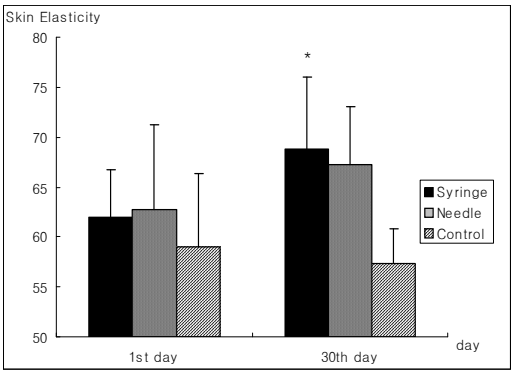

Fig. 7. The change of skin elasticity.
Mean ± SD, Using paired t-test, *p〈0.05

3. 피부 탄력도 비교

봉독syringe군의 경우, 시술 전후 탄력도의 유의한 증가가 있었다(P〈0.05). 봉세침군도 탄력도의 증가를 보였지만 유의한 변화가 없었으며 대조군은 큰 변화가 없었다(Table Ⅳ, Fig. 7).

4. 경피수분손실도

3개군 모두 실험 전,후 경피수분손실도의 유의한 변화는 보이지 않았다.

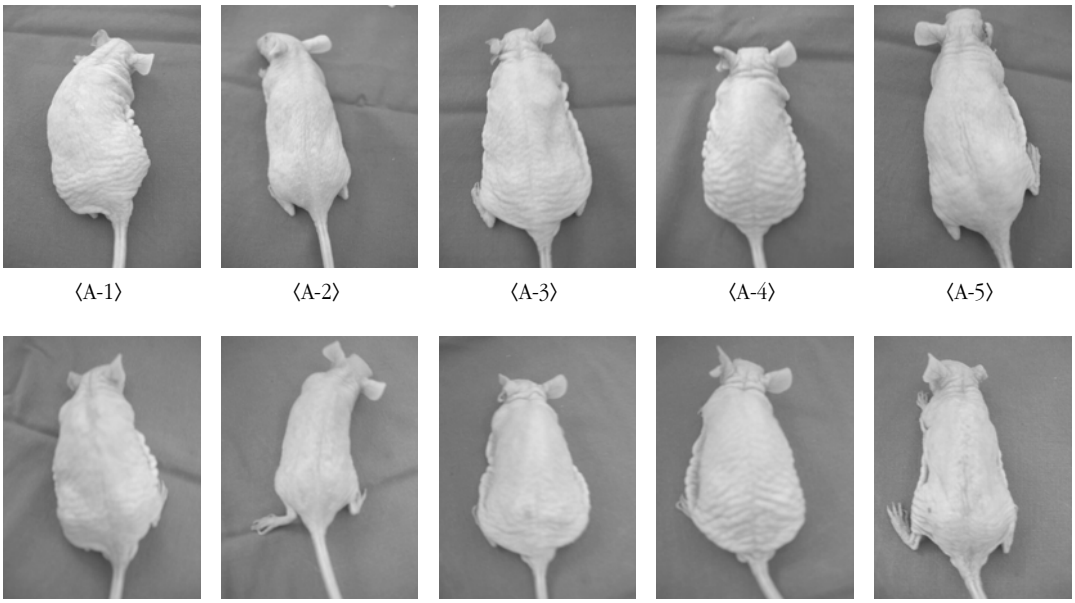

〈A-1〉 〈A-2〉 〈A-3〉 〈A-4〉 〈A-5〉

〈B-1〉 〈B-2〉 〈B-3〉 〈B-4〉 〈B-5〉

Fig. 5. Wrinkling change of bee venom syringe group
(A: 1st day B: 30th day)

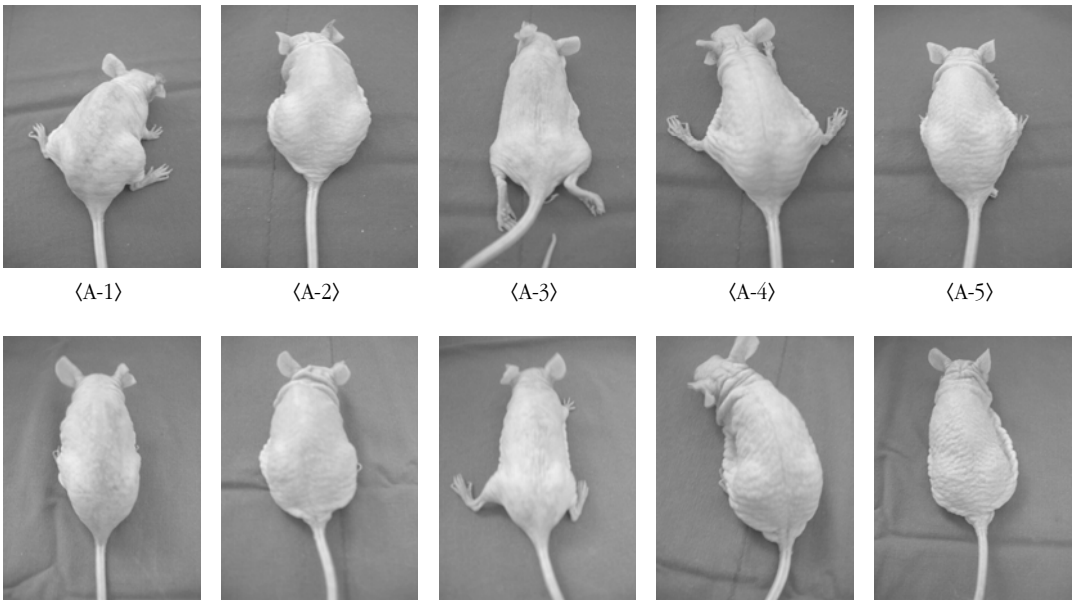

〈A-1〉 〈A-2〉 〈A-3〉 〈A-4〉 〈A-5〉

〈B-1〉 〈B-2〉 〈B-3〉 〈B-4〉 〈B-5〉

Fig. 6. Wrinkling change of bee venom needle group
(A: 1st day B: 30th day)

Table Ⅴ. Transepidermal water loss(TEWL) of Each Group

Group	TEWL		
	1st day	30th day	p-value
Syringe	8.540 ± 1.665	9.180 ± 2.843	0.596
Needle	8.260 ± 1.536	7.980 ± 1.535	0.760
Control	6.980 ± 2.187	8.840 ± 1.923	0.265

Mean ± SD, Using paired t-test, $p<0.05$

Table Ⅵ. Comparison of Antioxidant Capacity

Group	Syringe	Needle	Control	P-value
FORD (mmol/l Trolox)	2.238±0.234	2.221±0.212	2.349±0.353	0.729

Mean ± SD, Using One-Way ANOVA, $p<0.05$

5. 활성산소 및 항산화물질

활성산소는 3개군 15마리 모두 정상수치인 <1.216 mmol/l H_2O_2였으며 항산화물질(FORD)은 3개군 사이에서 큰 차이가 없었다.

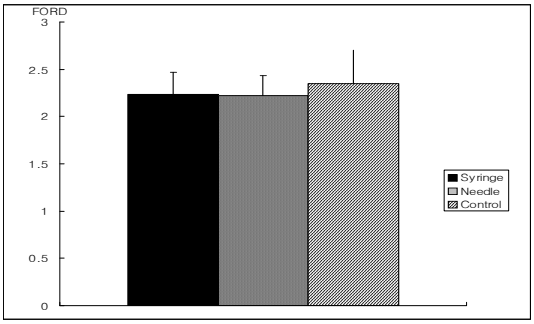

Fig. 8. FORD.

6. 피부 조직 표본 관찰 결과

H-E(hematoxyline-eosin)로 염색한 피부 조직을 광학현미경 100배율로 관찰하여 각질의 유무와 탈락 여부, 표피층, 진피층의 두께, 염증세포의 침윤정도, 피부 주름의 정도 등을 살펴보았다.

봉독 Syringe군, 봉세침군, 대조군 사이에서 표피층, 진피층의 두께, 염증세포의 침윤정도, 피부 주름의 정도 등에서 눈에 띄는 차이를 발견하기는 어려웠다.

봉독 Syringe군의 경우 각질층이 봉세침군과 대조군에 비해 상대적으로 잘 보존되어 있었다.

Ⅳ. 고 찰

모든 생명체는 동물이든 식물이든 태어나면서부터 노화의 길로 들어선다. 노화의 과정은 신체의 전기관에서 일어나는데 피부 역시 나이를 먹음에 따라 노화가 진행된다. 피부 노화는 태양노출에 상관없이 피부가 나이를 먹음에 따라 자연스럽게 진행되는 노화인 연대학적 노화와 태양광선의 노출부에서 일어나는 광인성 노화로 구분된다[1]. 피부가 노화되면 피부가 건조해지고 피부 탄력도가 감소하며 피부 주름이 발생한다. 피부 주름은 노화된 피부의 가장 중요하고, 흔한 증상이다. 주름의 형성은 유전적 요인에 의한 것으로 알려져 있으며 담배, 자외선, 불균형적 식생활 등 외부인자에 의

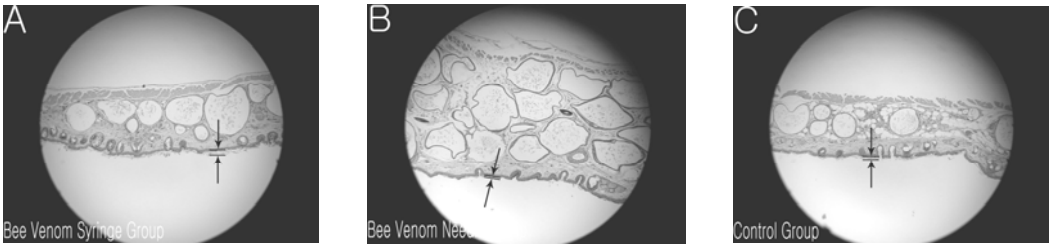

Fig. 9. H-E stain of each group (X100).

There were no evident differences in the thickness of dermis and epidermis, the degree of infiltration by inflammatory cells and the wrinkling of epidermal surface between the Bee Venom Syringe group (A), Bee Venom Needle group (B) and Control group (C). The Stratum corneum(marked as →| |←) was better preserved in the Bee Venom Syringe group than in the Bee Venom Needle group and Control Group.

해서 더욱 촉진된다[3]. 주름이 생겼다는 것은 피부가 노화되기 시작했다는 증거가 되고, 노화 방지가 필요하다는 신호이기도 하다. 또한, 피부가 노화되면 피지선 및 한선의 감소와 더불어 심부조직에서 수분 증발이 증가되므로 건조를 일으키게 되고 진피가 약 20% 소실되며 세포 충실성과 혈관이 감소하여 피부 탄력도가 감소한다[17].

노화의 이론 중 최근 주목 받고 있는 이론은 활성산소설에 의한 자유유리기설이다. 인체가 섭취한 산소의 약 95% 이상은 세포의 대사과정에서 생성되는 전자와 결합하여 물로 환원되지만 2~3%의 일부 산소가 불완전 환원으로 전자를 흡수하려는 활성적 반응(free radical) 과정에서 세포의 파괴작용을 초래하는데 이를 활성산소(active oxygen)라고 한다[3]. 활성산소가 지질과 단백질로 구성된 세포막에 작용하면 지질과산화가 유발되고 최종산물인 MDA(Malondialdehyde)의 함량이 증가된다. MDA는 혈관벽 내막에서 저밀도지단백(Low Density Lipoprotein, LDL)을 화학적으로 변형시키며, 변형된 저밀도지단백은 대식세포 내에서 콜레스테롤을 새로이 합성하여 에스터가 침착되면서 포말세포를 형성하는데 이러한 세포의 산화적 손상이 생리적 기능을 저하시키므로 동맥경화, 간질환 및 각종 암 등의 질병을 초래하여 결국 노화와 유전적 장애의 요인이 되는 것으로 알려져 있다[18]. 노화에 따라 생체에는 산화물질인 활성산소(O_2-, OH-), 산화질소(NO), 과산화수소(H_2O_2) 등의 혈액 내 농도가 올라가게 되어 각종 질환과 세포의 노화가 촉진된다[19].

인체의 활성산소 및 산화물질을 억제하는 항산화력에 관여하는 요소는 크게 두 가지로 나눌 수 있는데, 체내 항산화 효소계와 비효소 항산화물질이다. 체내 항산화 효소계에는 구리, 아연, 망간으로부터 생성되어 O_2- 를 제거하는 SOD효소가 대표적이고, 철을 조효소로 하여 구성된 CAT (Catalase)와 셀레늄을 조효소로 하는 GPX (Glutathion Peroxidase)는 H_2O_2를 제거하는데, GPX는 손상된 세포를 원래상태로 수리 복구하는 작용도 한다고 알려져 있다. 비효소 항산화물질은 체내에서 만들어지는 것과 체외에서 공급받아야 할 것으로 나눠진다. 체내 항산화물질로는 금속결합 단백질인 Albumin, Ferritin, Transferrin과 Glutathione(GSH), Uric acid, Bilirubin, 멜라토닌 등이 있으며, 최근 주목 받는 항산화물질로서 미토콘드리아에 존재하여 에너지 대사 및 항산화 작용에 중요한 역할을 담당하는 CoQ10조효소가 있다[19].

체내에 활성산소의 증가는 조직의 염증 반응을

일으킨다. NF-κB는 도처에 편재하는 다면 발현성의 전사 요소이며 다양한 자극, 특히 활성산소에 민감하다. 활성산소에 의해 전이 활성된 NF-κB는 염증전효소 및 cyclooxygenase-2 (COX-2), inducible nitric oxide synthase (iNOS) 등을 활성화시켜 염증 반응을 일으킨다. 모든 조직에서 연령이 증가함에 따라 NF-κB의 활성은 증가하는 것으로 알려져 있다.[2)]

피부 노화 및 피부 주름을 치료하기 위하여 다양한 방법들이 연구되어 발표되고 있다[20-29)]. 특히, 꿀이나 로얄 젤리 등 꿀벌에서 추출된 물질들은 항산화 효과 및 항노화 효과가 우수한 것으로 알려져 있다. 이는 꿀에 담겨있는 비타민 E, C, 숙신산, 항산화 물질 효소가 항노화 작용을 하는 데 중요한 역할을 하고 로얄젤리를 이루고 있는 몇몇의 단백질이 활성 반응을 억제하고 높은 항산화력을 가지고 있기 때문이다[6-8)].

봉독 또한 꿀벌에서 획득한 것으로 꿀벌의 독낭에 들어있는 봉독을 추출 가공하여 만든 것이므로 항산화 효과 및 항노화 효과가 있을 것임을 추측해볼 수 있다. 황[11)] 등에 의하면 봉독은 COX-2 mRNA의 발현을 선택적으로 억제한다고 하며 이[12)] 등은 봉독이 COX-2 및 iNOS mRNA의 발현을 억제함으로써 항염효과를 나타낸다고 하였다. 노화가 진행함에 따라 염증을 유발하는 NF-κB와 COX-2, iNOS의 발현이 증가하기 때문에[2)] 봉독이 COX-2 및 iNOS의 발현을 억제한다면 항염 및 항노화효과를 가지고 있는 것으로 해석해 볼 수 있다.

봉독과 관련한 피부 노화 및 피부 주름에 관한 연구는 국내에서 진행된 바가 없기 때문에, 본 연구에서 연대학적 노화를 발생시킨 실험쥐를 이용하여 피부 노화 및 피부 주름에 대한 효과를 관찰해 보았다. 기존의 Mouse를 이용한 피부 노화 및 피부 주름 연구에서는 광인성 노화를 유발한 Mouse를 사용하는 것이 주를 이루어왔다[29-33)]. 하지만 실질적으로 피부 노화 및 피부 주름을 치료하려고 의료진을 방문하는 사람들은 광인성 노화가 아닌 연대학적인 이유로 피부가 노화되고 주름이 생기기 때문에 본 연구에서 광인성 노화가 아닌 연대학적 노화를 유발한 실험쥐를 사용하였다.

본 실험에서 봉독의 자입은 2가지 방법으로 시행하였다. 일반적으로 많이 사용되는 봉독을 Syringe에 넣어 자입하는 방법이 하나이고 침에 접착제를 도포한 후 봉독액을 묻혀 자입하는 방법이 다른 하나이다. Syringe를 이용한 자입법은 흔히 봉독을 사용하는 방법으로 봉독 0.1cc(1:20000)를 허리 쪽 피내 3군데에 나누어 자입하였다. Syringe를 이용한 쥐의 실험의 경우 실험의 목적에 따라 다양한 농도(1:500 ~ 1: 20000)로 적용되며 Rat의 경우 더 많은 양이 자입되기도 하지만 Rat과 Mouse 모두 0.1cc 자입하는게 일반적이다[34-39)]. 침에 접착제를 도포한 후 봉독액을 묻힌 침은 봉세침으로 명명하였으며 봉독액의 침투를 원하는 시간만큼 유지시키고 더 넓은 부위에 봉독의 효과를 미치게 함과 더불어 침의 피부 자극 효과를 동시에 얻기 위하여 제작, 자입하였다.

봉독 Syringe군의 피부 주름은 Scale과 육안상 현저하게 개선되었으며 피부 탄력도 또한 유의하게 증가하였음을 관찰할 수 있었다. 봉세침으로 자입한 군 또한 피부 주름이 개선되고 피부 탄력도가 증가하였으나 유의한 결과를 보여주진 못했다. 피부가 노화되면 진피가 약 20% 소실되며 세포충실성과 혈관이 감소하여 피부 탄력도가 감소하기 때문에 봉독에 의한 피부 탄력도의 증가는 봉독의 항노화효과에 대한 가능성을 보여준다[17)].

Hairless Mouse의 연대학적 노화에 의한 피부 노화 및 피부 주름의 원인이 활성산소인지를 알아보기 위하여, FORT(활성산소)와 FORD(항산화물질)를 측정하였다. FORD 측정시 시약으로 사용하는 Free radical과 반응이 되는 혈액내의 항산화물질의 종류는 Vitamin C, Plasmatic proteins

(albumin, ferritin, metallothionine, transferrin), Thio group containing compounds(glutatione, cysteine, lipoic acid, N-acetyl-cysteine, mercaptopropionylglycine(MPG)), Bilirubin, Polypheolic compounds(flavonoids, tannins, gallic acid, catechin) 등이 있으며 하나 하나의 성분양을 측정하기보다는 전체의 성분이 각자 혹은 같이 생성할 수 있는 항산화능력을 측정하였다. 활성산소는 3개군 모두 정상수치였으며 항산화물질은 3개군 사이에서 유의한 차이를 살펴볼 수 없었기 때문에 봉독 Syringe군의 Hairless Mouse 피부의 탄력도가 좋아지고 피부 주름이 개선되는 효과가 활성산소를 제거하거나 항산화물질을 증가시키는 방법에 기인한 것은 아니라고 해석해 볼 수 있었다. 활성산소 및 항산화물질 측정의 경우, Mouse의 심장채혈 후 측정이 가능하여 처치 전과 후의 비교는 할 수 없었고 실험종료 후 3군과의 비교만이 가능하였다. 따라서, 실험 전, 후 활성산소의 변화를 관찰할 수는 없었다. 만일 처치 후, 3군 사이의 활성산소 및 항산화물질이 유의미한 차이가 있었으면 봉독의 항산화작용으로 인한 피부 주름의 개선까지 추측해볼 수 있었지만 이 실험에서는 확인할 수 없었다.

노화된 피부는 피지선 및 한선의 감소와 더불어 심부조직에서 수분 증발이 증가되므로 건조를 일으키게 된다[17]. 피부를 통한 수분의 손실은 피부를 통한 수분의 증발과 땀으로 이루어지는데, 이중 피부에 의한 수분의 이동을 경피수분손실이라 하며 신체 내부에서 외부로 수분이 수동확산되는 과정에서 생기는 현상이다[40]. 본 연구에서 경피수분손실도는 실험시작일과 종료일에 군과 상관없이 개체별로 증가하거나 감소하는 등 일정한 경향을 보여주지 못하였다. 즉, 봉독 및 봉세침이 피부 노화의 증상 중의 하나인 수분 증발에 의한 피부 건조 증상을 효율적으로 통제하진 못한다는 것을 알 수 있었다.

피부 조직 관찰 결과 봉독 Syringe군, 봉세침군, 대조군 사이에서 표피층, 진피층의 두께, 염증세포의 침윤정도, 피부 주름의 정도 등에서 눈에 띄는 차이가 없는 것으로 나타났으며 봉독 Syringe군의 경우 각질층이 봉세침군과 대조군에 비해 상대적으로 잘 보존된 것을 관찰할 수 있었다. 각질층은 수분을 함유하는 기능이 있기 때문에 각질층이 잘 보존되어 있으면 피부 노화의 증상인 피부 건조를 예방할 수 있다. 피부 조직 관찰 결과 피부 주름이나 탄력도의 개선이 현미경하의 미세 조직 변화에 의한 것은 아님을 추론해볼 수 있었다.

봉독이 피부의 주름을 개선시키고 피부 탄력도를 증가시킬 수 있음을 Hariless Mouse의 연구를 통해 알아보았다. 피부 주름의 개선과 피부 탄력도의 증가 이유를 활성 산소 및 항산화물질에서 찾아보았지만 큰 의미는 없었다. 봉독의 항염효과와 연관시켜 염증물질 및 항염증물질을 측정하여 비교하는 연구가 의미있을 것으로 사료된다. 추가적인 동물 연구와 임상 연구를 거친 후에 피부 노화 및 피부 주름의 치료에 임상적으로 적용될 수 있기를 기대해본다.

Ⅴ. 결 론

봉독이 Hairless Mouse의 피부 주름 및 피부 노화에 미치는 영향을 알아보기 위해 Hairless Mouse를 봉독 Syringe군, 봉세침군, 대조군 3개의 군으로 나누어 처치전, 후의 육안적인 주름 상태, 탄력도, 활성 산소, 항산화물질, 체중, 경피수분손실도, 피부 조직 등에 관해 연구한 결과 다음과 같은 결론을 얻었다.

1. 실험 전, 후 봉독은 쥐의 건강을 해칠 정도의 큰 체중 변화를 일으키지 않았다.
2. 대조군에 비해 봉독 Syringe군과 봉세침군 모두

시술 전후 주름 Scale 수치의 감소가 있었다. 특히, 봉독 Syringe군은 통계적으로 유의한 감소를 보여주었다.

3. 대조군에 비해 봉독 Syringe군과 봉세침군 모두 시술 전후 피부 탄력도의 증가가 있었다. 특히, 봉독 Syringe군은 통계적으로 유의한 증가를 보여주었다.
4. 3개군 모두 실험 전,후 경피수분손실도의 유의한 변화는 보이지 않았다.
5. 활성산소는 3개군 15마리 모두 정상수치를 보여주었으며 항산화물질은 3개군 사이에서 큰 차이가 없었다.
6. 봉독 Syringe군, 봉세침군, 대조군 사이에서 표피층, 진피층의 두께, 염증세포의 침윤정도, 피부 주름의 정도 등에서 눈에 띄는 차이를 발견하긴 어려웠다. 봉독 Syringe군의 경우 각질층이 봉세침군과 대조군에 비해 상대적으로 잘 보존되어 있었다.

이상의 결과로 볼 때 Syringe를 이용하여 봉독을 Hairless Mouse에 직접 자입하는 경우, 피부 주름을 개선시키고 피부 탄력도를 증가시킬 수 있는 효과가 있으나 수분 손실에 의한 피부 건조는 효율적으로 통제하진 못하는 것으로 나타났다. 봉독이 피부 노화의 증상인 피부 주름에 대한 억제 효과는 있는 것으로 보이지만 활성산소를 억제하거나 항산화물질을 증가시키는 기전에 의함은 아닌 것으로 사료된다.

참고 문헌

1. 최현철, 오칠환. 영상분석법을 이용한 노화에 따른 피부주름의 변화에 대한 연구. 대한피부과학회지. 1997;35(2):292-302.
2. 이현화. 피부노화에서 주름과 그 관리방법에 대한 고찰. 한국미용학회지. 1999;5(2):615-31.
3. Kim HJ, Kim KW, Yu BP, Chung HY. The effect of age on cyclooxygenase-2 gene expression: NF-kappaB activation and IkappaBalpha degradation. Free Radic Biol Med. 2000;28(5):683-92.
4. Chung HY, Kim HJ, Kim JW, Yu BP. The inflammation hypothesis of aging: molecular modulation by calorie restriction. Ann N Y Acad Sci. 2001;928:327-35.
5. Alessio H.M. Exercise indeced oxidative stress. Med Sci Sports Exerc. 1993;25(2):218-24.
6. Dubtsova EA, Kas'ianenko VI, Komissarenko IA, Lazebnik LB. Products of bee-keeping and prophylaxis of premature aging. Adv Gerontol. 2008;21(2):252-7.
7. Silici S, Ekmekcioglu O, Eraslan G, Demirtas A. Antioxidative effect of royal jelly in cisplatin-induced testes damage. Urology. 2009 Sep;74(3):545-51. Epub 2009 Jul 17.
8. Liu JR, Yang YC, Shi LS, Peng CC. Antioxidant properties of royal jelly associated with larval age and time of harvest. J Agric Food Chem. 2008 Dec 10;56(23):11447-52.
9. Jung-chul, Seo, Kang-hyun, Leem, Ee-hwa, Kim, Chang-Ju, Kim, Yeong-Min, Yoo, Joo-Ho, Chung et al. Scavenging Effect of Bee Venom for Acua-acupuncture against Nitric Oxide. 대한침구학회지, 2001;18(6):161-70.
10. Lyoo Eun-kyoung, Choi Do-young, Lee Jae-dong. Effect of bee venom on cell

proliferation and cyclooxygenase 2 expression in the dentate gyrus of mice with acetic acid induced hyperalgesia. 대한침구학회지. 2003;20(2):112-22.

11. Hwang Dae-yeon, Kim Ho-hyun, Kim Chang-ju, Kim Ee-hwa. Bee Venom induces apoptosis and inhibits COX-2 in human osteosarcoma cell line MG-63. 대한침구학회지. 2003;20(3):63-74.
12. 이윤섭, 서정철, 이승우, 한상원. 국산 봉독 및 정제 봉독약침액이 류머티스 관절염 활액세포에 미치는 영향. 대한침구학회지. 2002;19(2):28-38.
13. 최순호, 강석봉, 최선미, 이연경. 고암심신환이 methotrexate로 유발된 SD Rat의 면역기능저하에 미치는 영향, 대한한의학회지. 2007;28(2):126-36.
14. Mitani H, Ryu A, Suzuki T, Yamashita M, Arakane K, Koide C. Topical application of plant extracts containing xanthine derivatives can prevent UV-induced wrinkle formation in hairless mice. Photodermatol Photoimmunol Photomed. 2007;23(2-3):86-94.
15. 장동덕, 신동환, 최진영, 홍충만, 조재천, 한익수. 채혈방법에 따른 혈액상 변화 연구, 한국수의공중보건학회지. 1995;19(1):75-80.
16. Jong-Ha Yoo, Ho-Young Maeng, Young-Kyu Sun, Young-Ah Kim, Dong-Wook Park, Tae Sung Park et al. Oxidative Status in Iron-Deficiency Anemia. Journal of Clinical Laboratory Analysis. 2009;23:319-23.
17. 남혜정, 김윤범. 노화와 피부노화에 대한 고찰. 대한한방안이비인후피부과학회지. 2004;17(1):16-33.
18. Mehlhon R.J. and G. Cole. The free radical theory of aging. Free radical biology & medicine. 1985;1:165-223.
19. 이수영, 안택원. 鹿茸大補湯의 노화 억제 효과에 대한 실험적 연구. 대전대학교 한의학연구소 논문집. 2007;16(2):327-48.
20. 조희령, 유박린, 최봉근, 김낙인. 고주파와 근적외선 병합요법을 이용한 피부 이완과 얼굴 주름의 치료. 대한피부과학회지. 2008;46(4):480-6.
21. 서기석, 최수영, 김상태. Hydroxyproline의 안면부 주름 개선 효과에 관한 연구, 대한피부과학회지. 2007;45(2):140-8.
22. 성현철, 정홍대, 박경덕, 이원주, 이석종, 김도원 등. 해양생물추출물을 함유한 주름개선제의 치료효과, 대한피부과학회지. 2008;46(7):892-6.
23. Young Heui KIM, Chan Bok CHUNG, Jin Guk KIM, Kang Il KO, Sun Hee PARK, Jong-Heon KIM et al. Anti-Wrinkle Activity of Ziyuglycoside I Isolated from a Sanguisorba officinalis Root Extract and Its Application as a Cosmeceutical Ingredient. Biosci. Biotechnol. Biochem. 2008;72(2):303-11.
24. 조춘구, 홍세흠. Inositol-Hexaphosph Acid의 피부노화방지. Journal of the Industrial Technology Research Institute. 2002;32:213-20.
25. Nouveau S, Bastien P, Baldo F, de Lacharriere O. Effects of topical DHEA on aging skin: a pilot study. Maturitas. 2008;59(2):174-81.
26. Bertin C, Zunino H, Lanctin M, Stamatas GN, Camel E, Robert C et al. Combined retinol-lactose-glycolic acid effects on

photoaged skin: a double-blind placebo-controlled study. Int J Cosmet Sci. 2008;30(3):175-82.

27. Kawada A, Konishi N, Oiso N, Kawara S, Date A. Evaluation of anti-wrinkle effects of a novel cosmetic containing niacinamide. J Dermatol. 2008;35(10):637-42.
28. Haftek M, Mac-Mary S, Le Bitoux MA, Creidi P, Seité S, Rougier A et al. Clinical, biometric and structural evaluation of the long-term effects of a topical treatment with ascorbic acid and madecassoside in photoaged human skin. Exp Dermatol. 2008;17(11):946-52.
29. Lee CJ, Park JH, Ciesielski TE, Thomson JG, Persing JA. Retinoids, 585-nm laser, and carbon dioxide laser: a numeric comparison of neocollagen formation in photoaged hairless mouse skin. Aesthetic Plast Surg. 2008;32(6):894-901.
30. 이지해, 이병석, 양미숙, 변범선, 김완기, 김배환 등. Hairless mice에서의 대두 홍삼 혼합분말(APB-03)의 경구 반복 투여 시 피부 주름 생성 예방 효과. 한국식품과학지. 2005; 37(6):989-96.
31. Young Gon Kim, Maho Sumiyoshi, Kazuhiro Kawahira, Masahiro Sakanaka and Yoshiyuki Kimura. Effects of Red Ginseng Extract on Ultraviolet B-Irradiated Skin Change in C57BL Mice. Phytother. 2008;22:1423-7.
32. Mitani H, Ryu A, Suzuki T, Yamashita M, Arakane K, Koide C. Topical application of plant extracts containing xanthine derivatives can prevent UV-induced wrinkle formation in hairless mice. Photodermatol Photoimmunol Photomed. 2007;23(2-3):86-94.
33. 주정흔, 이종권, 손경희, 임채형, 홍순근, 김정래 등. 마이크로어레이 기술을 활용한 자외선 차단제의 주름생성 억제 연구. Journal of Alternatives to Animal Experiments. 2008;2(1):47-56.
34. 정인태, 백용현, 박동석, 최도영. 봉독약침이 Collagen 유발 관절염에 미치는 진통효과 및 그 기전 연구. 대한침구학회지. 2005;22 (1):99-108.
35. 박형규, 하지용, 안규석. 蜂毒(Apitoxin)이 흰쥐의 Adjuvant 關節炎에 미치는 영향. 동의병리학회지. 1993;8:17-28.
36. 김지영, 고형균, 김영석, 박영배, 김창환, 강성길. 蜂毒藥鍼療法의 抗炎症 作用에 관한 實驗的 硏究. 대한침구학회지. 1998;15(1):317-31.
37. 이승덕, 김갑성. 우슬 및 봉독약침이 생쥐의 LPS유발관절염의 세포성면역반응에 미치는 영향. 대한침구학회지. 1999;16(3):287-305.
38. 도원석. 장준혁, 김경호, 윤종화, 김갑성. 蜂毒療法이 흰쥐의 膝關節 炎症性浮腫에 미치는 影響. 대한침구학회지. 1995;12(1):211-20.
39. 서동민, 박동석, 강성길. 蜂毒藥鍼이 Adjuvant 誘發 關節炎에 미치는 鎭痛效果 및 그 機轉에 관한 硏究. 대한침구학회지. 2003;20(2):85-97.
40. 민복기, 김도원, 전재복, 정상립. 피부 표면 온도의 변화와 diffusion chamber내의 온도 변화에 따른 경표피수분손실 및 피부 장벽 회복률의 변동. 대한피부과학회지. 1996;34(6): 875-85.